

# GÜNCEL DİŞ HEKİMLİĞİ ARAŞTIRMALARI

EDİTÖR

Dr. Öğr. Üyesi Fatih KARAASLAN

YAZARLAR

Doç. Dr. Bilge TARÇIN

Doç. Dr. Fırat SELVİ

Doç. Dr. Pınar YILMAZ ATALI

Dr. Öğr. Üyesi Ahu DİKİLİTAŞ

Dr. Öğr. Üyesi Bora KORKUT

Dr. Öğr. Üyesi Gamze PAKEN

Dr. Öğr. Üyesi Fatih KARAASLAN

Dr. Öğr. Üyesi Halil Tolga YÜKSEL

Dr. Öğr. Üyesi Refika TOPAL

Arş. Gör. Dt. Ayşe Aslı ŞENOL

Arş. Gör. Ayşegül TÜRKMENOĞLU

Arş. Gör. Merve ÜNAL

Arş. Gör. Şerife Esra KURT

Arş. Gör. Vesile ŞEN

Uzm. Dt. Gökhan DOKUMACIĞIL

Dt. Büşra KARABULUT

Stj. Dt. Berfin Karbeyazgün ÇINAR



İKSAD  
Publishing House


# GÜNCEL DİŐ HEKİMLİĐİ ARAŐTIRMALARI

## EDİTÖR

Dr. Öğr. Üyesi Fatih KARAASLAN

## YAZARLAR

Doç. Dr. Bilge TARÇIN  
Doç. Dr. Fırat SELVİ  
Doç. Dr. Pınar YILMAZ ATALI  
Dr. Öğr. Üyesi Adu DİKİLİTAŐ  
Dr. Öğr. Üyesi Bora KORKUT  
Dr. Öğr. Üyesi Gamze PAKEN  
Dr. Öğr. Üyesi Fatih KARAASLAN  
Dr. Öğr. Üyesi Halil Tolga YÜKSEL  
Dr. Öğr. Üyesi Refika TOPAL  
Arő. Gör. Dt. Ayőe Aslı ŐENOL  
Arő. Gör. Ayőegöl TÜRKMEÑOĐLU  
Arő. Gör. Merve ÜNAL  
Arő. Gör. Őerife Esra KURT  
Arő. Gör. Vesile ŐEN  
Uzm. Dt. Gökhan DOKUMACIGİL  
Dt. Büőra KARABULUT  
Stj. Dt. Berfın Karbeyazgün ÇINAR



Copyright © 2020 by iksad publishing house  
All rights reserved. No part of this publication may be reproduced,  
distributed or transmitted in any form or by  
any means, including photocopying, recording or other electronic or  
mechanical methods, without the prior written permission of the publisher,  
except in the case of  
brief quotations embodied in critical reviews and certain other  
noncommercial uses permitted by copyright law. Institution of Economic  
Development and Social  
Researches Publications®  
(The Licence Number of Publicator: 2014/31220)  
TURKEY TR: +90 342 606 06 75  
USA: +1 631 685 0 853  
E mail: iksadyayinevi@gmail.com  
www.iksadyayinevi.com

It is responsibility of the author to abide by the publishing ethics rules.  
Iksad Publications – 2020©

**ISBN: 978-625-7897-50-1**  
Cover Design: İbrahim KAYA  
June / 2020  
Ankara / Turkey  
Size = 16 x 24 cm

# İÇİNDEKİLER

## EDİTÖRDEN

## ÖNSÖZ

Dr. Öğr. Üyesi Fatih KARAASLAN..... 1

## BÖLÜM 1

### PERİODONTAL HASTALIKLARIN TEDAVİSİNDE ANTİBİYOTİKLER

Dr. Öğr. Üyesi Fatih KARAASLAN, Arş. Gör. Vesile ŞEN ..... 3

GİRİŞ ..... 5

1. ANTİBİYOTİK UYGULAMA YOLLARI ..... 8

2. ANTİBİYOTİK SEÇİMİ ..... 10

3. PERİODONTAL TEDAVİDE ANTİBİYOTİK KULLANIM ENDİKASYONLARI 14

4. SONUÇLAR ..... 16

KAYNAKÇA ..... 17

## BÖLÜM 2

### RESTORASYONLARIN TAMİRİNDE KULLANILAN MATERYAL VE YÖNTEMLER

Arş. Gör. Dt. Ayşe Aslı ŞENOL, Doç. Dr. Pınar YILMAZ ATALI,  
Dt. Büşra KARABULUT, Doç. Dr. Bilge TARÇIN ..... 23

GİRİŞ ..... 25

1. GÜNCEL FDI TERİMLERİ ..... 26

2. RESTORASYON TAMİR ENDİKASYONLARI ..... 28

3. ENDİKASYON BELİRLENİRKEN DİKKATE ALINAN DIŞ ODAKLI KRİTERLER  
..... 29

4. ENDİKASYON BELİRLENİRKEN DİKKATE ALINAN HASTA ODAKLI  
KRİTERLER..... 32

5. TAMİR UYGULAMASINDA İZLENECEK GENEL AŞAMALAR ..... 33



6. KOMPOZİT RESTORASYONLARDA KOMPOZİT MATERYALLER İLE TAMİR .....	34
7. AMALGAM RESTORASYONLARDA TAMİR.....	42
8. SERAMİK RESTORASYONLARDA TAMİR.....	44
9. SERAMİK RESTORASYONLARIN KOMPOZİT İLE TAMİRİ .....	45
KAYNAKÇA .....	53

### **BÖLÜM 3**

#### **COVID-19 ve Diş HEKİMLİĞİ**

<b>Dr. Öğr. Üyesi Fatih KARAASLAN, Arş. Gör. Vesile ŞEN .....</b>	<b>73</b>
GİRİŞ .....	75
2019-nCoV ve ÖZELLİKLERİ.....	76
COVID-19 ve OLASI BULAŞMA YOLLARI.....	77
DENTAL KLİNİKLERDE 2019-nCOV'UN OLASI BULAŞMA YOLLARI .....	78
DIŞ HEKİMLİĞİ UYGULAMALARINDA ENFEKSİYON KONTROLLERİ .....	80
KAYNAKÇA .....	87

### **BÖLÜM 4**

#### **DİREKT KOMPOZİT RESTORASYONLARDA BİTİM VE CİLA**

<b>Uzm. Dt. Gökhan DOKUMACIĞİL, Doç. Dr. Pınar YILMAZ ATALI, Dr. Öğr. Üyesi Bora KORKUT, Doç. Dr. Bilge TARÇIN .....</b>	<b>91</b>
GİRİŞ .....	93
1. BİTİM VE CİLA İŞLEMLERİNİN UYGULANMA NEDENLERİ.....	94
2. BİTİM VE CİLA İŞLEMİNİN AŞAMALARI .....	99
3. BİTİM VE CİLA ALETLERİNİN SINIFLANDIRILMASI .....	105
4. AŞINDIRICI TİPLERİ VE BİLEŞİMLERİ .....	106
5. BİTİM VE CİLA İŞLEMLERİNDE KULLANILAN MATERYALLER .....	108

6. BİTİM VE CİLA İŞLEMLERİNDE RESTORATİF MATERYALLERİN ETKİSİ .	121
KAYNAKÇA .....	124

## **BÖLÜM 5**

### **DIŞ ÇEKİMİ SONRASI SOKET KORUMA VE HEMEN İMPLANT YERLEŞTİRİLMESİ**

<b>Dr. Öğr. Üyesi Ahu DİKİLİTAŞ, Arş. Gör. Şerife Esra KURT .....</b>	<b>131</b>
GİRİŞ .....	133
ÖN BÖLGEDE TEK DIŞ EKSİKLİKLERİNDE HEMEN İMPLANT UYGULANMASI .....	135
SERT VE YUMUŞAK DOKULARIN DEĞERLENDİRİLMESİ .....	137
ÇEKİM SOKETİNİN SINIFLANDIRILMASI .....	140
FLEPSİZ CERRAHİ.....	142
İMPLANT VE BUKKAL KEMİK ARASINDAKİ BOŞLUĞUN DEĞERLENDİRİLMESİ .....	144
YUMUŞAK DOKU OGMENTASYONLARI .....	146
SOKET KALKANI TEKNİĞİ.....	147
KAYNAKÇA .....	149

## **BÖLÜM 6**

### **DUDAK DAMAK YARIKLARI**

<b>Dr. Öğr. Üyesi Refika TOPAL .....</b>	<b>155</b>
GİRİŞ .....	157
1. DUDAK DAMAK YARIKLARI .....	157
KAYNAKÇA .....	175

## **BÖLÜM 7**

### **MAKSİLLOFASİYAL BÖLGEDEKİ YUMUŞAK DOKU KALSİFİKASYON VE OSSİFİKASYONLARI**

<b>Arş. Gör. Ayşegül TÜRKMENÖĞLU, Dr. Öğr. Üyesi Halil Tolga YÜKSEL....</b>	<b>185</b>
GİRİŞ .....	187
1. HETEROTOPIK KALSİFİKASYONLAR .....	188
2. HETEROTOPIK OSSİFİKASYONLAR.....	206
KAYNAKÇA .....	216

## **BÖLÜM 8**

### **ORAL VE MAKSİLLOFASİYAL CERRAHİDE KULLANILAN GÜNCEL BİYOMATERYALLER**

<b>Doç. Dr. Fırat SELVİ, Stj. Dt. Berfin Karbeyazgün ÇINAR.....</b>	<b>221</b>
GİRİŞ .....	223
1. GENEL BİLGİLER .....	224
2. KEMİK KAYNAKLI BİYOMATERYALLER .....	225
3. KEMİK KAYNAKLI OLMAYAN BİYOMATERYALLER (ALLOPLASTİKLER) .....	239
SONUÇ .....	259
KAYNAKÇA .....	260

## **BÖLÜM 9**

### **POSTERİOR BÖLGE İÇİN MINİMAL İNVAZİV DENTAL RESTORASYONLAR VE TABLE-TOP PREPARASYON TEKNİĞİ**

<b>Arş. Gör. Merve ÜNAL, Dr. Öğr. Üyesi Gamze PAKEN .....</b>	<b>271</b>
GİRİŞ .....	273
1. DOĞAL DIŞLERİN BİYOMEKANİK ÖZELLİKLERİ .....	276
2. DIŞ HEKİMLİĞİNDE KONSERVATİF TEDAVİ .....	277
3. POSTERİOR BÖLGE İÇİN KONSERVATİF TEDAVİ SEÇENEKLERİ.....	278
KAYNAKÇA .....	299

## ÖNSÖZ

Değerli Okurlar,

Diş hekimliğinin temel taşlarından biri de bilgilerin sürekli güncellenmesi gerekliliğidir. Diş hekimlerinin hem klinik hem de teorik olarak kendilerini yenilemek durumunda olduğu yadsınamaz bir gerçektir. Güncel Diş Hekimliği Araştırmaları isimli bu kitap diş hekimliğinin farklı branşlarından birbirinden değerli akademisyenlerin katkıları ile hazırlanmıştır. Bu kitabın amacı COVID-19 pandemisinden dental implant cerrahisine kadar geniş bir yelpazede güncel bilgiler aktarmaktır.

Diş hekimliğinde kendi dilimizde yazılmış gerek makale gerekse kitap yetersizliğinden kaynaklı sıkıntıların bu kitapla bir nebze de olsa azalacağını umut ediyorum. Bu eserin tüm diş hekimlerinin ve öğrencilerin gelişimine katkıda bulunması temennisiyle.

Saygılarımla

Fatih KARAASLAN





**BÖLÜM 1**  
**PERİODONTAL HASTALIKLARIN TEDAVİSİNDE**  
**ANTİBİYOTİKLER**

Dr. Öğr. Üyesi Fatih KARAASLAN<sup>1</sup>, Arş. Gör. Vesile ŞEN<sup>2</sup>

---

<sup>1</sup> Uşak Üniversitesi Diş hekimliği Fakültesi Periodontoloji AD, Uşak, Türkiye. E-mail: fatih.karaaslan@usak.edu.tr

<sup>2</sup> Uşak Üniversitesi Diş hekimliği Fakültesi Periodontoloji AD, Uşak, Türkiye. E-mail: vesilesn43@gmail.com



Sistemik antibiyotikler periodontal enfeksiyonların tedavisinde giderek daha fazla kullanılmaktadır. Mevcut veriler sadece mekanik periodontal tedavinin çoğu durumda klinik durumu iyileştirmek için yeterli olduğunu ancak sistemik olarak verilen yardımcı antimikrobiyal ajanların belirli durumlarda tedavinin etkisini arttırabileceğini göstermektedir. Özellikle konak direncini etkileyebilecek sistemik hastalığı olan ve konvansiyonel mekanik tedaviye düşük cevap alınan agresif periodontitis hastalarında antibiyotik kullanımı önerilmektedir.

## **GİRİŞ**

Antibiyotikler genel olarak konağın yabancı ve patojenik bir mikroorganizmanın istilasından kaynaklanan enfeksiyonlarını ortadan kaldırmak için kullanılır. Enflamatuvar periodontal hastalığın mikrobiyal etiyolojisi genel mekanik tedaviye ek olarak antibiyotiklerin dahil edilmesini gündeme getirmiştir.

### **Periodontal Hastalık Etiyolojisi**

Periodontal hastalıklar yetişkinlerde en sık görülen mikrobiyal enfeksiyonlardan biridir. Periodontal hastalığın 2 tipi vardır: 1- Gingivitis, 2-Periodontitis. Gingivitis serbest diş etinin sınırlı, nispeten yaygın ve geri dönüşümlü bir inflamasyondur. Aksine periodontitis, birleşim epitelinin kök yüzeyi boyunca apikal göçüne, periodontal ligamentin ve alveolar kemiğin aşamalı olarak yok olmasına yol açan, periodontal dokuların genel iltihaplanması ile karakterizedir (Kinane, Stathopoulou, & Papanou, 2017). Periodontitis, konakçı immün yanıtının etkinliği ile yakından bağlantılı olarak alevlenme, remisyon



ve gecikmenin döngüsel aşamalarında ilerler. Subgingival plak, sigara içme ve diyabet gibi bazı sistemik hastalıklar periodontitis için predispozan veya ağırlaştırıcı faktörler olabilir (Knight, Liu, Seymour, Faggion Jr, & Cullinan, 2016).

Subgingival plakta 500'den fazla mikrobiyal tür tanımlanmıştır. Lokal ve sistemik faktörlerin etkisi altında, subgingival dental biyofilmdeki bu bakteri türlerinin bazıları periodontal hastalığın birincil etiyolojik ajanlarını oluşturur. Bu türler arasında en önemlileri *Aggregatibacter actinomycetemcomitans*, *Porphyromonas gingivalis*, *Tannerella forsythia*, *Treponema denticola*, *Fusobacterium nucleatum*, *Prevotella intermedia*, *Campylobacter rectus* ve *Eikenella corrodens* dir (Arora, Mishra, & Chugh, 2014). *A. actinomycetemcomitans* lokalize agresif periodontitis ile ilişkili olmasına rağmen, *P. gingivalis* kronik periodontitisin ana etiyolojik ajanı olarak kabul edilmektedir (Kachlany, 2010).

Periodontal patojenlerin varlığı periodontitisin başlangıcı için gerekli olmasına rağmen, bu organizmalar hastalığın ilerlemesi için yeterli değildir. Konakçı bağışıklık yanıtı hastalığın yıkım veya iyileşmeye doğru ilerlemesini modüle eder (de Molon, de Avila, & Cirelli, 2013). Bununla birlikte, interlökin-1 $\beta$ , tümör nekroz faktörü alfa ve prostaglandinler gibi bazı mediatörler doku tahribatı kaynaklı kronik ve kalıcı iltihaplanmaya yol açar (Mills, 2013). Bu mediatörler, kemik rezorpsiyonuna neden olan bir veya daha fazla doku yıkım faktörünü, özellikle matris metalloproteinazları, plazminojen ve polimorfonükleer proteazlarını aktive etmektedir (Hienz, Paliwal, & Ivanovski, 2015).

Dental biyofilmin mekanik debridmanı ve lokal faktörlerin ortadan kaldırılması periodontal tedavinin temelini oluşturur. Kök yüzeyi düzleştirilmesi, hastanın ağız hijyeni uygulamalarının güçlendirilmesi ve yeni birikintileri ortadan kaldırmak için düzenli takibe dayanan tedavi yaklaşımının etkinliği gösterilmiştir (Heitz-Mayfield & Lang, 2013). Klinik semptomların ortadan kalkması, periodontal patojenlerin azaltılması veya ortadan kaldırılması ve yararlı bakteri florasının rejenerasyonu etkin bir tedavi ile sağlanmaktadır. Tüm hastalar veya tüm alanlar geleneksel mekanik tedaviye eşit ve olumlu yanıt vermemektedir. Periodontal hastalığın tedavisinde geleneksel mekanik tedavilerle elde edilebilecek sınırlı sonuçlar göz önüne alındığında, belirli periodontitis formları için antibiyotik kullanımı önerilmektedir.

### **Antibiyotik Kullanımının Gerekçesi**

Periodontal hastalıklar için spesifik veya spesifik olmayan bir bakteriyel etiyojinin önemi konusundaki tartışmalar hala devam etmektedir. Bununla birlikte, belirli spesifik organizmaların bazı periodontal hastalık formlarıyla yakından ilişkili olduğuyla ilgili şüphe yoktur (Marin, Figuero, Herrera, & Sanz, 2017). Genel enfeksiyonların çoğundan farklı olarak, bu periodontal patojenler oral floraya özgüdür (Bui et al., 2019). Sonuç olarak, bu organizmaların antibiyotiklerle uzun süreli ve tamamen ortadan kaldırılması çok zor olacaktır, çünkü tedavi tamamlandığında ağız florası kaynaklı bakterilerle yeniden popülasyon meydana gelecektir (Jepsen & Jepsen, 2016). Bununla birlikte belirli periodontitis formlarında bağ dokusu ataşmanı kaybı çok hızlıdır. Derin ceplerde bulunan son derece virulan gram negatif

bakteriler bađ dokusunu istila edebilirler . Antibiyotikler tek başına tüm subgingival birikintileri ortadan kaldıramaz ve yumuşak dokuya nüfuz etmiş olan istilacı mikroorganizmaları etkilememez ancak kök yüzeyi düzleştirilmesi gibi mekanik periodontal tedavilerle birlikte kullanıldığında fayda sağlar (Cionca, 2017).

## **1. ANTİBİYOTİK UYGULAMA YOLLARI**

Antibiyotik kullanmanın amacı periodontal ortamda patojenik mikroorganizmaların çođalmasını durdurmak için yeterli olan ilaç konsantrasyonuna ulaşmaktır. Bu konsantrasyonu elde etmenin en etkili ve güvenilir yöntemi ilacın diş eti oluđu sıvısına geçerek subgingival floraya etki ettiđi sistemik uygulamadır (Akram et al., 2017). Tetrasiklin gibi bazı antibiyotiklerin dişeti oluđu sıvısı içerisindeki konsantrasyonu seruma göre daha yüksek bulunmuştur ve daha sonra aktif formda salınarak diş yüzeyine bağlanabildiđi belirtilmiştir (Kirchberg et al., 2019).

Antibiyotikler lokal veya sistemik olarak uygulanabilir. Sistemik olarak uygulanan antibiyotikler, periodontal dokulara ve cebe serum yoluyla nüfuz eder. Sistemik antibiyotik tedavisi periodontal patojenik bakterileri ve ayrıca kronik re-enfeksiyona neden olabilecek klinik olarak hastalısız bölgeleri baskılama potansiyeline sahiptir (Jepsen & Jepsen, 2016). Bu nedenle sistemik antibiyotik tedavisi, subepitelyal periodontal dokuları istila eden veya ekstradental alanlarda kolonize olan periodontal patojenik bakteriler tarafından oluşturulan enfeksiyonların ortadan kaldırılması ve önlenmesi için avantajlıdır.

Sistemik antibiyotik tedavisinin kullanılıp kullanılmayacağına karar verirken, potansiyel faydaları ve yan etkileri dikkate almak önemlidir. Geleneksel mekanik tedaviye sınırlı yanıtı olan ve refrakter periodontitis gösteren birden fazla hastalıklı yeri olan hastaların tedavisinde faydalı olabilir. Potansiyel risklerine bakıldığında, dirençli bakteri türlerinin gelişimi, fırsatçı mantar enfeksiyonları veya *Pseudomonas* enfeksiyonunun ortaya çıkması ve alerjik reaksiyonlar görülebilir (Jepsen & Jepsen, 2016).

Birçok çalışma, periodontitisin ilerlemesini durdurmak veya azaltmak için antibiyotik kullanımını değerlendirmiştir (Martins et al., 2017; Salvi et al., 2019). Sistemik olarak uygulanan antibiyotikler, terapötik yöntemlere (tek başına antibiyotik tedavisi, mekanik tedavi ile birlikte veya mekanik tedavi artı cerrahi ile birlikte) bağlı olarak periodontal ceplerin derinliğinde azalma ve ataşman kazancı açısından istatistiksel olarak önemli ölçüde fayda sağlamaktadır. Antibiyotik kullanımının faydalı olabileceği gruplar, geleneksel mekanik tedavinin etkisiz olduğu (yani refrakter periodontitisi olanlar), akut periodontal enfeksiyonu (nekrotizan periodontal hastalık ve periodontal apseler) veya agresif periodontitisi olan hastalar ve tıbbi olarak tehlike altında olan hastalardır. Ayrıca, *A. actinomycetemcomitans*'ın neden olduğu periodontitis genellikle antibiyotik tedavisi gerektirir, çünkü bu bakteri ağız boşluğunun tüm mukoza yüzeylerinde bulunur ve tüm yumuşak dokuları istila edebilir (Åberg, Kelk, & Johansson, 2015). Bu nedenle antibiyotiksiz mekanik tedaviden sonra periodontal cepte hızla kolonize olabilmektedir.



## 2. ANTİBİYOTİK SEÇİMİ

Klinik uygulamada antibiyotik seçimi, etkilenen bölgelerden elde edilen örneklerin mikrobiyolojik analizine dayanır. Bu nedenle antibiyotik seçimi deneyselemdir ve klinik bulgulara dayanmaktadır. Periodontal tedavi için genellikle metronidazol, tetrasiklinler (tetrasiklin, doksisisiklin, minosiklin), klindamisin, siprofloksasin ve  $\beta$ -laktamlara (klavulanik asit ile veya klavulanik asit olmadan amoksisilin) grubu antibiyotikler sistemik olarak kullanılır (Kapoor, Malhotra, Grover, & Grover, 2012).

### 2.1. Metronidazol

Metronidazol, protozoa ve anaerobik bakterilere karşı geniş etki spektrumuna sahip bir nitroimidazol bileşimidir. Tıpta, genital enfeksiyonların tedavisinde, abdominal cerrahiden önce profilaktik bir ajan olarak ve ciddi anaerobik enfeksiyonların tedavisinde kullanılır. Anaerobik koklara, anaerobik gram - negatif basiller ve anaerobik gram pozitif basillere karşı antibakteriyel aktivitesi, periodontal hastalıkların tedavisinde kullanılmasını sağlamıştır (Yek et al., 2010).

Periodontal tedavide, metronidazol hem tablet formlarında hem de daha az yaygın olarak topikal olarak kullanılmıştır. İlaç oral uygulamadan sonra iyi emilir ve pik plazma seviyesine genellikle yaklaşık bir saat içinde ulaşılır. Metronidazolün yarılanma süresi yaklaşık 8 saattir ve karaciğerde metabolize edilir (Cionca, Giannopoulou, Ugolotti, & Mombelli, 2010).

Metronidazol vücutta yaygın olarak dağılır ve oral dozdan sonra tükürük ve dişeti oluğu sıvısında tespit edilebilmektedir. Günde üç kez 250 mg ile 5 gün kullanılan metronidazolün, dişeti oluğu sıvısındaki seviyeleri serum konsantrasyonlarından yaklaşık% 50 daha yüksek olabilmektedir. Metronidazol ve periodontal hastalık üzerine yapılan çalışmalardan birinde beş hastaya günde üç kez 250 mg'lık dozlar uygulanmıştır. Bu, kanama skorlarında ve cep derinliklerinde önemli azalmalar ile ataşman seviyelerindeki kazanımlarla sonuçlanmış ve bu gelişmeler tedaviden altı ay sonra da devam etmiştir (Zandbergen, Slot, Cobb, & Van der Weijden, 2013).

Metronidazol tedavisinin başarısı mekanik tedavi ve oral hijyen kontrol altına alındığında daha belirgindir. Bu nedenle periodontal yıkımın şiddeti, metronidazol kullanımında önemlidir. İleri ve refrakter periodontitis hastaları, geleneksel terapötik tedavilere ek olarak ilaç kullanıldığında tedaviye daha iyi yanıt verir (Feres et al., 2012).

Agresif periodontitis hastalarında, metronidazolün amoksisilin ile kombine kullanımının *A. actinomycetemcomitans*'a çok daha etkili olduğu bulunmuştur (Soares et al., 2014). Guerrero ve ark tarafından yapılan bir çalışmada agresif periodontitisin cerrahi olmayan tedavisi ile birlikte sistemik olarak uygulanan metronidazol ve amoksisilin kombinasyonunun altı aylık bir süre boyunca klinik sonuçları önemli ölçüde iyileştirdiğini göstermiştir (Guerrero et al., 2005).

Metronidazol için oral doz 750 mg / gündür, bu da hem cerrahi olmayan hem de cerrahi tedaviye ek olarak sekiz gün boyunca sekiz saat aralıklarla 250 mg tablet olarak uygulanır. Amoksisilin ile

kombinasyon halinde metronidazol için oral doz sekiz gün boyunca 750 mg / gündür.

## 2.2. Tetrasiklinler

Tetrasiklinler, hem gram-pozitif hem de gram negatif türlere karşı "geniş bir spektrum" sağlayan, bakteriyostatik antibiyotiklerdir, ancak genelde gram pozitif bakterilerin sebep olduğu enfeksiyonlarda tercih edilir. Doksisisiklin ve minosiklin dahil tetrasiklinler, *A. actinomycetemcomitans* gibi önemli periodontal patojenlere karşı aktiftir; ayrıca anti-kolajenaz özelliklere sahiptirler ve doku yıkımını ve kemik rezorpsiyonunu azaltabilirler (Golub et al., 2016).

Tetrasiklinler genellikle oral yolla verilir, ancak periodontal tedavi rejimlerinde topikal uygulama da kullanılmıştır (Sachdeva & Agarwal, 2011). Tetrasiklinler gastrointestinal sistemden emilir ve ilaçlar, süt ürünleri veya kalsiyum, magnezyum, demir ile alüminyum içeren maddelerle alındığında emilim azalır. Tüm tetrasiklinler dokularda yaygın olarak bulunur ve gelişmekte olan diş yapısı ve kemiğe lokalize olabilirler.

Tetrasiklin, minosiklin ve doksisisiklin, oral alımından sonra sulkuler sıvıda tespit edilir ve konsantrasyonu seruma göre 5 kat veya 10 kat daha fazla izlenebilir. Tetrasiklin idrarla atılır ve böbrek fonksiyonu tehlikesi olan hastalara verilmemelidir. Doksisisiklin ve minosiklin karaciğerde metabolize edildiği için dışkıyla atılır ve böbrek fonksiyon bozukluğu olan hastalara verilebilir (Emingil, Gürkan, Atilla, & Kantarci, 2011).

Agresif periodontitiste primer patojen olan *A. actinomycetemcomitans* tetrasiklin grubu antibiyotiklere oldukça duyarlıdır. Supragingival plak kontrolü ile birlikte 3-6 hafta boyunca 1 g / gün tetrasiklinin sistemik uygulaması agresif periodontitis lezyonlarının ilerlemesini durdurabilir (Bostanci et al., 2011). Tetrasiklin için oral doz, hem cerrahi olmayan hem de cerrahi tedaviye ek olarak iki hafta boyunca altı saatlik aralıklarla 250 mg tablet olarak verilen 1 g / gündür. Doksisisiklin ve minosiklin için oral doz, 21 gün boyunca 100-200mg / gün'dür.

### **2.3. Klindamisin**

Klindamisin daha aktif ve daha az yan etkiye sahip bir lincomycin türevidir. Klindamisin gram-pozitif koklara ve gram-negatif anaerobik çubuklara karşı etkilidir ancak *A. actinomycetemcomitans* üzerindeki etkisi çok zayıftır. İlacın yarı ömrü yaklaşık 3 saattir ve kemik boyunca iyi dağılır. Klindamisin ayrıca polimorfonükleer lökositlerde birikir. İlacın çoğu metabolize olur ve idrar ve safra ile atılır (Kilicarslan, Gumustas, Yildiz, & Baykara, 2014).

Bu ilaçların kullanımına eşlik edebilecek yan etkiler nedeniyle, periodontal hastalıkların tedavisinde kullanımları sınırlıdır. Kısa süreli, klinik ve mikrobiyolojik çalışmalar, klindamisin'in ileri periodontal enfeksiyonları kontrol etmede yararlı olduğunu göstermiştir. Bu antibiyotik ayrıca refrakter periodontitis tedavisinde de etkilidir. Bununla birlikte, psödomembranöz kolite neden olabilecek *Clostridium difficile*'nin aşırı büyümesi riski nedeniyle klindamisin dikkatli bir şekilde reçete edilmelidir. Klindamisin için oral doz, hem cerrahi olmayan hem de cerrahi tedaviye ek olarak sekiz gün boyunca sekiz

saatlik araliklarla 300 mg tablet olarak uygulanan 900 mg / gundur (Kilicarslan, Ilhan, Inal, & Orhan, 2018).

#### **2.4. Dięer Antibiyotikler**

Amoksisilin dahil beta laktamlar periodontal apselerin tedavisi için sıklıkla reçete edilen geniş spektrumlu ilaçlardır. Bu antibiyotikler mükemmel doku dağılımı gösterir ancak sulkuler sıvıda nispeten düşük konsantrasyonlarda bulunur (Yek et al., 2010).

Siprofloksasin A. actinomycetemcomitans dahil olmak üzere çeşitli periodontal patojenlere karşı etkilidir. Bu antibiyotik hastalıklı periodontal dokulara etkili bir şekilde nüfuz eder ve sulkuler sıvıda serumdan daha yüksek konsantrasyonlara ulaşabilir (Rao, Rao, Muthalik, & Shivanand, 2014).

### **3. PERİODONTAL TEDAVİDE ANTİBİYOTİK KULLANIM ENDİKASYONLARI**

Yukarıda tartışılan klinik çalışmaların sonuçları, periodontal tedaviye ek olarak antibiyotik tedavisinin önemli bir rol oynadığını göstermektedir. Aşağıda verilen periodontal durumlarda antibiyotikler yardımcı olarak kullanılabilir.

1. Hem akut nekrotizan ülseratif diş eti iltihabı hem de periodontitis gibi ciddi vakalarda, özellikle sistemik tutulum belirtileri varsa, metronidazol semptomları hızlı bir şekilde hafifletebilir ve mekanik debridmanın yapılmasını kolaylaştırır.

2. Bazen, bir periodontal apse enfeksiyonu doku içinde yayılabilir ve belirgin yüz şişmesi ve sistemik tutulumu neden olabilir. Bu durumlarda, enfeksiyonu kontrol etmek için geniş spektrumlu antibiyotikler reçete edilmelidir. Lezyonun tamamen periodontal kökenli olup olmadığını veya ilişkili dişlerin pulpal tutulumu olup olmadığını belirlemek için dikkatli klinik ve radyografik incelemeler yapılmalıdır.

3. Çoklu apse oluşumu ve yoğun periodontal enfeksiyonlar, antibiyotiklerin (metronidazol ve tetrasiklin gibi antibiyotiklerin) uygulanmasını gerektirecektir. Bazı tıbbi durumlar (örn. Diabetes mellitus), apse oluşumu ile ileri periodontal yıkıma yatkınlık oluşturabilir.

4. Antibiyotik tedavisi, cerrahi olmayan tedavi ve iyi plak kontrolü olmasına rağmen hala ataşman kaybı ve yıkım gösteren hastalarda kullanılabilir. Seçilen antimikrobiyal cep içerisindeki baskın floraya göre belirlenmelidir.

5. Agresif periodontitis vakalarının tedavisinde flep cerrahisi veya cerrahi olmayan tedavi programı ile birlikte antibiyotik tedavisi önerilmektedir (Kapoor et al., 2012).

### **Kontrendikasyon ve istenmeyen yan etkiler**

Antibiyotikler modern tıpta en çok reçete edilen farmasötik ajanlar arasındadır. Bu ilaçların sadece az bir kısmı periodontal hastalıkların tedavisinde kullanılmasına rağmen, kullanım için ana kontrendikasyonların ve olası istenmeyen etkilerinin bilinmesi

önemlidir. Genel olarak kontrendikasyonlar bozulmuş metabolizma ve ilaçların atılımı ile ilgilidir. Karaciğer veya böbrek hastalıklarının varlığında sistemik antibiyotik reçete edilmesinde dikkatli olmalıdır (Oberoi, Dhingra, Sharma, & Sardana, 2015).

Penisilinler reçete edildiğinde, ilaca aşırı duyarlılık öyküsü olup olmadığını belirlemek hayati önem taşır. Penisilin istenmeyen etkileri döküntüler, ürtiker, eklem ağrıları ve dermatit ile karakterizedir. Ancak ciddi anafilaktik reaksiyonlar bildirilmiştir ve bu ölümcül olabilir (Chang, Mahmood, Teuber, & Gershwin, 2012).

#### **4. SONUÇLAR**

Literatür, sistemik antibiyotiklerle ve sistemik antibiyotikler olmadan klinik ataşman seviyelerinin korunmasında cerrahi olmayan tedavinin uzun vadeli faydalarını göstermiştir. Bununla birlikte, bu uzun vadeli başarılar optimal ağız hijyenine ve periodonsiyumun durumunu izlemek için düzenli diş hekimi ziyaretlerine ve hasta tarafından günlük plak kontrolünün güçlendirilmesine bağlıdır. Hasta evde bakım ve diğer uyum sorunları için yeterli sorumluluğa sahip değilse, nüks meydana gelebilir. Bu durumlar antibiyotiklerin terapötik bir strateji olarak kullanılmasını haklı çıkarır. Sistemik olarak uygulanan antibiyotiklerle, periodontal aletlerle veya lokal antibiyotik tedavisiyle erişilemeyen mikroorganizmalara ulaşabilir. En sık kullanılan antibiyotikler metronidazol, tetrasiklinler, klindamisin, siprofloksasin ve amoksisilindir. Bununla birlikte, sistemik antibiyotik tedavisinin kullanılıp kullanılmayacağına karar verirken, hem faydaları hem de istenmeyen etkileri dikkate almak önemlidir.

## KAYNAKÇA

- Åberg, C. H., Kelk, P., & Johansson, A. (2015). *Aggregatibacter actinomycetemcomitans*: virulence of its leukotoxin and association with aggressive periodontitis. *Virulence*, 6(3), 188-195.
- Akram, Z., Hyder, T., Al-Hamoudi, N., Binshabaib, M. S., Alharthi, S. S., & Hanif, A. (2017). Efficacy of photodynamic therapy versus antibiotics as an adjunct to scaling and root planing in the treatment of periodontitis: a systematic review and meta-analysis. *Photodiagnosis and photodynamic therapy*, 19, 86-92.
- Arora, N., Mishra, A., & Chugh, S. (2014). Microbial role in periodontitis: have we reached the top? some unsung bacteria other than red complex. *Journal of Indian Society of Periodontology*, 18(1), 9.
- Bostanci, N., Akgül, B., Tsakanika, V., Allaker, R., Hughes, F., & McKay, I. (2011). Effects of low-dose doxycycline on cytokine secretion in human monocytes stimulated with *Aggregatibacter actinomycetemcomitans*. *Cytokine*, 56(3), 656-661.
- Bui, F. Q., Almeida-da-Silva, C. L. C., Huynh, B., Trinh, A., Liu, J., Woodward, J., . . . Ojcius, D. M. (2019). Association between periodontal pathogens and systemic disease. *biomedical journal*.
- Chang, C., Mahmood, M. M., Teuber, S. S., & Gershwin, M. E. (2012). Overview of penicillin allergy. *Clinical reviews in allergy & immunology*, 43(1-2), 84-97.



- Cionca, N. (2017). Use and misuse of systemic antibiotics in periodontitis treatment. *Oral Health Prev Dent*, 15, 305-306.
- Cionca, N., Giannopoulou, C., Ugolotti, G., & Mombelli, A. (2010). Microbiologic testing and outcomes of full-mouth scaling and root planing with or without amoxicillin/metronidazole in chronic periodontitis. *Journal of periodontology*, 81(1), 15-23.
- de Molon, R. S., de Avila, E. D., & Cirelli, J. A. (2013). Host responses induced by different animal models of periodontal disease: a literature review. *Journal of Investigative and Clinical Dentistry*, 4(4), 211-218.
- Emingil, G., Gürkan, A., Atilla, G., & Kantarci, A. (2011). Subantimicrobial-dose doxycycline and cytokine-chemokine levels in gingival crevicular fluid. *Journal of periodontology*, 82(3), 452-461.
- Feres, M., Soares, G. M. S., Mendes, J. A. V., Silva, M. P., Favari, M., Teles, R., . . . Figueiredo, L. C. (2012). Metronidazole alone or with amoxicillin as adjuncts to non-surgical treatment of chronic periodontitis: a 1-year double-blinded, placebo-controlled, randomized clinical trial. *Journal of clinical periodontology*, 39(12), 1149-1158.
- Golub, L. M., Elburki, M. S., Walker, C., Ryan, M., Sorsa, T., Tenenbaum, H., . . . Gu, Y. (2016). Non-antibacterial tetracycline formulations: host-modulators in the treatment of periodontitis and relevant systemic diseases. *International dental journal*, 66(3), 127-135.

- Guerrero, A., Griffiths, G. S., Nibali, L., Suvan, J., Moles, D. R., Laurell, L., & Tonetti, M. S. (2005). Adjunctive benefits of systemic amoxicillin and metronidazole in non-surgical treatment of generalized aggressive periodontitis: a randomized placebo-controlled clinical trial. *Journal of clinical periodontology*, 32(10), 1096-1107.
- Heitz-Mayfield, L. J., & Lang, N. P. (2013). Surgical and nonsurgical periodontal therapy. Learned and unlearned concepts. *Periodontology 2000*, 62(1), 218-231.
- Hienz, S. A., Paliwal, S., & Ivanovski, S. (2015). Mechanisms of bone resorption in periodontitis. *Journal of immunology research*, 2015.
- Jepsen, K., & Jepsen, S. (2016). Antibiotics/antimicrobials: systemic and local administration in the therapy of mild to moderately advanced periodontitis. *Periodontology 2000*, 71(1), 82-112.
- Kachlany, S. (2010). *Aggregatibacter actinomycetemcomitans* leukotoxin: from threat to therapy. *Journal of dental research*, 89(6), 561-570.
- Kapoor, A., Malhotra, R., Grover, V., & Grover, D. (2012). Systemic antibiotic therapy in periodontics. *Dental research journal*, 9(5), 505.
- Kilicarslan, M., Gumustas, M., Yildiz, S., & Baykara, T. (2014). Preparation and characterization of chitosan-based spray-dried microparticles for the delivery of clindamycin phosphate to periodontal pockets. *Current drug delivery*, 11(1), 98-111.

- Kilicarslan, M., Ilhan, M., Inal, O., & Orhan, K. (2018). Preparation and evaluation of clindamycin phosphate loaded chitosan/alginate polyelectrolyte complex film as mucoadhesive drug delivery system for periodontal therapy. *European Journal of Pharmaceutical Sciences*, 123, 441-451.
- Kinane, D. F., Stathopoulou, P. G., & Papapanou, P. N. (2017). Periodontal diseases. *Nature Reviews Disease Primers*, 3(1), 1-14.
- Kirchberg, M., Eick, S., Buchholz, M., Kiesow, A., Sarembe, S., & Mäder, K. (2019). Extrudates of lipophilic tetracycline complexes: A new option for periodontitis therapy. *International journal of pharmaceutics*, 572, 118794.
- Knight, E. T., Liu, J., Seymour, G. J., Faggion Jr, C. M., & Cullinan, M. P. (2016). Risk factors that may modify the innate and adaptive immune responses in periodontal diseases. *Periodontology 2000*, 71(1), 22-51.
- Marin, M. J., Figuero, E., Herrera, D., & Sanz, M. (2017). Quantitative analysis of periodontal pathogens using real-time polymerase chain reaction (PCR). In *Oral Biology* (pp. 191-202): Springer.
- Martins, S. H., Novaes Jr, A. B., Taba Jr, M., Palioto, D. B., Messora, M. R., Reino, D. M., & Souza, S. L. (2017). Effect of surgical periodontal treatment associated to antimicrobial photodynamic therapy on chronic periodontitis: A randomized controlled clinical trial. *Journal of clinical periodontology*, 44(7), 717-728.
- Mills, M. P. (2013). Immunological and Inflammatory Aspects of Periodontal Disease. *Dentalcare, Education Course*(1), 1-18.

- Oberoi, S. S., Dhingra, C., Sharma, G., & Sardana, D. (2015). Antibiotics in dental practice: how justified are we. *International dental journal*, 65(1), 4-10.
- Rao, N. R., Rao, K. P., Muthalik, S., & Shivanand, A. (2014). Clinical studies and antimicrobial activity of ciprofloxacin hydrochloride medicated dental gels for periodontal infection. *Asian Journal of Pharmaceutics (AJP): Free full text articles from Asian J Pharm*, 3(2).
- Sachdeva, S., & Agarwal, V. (2011). Evaluation of commercially available biodegradable tetracycline fiber therapy in chronic periodontitis. *Journal of Indian Society of Periodontology*, 15(2), 130.
- Salvi, G. E., Stähli, A., Schmidt, J. C., Ramseier, C. A., Sculean, A., & Walter, C. (2019). Adjunctive laser or antimicrobial photodynamic therapy to non-surgical mechanical instrumentation in patients with untreated periodontitis. A systematic review and meta-analysis. *Journal of clinical periodontology*.
- Soares, G. M., Mendes, J. A., Silva, M. P., Favari, M., Teles, R., Socransky, S. S., . . . Feres, M. (2014). Metronidazole alone or with amoxicillin as adjuncts to non-surgical treatment of chronic periodontitis: a secondary analysis of microbiological results from a randomized clinical trial. *Journal of clinical periodontology*, 41(4), 366-376.
- Yek, E. C., Cintan, S., Topcuoglu, N., Kulekci, G., İssever, H., & Kantarci, A. (2010). Efficacy of amoxicillin and metronidazole

combination for the management of generalized aggressive periodontitis. *Journal of periodontology*, 81(7), 964-974.

Zandbergen, D., Slot, D. E., Cobb, C. M., & Van der Weijden, F. A. (2013). The clinical effect of scaling and root planing and the concomitant administration of systemic amoxicillin and metronidazole: a systematic review. *Journal of periodontology*, 84(3), 332-351.

## BÖLÜM 2

### RESTORASYONLARIN TAMİRİNDE KULLANILAN MATERYAL VE YÖNTEMLER

Arş. Gör. Dt. Ayşe Aslı ŞENOL<sup>1</sup>,  
Doç. Dr. Pınar YILMAZ ATALI<sup>2</sup>,  
Dt. Büşra KARABULUT<sup>3</sup>, Doç. Dr. Bilge TARÇIN<sup>4</sup>

---

<sup>1</sup>Marmara Üniversitesi Diş Hekimliği Fakültesi Restoratif Diş Tedavisi Anabilim Dalı, İstanbul, Türkiye, dt.aasliseno1@gmail.com

<sup>2</sup>Marmara Üniversitesi Diş Hekimliği Fakültesi Restoratif Diş Tedavisi Anabilim Dalı, İstanbul, Türkiye, pinar.atali@marmara.edu.tr

<sup>3</sup>Marmara Üniversitesi Diş Hekimliği Fakültesi Restoratif Diş Tedavisi Anabilim Dalı, İstanbul, Türkiye, karabulutbusra@hotmail.com

<sup>4</sup>Marmara Üniversitesi Diş Hekimliği Fakültesi Restoratif Diş Tedavisi Anabilim Dalı, İstanbul, Türkiye, bilgetarcin@hotmail.com



## GİRİŞ

Klinik muayenelerde küçük kusurlara sahip ve başarısız kabul edilen restorasyonlar diş hekimlerinin karşısına sıklıkla çıkmaktadır. Günümüzde uygulanan güncel tedavi yaklaşımlarında, yetersiz görülen restorasyonların yenilenmesi ilk tercih edilen tedavi yöntemi olarak görülmemektedir.

Eski restorasyonların yenilenmesi esnasında meydana gelen dental doku kaybı (restorasyonun kayıp döngüsü), diş üzerinde stres oluşumu, dentin tübüllerinin açığa çıkması, postoperatif hassasiyet riski, mekanik-termal uyarılarla ortaya çıkabilen pulpal reaksiyonlar ve pulpal hasar riski, preparasyon sahasının ve restorasyon boyutlarının büyümesi, komşu diş yapısına zarar verme olasılığı, teknik zorluklar ve zaman kaybı gibi faktörler hekimleri restorasyonları yenilemek yerine tamir etmek gibi alternatif yaklaşımlara yönlendirmiştir. (Attar ve Sevik, 2015; Hickel, Brühaver ve Ilie, 2013)

Restorasyon tamirinin endikasyonlarına ve uygulama yöntemine hakim olunması, mevcut restorasyonun uzun ömürlü olmasına ve sağlıklı diş yapısının gereksiz kaybını önleyerek korunmasına olanak sağlayabilir. Gordan ve ark. (2015), çalışmalarında yeniden restore edilen ve tamir edilen defektli restorasyonların takibini yaparak 12 ay sonunda tekrar değerlendirmiş ve ek tedavilere ihtiyaç duyulduğu görülmüştür. Çalışmanın sonucuna göre 1 yılın sonunda, tamir edilen restorasyonlar (%7) yenilenen restorasyonlara göre (%5) daha çok ek tedavi gerektirmiştir. Ancak yenilenen restorasyonlarda tamir edilen



restorasyonlara göre endodontik tedavi, çekim gibi daha agresif ek tedavilere ihtiyaç duyulmuştur.

Restorasyonun muayenesinde uygulanacak tedavi planı oluşturulurken öncelikle klinik takip ve tamir seçeneklerine yer verilmelidir. Restorasyon yenilenmesi uygulanabilir son seçenek olarak düşünülmelidir. (Hickel vd., 2007) Tedavi endikasyonu belirlenirken tamir veya restorasyonun yenilenmesi seçenekleri arasında standart ve keskin bir sınır bulunmayışı bu kararı tedaviyi uygulayacak hekime, hekimin deneyimine, eğitim ve alışkanlıklarına bırakmaktadır. (Gordan vd., 2009)

## **1. GÜNCEL FDI TERİMLERİ**

Setcos ve ark. (2004), defektli restorasyonların idamesi veya yenilenmesi konusunda FDI tarafından güncellenerek (Sharif vd., 2010) yeniden yayınlanan 4 terimden bahsetmişlerdir:

- Tedavi gereksinimi yok
- Düzeltme (Refurbishment)
- Onarım (Repair)
- Değişirme (Replacement)

### **1.1. Tedavi gereksinimi yok**

Tedavi edilmediğinde klinik dezavantajlara neden olmayacak ideal olmayan restorasyon kenarları veya renklenme gibi küçük kusurlar bulunduran restorasyonlarda tercih edilebilir. Kenar düzensizliklerinde,

plak akümülayonu veya renk deęiřimi olana kadar müdahalenin ertelenmesi düşünölebilir.

### **1.2. Düzeltme (Refurbishment)**

Yeni restoratif materyal ekmeden ve diře zarar vermeden kusurların düzeltilebildięi restorasyonlardır. Tařkınılıęın uzaklařtırılması, yüzeyin yeniden konturlanması, renk deęiřikliklerinin düzeltilmesi, küçük boşluk ve gözeneklerin ortadan kaldırılması örnek verilebilir.

### **1.3. Onarım (Repair)**

Klinik olarak yetersiz olan restorasyonlarda ve kabul edilemeyecek lokal kusurlarda restorasyon tamamen deęiřtirilmeden diř dokusunda preparasyon yapılarak veya yapılmaksızın restoratif materyal ilave edilerek kusurun minimal girişimsel yöntemler ile tedavisini tanımlar. Kompozit restorasyonlardaki kenar hataları, özellikle anterior kompozit restorasyonlarda estetięi olumsuz etkileyen ve renklenmeye yatkınlık oluřturan önemli bir sorundur. Çözüm tekrar bitim ve polisaj yapılmasıdır.

### **1.4. Deęiřtirme (Replacement)**

Restorasyonun genelinde mevcut ciddi sorunlarda ve deęiřtirmek yerine başka bir tedavi seçeneęi (onarım gibi) bulunmadığında uygulanır. Restorasyonun tamamen yenilenmesidir ve genellikle bir miktar diř dokusu kaybına neden olur.

## 2. RESTORASYON TAMİR ENDİKASYONLARI

Tamir endikasyonu belirlenirken klinik ve radyolojik değerlendirme yapılmalıdır. Değerlendirmelerde dikkate alınacak kriterler diş odaklı ve hasta odaklı olarak iki bölümde incelenebilir. (Tablo 1)

**Tablo 1.** Tamir endikasyonu belirlemede diş ve hasta odaklı kriterler. (Hickel vd., 2013)

	KLİNİK PROBLEMLER	TAMİR	RESTORASYONUN YENİLENMESİ
1. MARJİNAL PROBLEMLER	Marjinal renklenme	Belirgin lokalize renklenme	Ulaşılamayan derin marjinal renklenme
	Marjinal adaptasyon	*Boşluk>250µm veya dentin açığa çıkmış * Derin boşluklar veya marjinal kırıklar (diş ve restorasyon yüzeyinde) * Daha büyük düzensizlikler	* Tamamen ya da kısmi bağlantısı bozulan ama yerinde * Yaygın büyük kayıp ve düzensizlikler
	Restorasyona komşu çürükler (sekonder çürükler)	Lokalize ve ulaşılabilir olan şiddetli marjinal demineralizasyonlar veya çürük içeren kaviteler	Tamir için ulaşılması mümkün olmayan derin çürükler veya açığa çıkmış dentin varlığı
2. YÜZEY PROBLEMLERİ	Yüzeğin cilası	Basit cilalamanın başarılı olmadığı tükürük filmi ile maskelenemeyen boşluklu ve pürüzlü yüzeyler	Plak retansiyonuna neden olan kabul edilemez yaygın düzensiz yüzey
	Estetik anatomik form	Düzeltilmenin zorunlu olduğu formun etkilendiği ve estetik olarak kabul edilmeyen restorasyonlar	Anarımı uygun olmayan kaybedilmiş ve yeterli olmayan form
	Oklüzal kontür ve aşınma	Mine yüzeyindeki aşınmaların fizyolojik sınırları aştığı ve oklüzal kontak noktalarının kaybolduğu durumlar	Tamire uygun olmayan yaygın yoğun aşınma
3. KIRIK VE KÜTLESEL KAYIP	Endodontik giriş kavitesinin kapatılması	Kalan restorasyonun başarılı olması	Kalan restorasyonun tamir için yetersiz olduğu durumlar
	Restoratif materyalde kırık	* Marjinal kaliteye veya proksimal temas veya kontura zarar veren kırıklar *Restorasyonun kütesel kırıklarla birlikte kısmi kayıpları (yarısından az olmalı)	Restorasyonda kısmi veya tamamen kütle kaybı ve/veya çoklu kırıklar
	Dişin bütünlüğü (mine çatlakları, diş kırıkları)	* Sondun girebildiği 250 µm'dan büyük çatlaklar * Büyük mine kayıpları ya da duvar kırıkları *Tüberkül kırıkları (tamir için kolayca ulaşılabilen)	Geniş tüberkül ve diş kırıkları
4.HASTA GÖRÜŞÜ	Estetik ve fonksiyonun geliştirilme arzusu örneğin dilde irritasyon		Hastanın memnun olmadığı, yan etkilerin görüldüğü restorasyonlar; örneğin ağrı

### 3. ENDİKASYON BELİRLENİRKEN DİKKATE ALINAN DIŞ ODAKLI KRİTERLER

#### 3.1. Kenar aralanması ve kenar renklenmesi

Restorasyon ve diş dokusu arasında meydana gelen aralanmalar plak akümüasyonu veya renk değişimi sonucu estetik problemlere yol açmaktadır. (Hickel vd., 2013) Hastaların fark etmediği posterior dişlerin oklüzal yüzlerindeki minimal kenar düzensizlikleri sekonder çürük gelişimine ortam hazırlar, gıda birikimi ve plak akümüasyonu oluşumuna kadar takip edilebilir. (Blum, Lynch ve Wilson, 2014)

Anterior kompozit restorasyonlarda marjinal defektler, dış etkenlerle leke oluşumuna eğilimlidir. Arayüze ilerleyen renklenme durumunda restorasyon onarım prosedürlerine uygun olmayabilir ve estetik sonuç elde etmek için restorasyonun bütünüyle değiştirilmesi gerekebilir. (Mjör, Shen, Eliasson ve Richter, 2002)

Restorasyon ve diş dokusu arasındaki mikroboşluklarda zaman içerisinde mikrosızıntı ve bakteri penetrasyonu ile restorasyon kenarında sekonder çürük oluşumu gözlenir. Tedaviye konservatif olarak yaklaşılmalı, şiddetine göre çürük dokular ve etkilenmiş restorasyon kenarları preparasyona dahil edilmelidir. Sekonder çürük varlığında çürük kaldırıldıktan sonra lezyondan etkilenmeyen restorasyon bölümünde diş/restorasyon arayüzü boyunca sızıntı oluşabileceğinden şüpheleniliyorsa, iyi bir onarım için marjinal sızdırmazlık elde edilemeyecek ve çürümenin ilerlemesi önlenemeyecekse restorasyonun yeniden yapılması düşünülebilir. (Blum vd., 2014)

Marjinal renk deęişiklikleri sekonder çürük belirtisi olarak karşımıza çıkabilse de her zaman sekonder çürük varlığını göstermez. Hatalı veya eksik tanı yanlış tedavi ile sonuçlanabilir. (Elderton, 1993)

Çekilmiş restorasyonlu dişler üzerinde yapılan bir çalışmada, dişlerin %25'inde sekonder çürük bulunmamasına rağmen, restorasyonun yenilenmesinin önerildięi; vakaların %9'unda ise var olan sekonder çürüğün saptanamadıęı bildirilmiştir. (Söderholm, Antonson ve Fischlschweiger, 1993) Yine benzer bir çalışmada olguların sadece %37'sinde sekonder çürük tanısının histolojik bulgular ile uyumlu olduęu bildirilmiştir. (Merrett ve Elderton, 1984)

### **3.2. Yüzeysel renk düzeltme**

Kompozit restorasyonların uygulanması sırasında renk seçimi yanlış yapıldı ise restorasyondan bir miktar kaldırılarak tekrar uygun renk kompozitle restore edilmesi ile ideal sonuçlar elde edilebilir. (Hickel vd., 2013)

### **3.3. Aşınma**

Aşınma meydana gelen restorasyonlarda aşınma etkeninin saptanması sorunun tekrarlanmaması için; aşınmanın derecesi ise tamir materyalinin yeterli kalınlıkta uygulanarak restorasyonun başarılı tamiri için önemli etkenlerdir. Oklüzal yüzey ile sınırlı aşınmalarda tamir ile sorun çözülebilirken proksimal yüzeyi içeren ve ideal kontak alanı sağlamanın zor olduęu restorasyonlarda yenileme tercih edilmelidir. (Hickel vd., 2013; Blum vd., 2014)

### **3.4. Kütlesel kırık (Fraktür)**

Restorasyonun yapılmasından kısa süre sonra kütlesel kırık meydana gelen dişte ilk olarak etken ortadan kaldırılmalı, oklüzal taşkınlık ve temaslar kontrol edilerek oklüzal düzeltme yapılmalıdır. Altta yatan problemin teşhisi ve düzeltilmesi, tekrarlayan kütlesel kırıkları veya kalan diş dokusunu içeren yeni bir kırığı önlemek için gereklidir. (Blum vd., 2002) Ancak restorasyon yapımından uzun yıllar sonra meydana gelen restorasyon kırıkları restoratif materyaldeki yorgunluk faktörünü düşündürmelidir. (Fernández vd., 2011)

### **3.5. Diş dokusundaki kırıklar**

Parafonksiyonel aktivite, oklüzal kontakları taşıyan yetersiz veya desteklenmeyen diş dokusu, travma veya kompozitin yerleştirilmesi sırasında meydana gelen polimerizasyon büzülmesi stresleri gibi nedenlerle meydana gelebilir. Fraktür nedeni teşhis edilerek etken ortadan kaldırıldıktan sonra tamir işlemi uygulanmalıdır. (Blum vd., 2014) Tamir edilen restorasyonda oklüzal morfolojinin tasarımı önemlidir.

### **3.6. Endodontik tedavi sonrası**

Restore edilmiş ve sonrasında endodontik tedavi uygulanmış dişlerin giriş kavitelerinin restorasyonlarında da tamir prosedürleri uygulanmaktadır. (Hickel vd., 2013)

#### 4. ENDİKASYON BELİRLENİRKEN DİKKATE ALINAN HASTA ODAKLI KRİTERLER

Hastaya bütün ayrıntıları ve beklenen sonuçları ile uygulanacak tedavi yöntemi anlatılarak onam alınmalı ve hastanın koopere olduğundan emin olunmalıdır. Dental anksiyeteye sahip ve kompleks medikal hikayesi olan hastalarda lokal anestezi gerekmebileceğinden tamir tedavisi işlem sürecini kolaylaştırmaktadır. Hastanın oral hijyeni değerlendirilmeli ve tamir tedavisinin oral hijyen eğitimi yetersiz ve yüksek çürük risk grubunda olan hastalar için uygun bir tedavi seçeneği olmadığı göz önünde bulundurulmalıdır. (Blum vd., 2014) Tamir tedavisi, restorasyonun yenilenmesine kıyasla hastalar için daha düşük maliyetli olacaktır.

Hastanın tedaviyi kabul etmemesi, düzenli klinik takibi mümkün olmayan ve yüksek çürük riski grubundaki hastalar, mevcut restorasyonu zayıflatan büyük sekonder çürük varlığı veya daha önce başarısız olmuş onarımlar gibi durumlarda restorasyon tamiri kontraendikedir.

Tamir endikasyonu konan bir restorasyonun tedavisinde ilk adım sebebin tespit edilerek ortadan kaldırılmasıdır. Bu sebepler; yetersiz diş kesimi, uygun olmayan seramik veya metal altyapı dizaynı, yetersiz altyapı desteği, seramikte oluşan mikrodefekt veya mikroporozite gibi teknik hatalar, uygun olmayan ısıl genişleme katsayıları, oklüzal çatışmalar, fazla çiğneme kuvvetleri ve travma, desteksiz restorasyon kenarları olarak karşımıza çıkmaktadır. (Hickel vd., 2013)

## 5. TAMİR UYGULAMASINDA İZLENECEK GENEL AŞAMALAR

- Hastaya yapılacak işlemler avantaj ve dezavantajları ile birlikte anlatılarak hastanın onamı alınır. Gerekli ise lokal anestezi uygulanır.
- Başarılı bir tedavi için uygulamalar esnasında büyütme gereçleri (luplar) kullanılabilir.
- Tamir edilecek restorasyon yüzeylerine florürsüz pastalar ile polisaj yapılır.
- Restorasyonun hatalı bölümü ve varsa komşu sekonder çürük uzaklaştırılır.
- Etkin ve yeterli nem kontrolü sağlamak amacıyla izolasyon gereçleri kullanılmalıdır.
- Tamir alanı mine ve dentini içeriyor ise kullanılacak adeziv sistemin özelliğine göre fosforik asit ile yüzey hazırlanır.
- Restorasyon yüzeyi tamir için hazırlanır.

*Mekanik işlemlerle hazırlanması:* Frezle pürüzlendirme, air abrazyon, asitle pürüzlendirme, silika kaplama (Tribokimyasal yüzey kaplama), lazer (Er:YAG ve Er,Cr:YSGG).

*Kimyasal işlemlerle hazırlanması:* Silan, metal primer.

- Adeziv sistemler uygulanır.
- Restorasyonu tamir etmek için kompozit 2 mm'lik tabakalar halinde yerleştirilir.
- Oklüzyon kontrol edilir ve var olan oklüzal erken temaslar kaldırılır.
- Restorasyon konturlanır ve cilalanarak bitirilir.



- Hasta düzenli kontrole çağırılır. (Baur ve Ilie, 2013; Loomans ve Özcan, 2016)

## **6. KOMPOZİT RESTORASYONLARDA KOMPOZİT MATERYALLER İLE TAMİR**

Oksijen inhibisyon tabakası, serbest radikaller ve reaksiyona girmemiş karbon bağları (C=C) rezin esaslı kompozitlerde tabakalar arası bağlanmayı sağlamaktadır. (Dall'Oca vd., 2007) Bir restorasyon tamamlandıktan sonra küçük düzeltmeler veya tamir gerektiğinde, eski kompozit materyali ile yenisi arasında direkt kimyasal bir bağ elde etmek belirli bir süre için mümkündür. Rinastiti ve ark. (2010) restorasyon yapımını takip eden 14 gün içinde rutin rezin kompozit restorasyon uygulamaları ile ilave yapılabileceğini belirtmiştir.

Polimerizasyon gerçekleşikten sonra ve termomekanik siklus sonrası kompozit rezin tabakaları arasındaki bağın zayıfladığı yapılan çalışmalarda gösterilmiştir. (Brendeke ve Özcan, 2007; Tezvergil, Lassila ve Vallittu, 2003) Mevcut bir restorasyonun ağızda kaldığı süre restorasyonun su absorpsiyonu, kimyasal bozulma ve bileşenlerin sızmasına maruz kaldığı zamanı yansıtır. Eski kompozit rezin restorasyonlar onarılacağı zaman kimyasal bir bağlanmadan çok mikromekanik bağlanma kurulması beklenmelidir. (Tezvergil vd., 2003; Burtscher, 1993) Bu nedenle mevcut kompozit restorasyonlar ile tamir işlemi için uygulanan kompozit arasındaki bağlanmayı arttırmak amacıyla tamir yapılan yüzeye uygun çeşitli yüzey hazırlama yöntemleri önerilmiştir. (Nilsoon ve Alaeddin, 2000)

## **6.1. Kompozit yüzey hazırlığında kullanılan mekanik işlemler**

Tamirin bağlanma dayanımı için gerekli yüzey pürüzlülüğünü ve enerjisini arttıran yüzey topografisi elde etmek üzere mekanik yüzey işlemleri uygulanmaktadır.

### **6.1.1. Frez ile pürüzlendirme**

Yeşil ve siyah kuşaklı frezler kullanılmaktadır. Yeşil kuşaklı frezlerde pürüzlülük sağlayan partiküller yaklaşık 150 µm büyüklüğündeyken siyah kuşaklı frezlerde bu değer yaklaşık 200 µm'dir. (Wolf, Powers ve O'Keefe, 1993; Oliveira vd., 2003; Tani ve Finger, 2002)

### **6.1.2. Asitle pürüzlendirme**

Tamir yüzeyine dahil olan mine veya dentin için %37'lik ortofosforik asit kullanılabilir. Ancak %35-40'luk ortofosforik asit kullanımı kompozit yüzeyinde mikromekanik retantif sahalar oluşturmak için yeterli değildir. Fosforik asit, yüzey işlemlerinde frez ve air abrazyon ile aşındırma sonrası debrisini uzaklaştırmak amaçlı veya yüzey pürüzlendirildikten sonra dokunma veya tükürükle kontamine olmuşsa, 15 sn uygulanarak kullanılabilir. Bu işlem sadece yüzey kimyasını değiştirir. (Fawzy, El-Askary ve Amer, 2008; Lucena-Martin, Gonzalez-Lopez ve Navajas-Rodriguez de Mondelo, 2001; Loomans vd., 2011)

### **6.1.3. Air abrazyon ile yüzey hazırlığı**

50 µm çapındaki alüminyum oksit ( $Al_2O_3$ ) partikülleri püskürtülerek (2-3 bar; 30-32 psi basınçla) bağlanma yüzeyinde mekanik retansiyon alanı oluşturulur. Materyaller arası bağlanma kuvveti, air abrazyonda

kullanılan alüminyum partiküllerinin büyüklüğüne bağlı olarak değişmektedir (50-125 µm). Uygulama sırasında mutlaka rubber-dam ve cerrahi aspiratör kullanılması gereklidir. Matris sisteminin air abrazyon uygulanmadan önce yerleştirilmesi gerekiyorsa, alüminyum oksit partikülleri birikebileceğinden, uygulamadan sonra matrisin değiştirilmesi gerekli olabilir. Air abrazyon uygulanmasında restorasyon yüzeyinde bir debris tabakası oluşmaktadır ve air abrazyonu takiben asit kullanılmaması durumunda bu debris tabakasının bağlanmayı azalttığı bildirilmiştir. (Denehy, Bouschlicher ve Vargos, 1998; Hasan, 2012)

#### **6.1.4. Silika kaplama (Silika kaplı alüminyum oksit partikülleri ile kumlama; tribokimyasal kaplama)**

Yaklaşık 30-37 µm çapındaki silanize edilmiş alüminyum oksit partikülleri air abrazyon cihazı yardımıyla 30 psi'lik yüzey basıncıyla 10 mm mesafeden 15 sn süreyle bağlanma yüzeyine uygulanmaktadır. Yüzeye püskürtülen alüminyum oksit partikülleri sahip oldukları silika parçalarını uyguladıkları yüzeye bırakarak o yüzeyin silika doldurucu oranının artmasını sağlamaktadır. Bu şekilde yüzeye tribokimyasal kaplama uygulanmış olmaktadır. (Hasani Tabatabaei, Alizade ve Taalim, 2004)

Direkt kompozit restorasyonların onarımlarında mekanik yüzey pürüzlendirmeleri karşılaştırıldığında alüminyum oksit veya silika kaplı alüminyum oksit uygulamasının en iyi tamir bağlantı dayanımını sağladığını bildiren güncel çalışmalar bulunmaktadır. (Rodrigues,

Ferracane ve Della Bona, 2009; Michelotti vd., 2020; Fornazari, Wille, Meda, Brum ve Souza, 2017)

### **6.1.5. Lazer ile pürüzlendirme**

Erbiyum lazerler kompozit ve seramik restorasyonların yüzey pürüzlendirme işlemlerinde kullanılabilirler. Erbiyum lazer ile kompozit rezinin ablasyonu hidrodinamik ejeksiyon ile gerçekleşmektedir. Bu işlem sırasında, hızla erime meydana gelmekte ve güçlü genişleme kuvvetleri sonucu eriyen materyalin hacmi değişmektedir. Er,Cr:YSGG lazer uygulanmış yüzeylerde smear tabakası bulunmayan yuvarlak mikro-gözenekler oluşmaktadır ve yüzeydeki bu mikro-retantif alanlar hem yüzey alanını artırarak hem de mekanik kilitleme yoluyla tamir bağlanma kuvvetini arttırmaktadır. (Correa-Afonso, Palma-Dibb ve Pecora, 2010; Lizarelli, Moriyama ve Bagnato, 2003; Dinç Ata, Yılmaz ve Irmak, 2018)

## **6.2. Kompozit yüzey hazırlığında kullanılan kimyasal işlemler**

### **6.2.1. Kompozit yüzey hazırlığında silan uygulaması**

Kompozit yüzey hazırlığında mekanik işlemleri takiben kimyasal bağlanmayı sağlayan silan uygulanır. Hem yüzey düzensizliklerine infiltre olarak hem de matrise ve açığa çıkan doldurucu partiküllere kimyasal afinitesi ile tamir bağlantı dayanımını artırır. (Papacchini vd., 2007; Hannig, Hahn, Thiele ve Attin, 2003; Kallio, Tezvergil-Mutluay, Lassila ve Vallittu, 2013; Cavalcanti, De Lima, Peris, Mitsui ve Marchi, 2007)

Dental malzemelerde en yaygın kullanılan silan 3-metakriloksipropiltrimetoksisilandır. Sahip oldukları metakrilat grubu ile adezivler ile reaksiyona girerken, reaktif siloran grubu ile pürüzlendirilmiş veya tribokimyasal kaplama uygulanmış restorasyon yüzeylerindeki silika ile siloksan bağları oluşturabilir. (Loomans ve Özcan., 2016)

Bağlanma gerçekleşecek yüzeyde mikromekanik retansiyon sağladıktan sonra ek silan uygulaması ile bağlanma kuvvetlerinin arttığını gösteren çalışmalar bulunmaktadır. (Jafarzadeh Kashi, Erfan, Rakhshan, Aghabaigi ve Tabatabaei, 2011; Rinastiti, Özcan, Siswomihardjo ve Busscher, 2011; Silva vd., 2020)

Pilo ve ark. (2016), yapmış oldukları çalışmada silan uygulama sürelerinin tamir dayanımı üzerine etkisini karşılaştırmışlardır. Silanın 1 dk boyunca uygulanması ile 2-3 dk uygulanması arasında fark bulunamamıştır.

Bazı *in vitro* çalışmalar ise universal adeziv uygulanmadan önce ayrı bir silan uygulamasının mekanik pürüzlendirme prosedüründen bağımsız olarak kompozit-kompozit tamir bağlantı dayanımını azaltacağı veya etkilemeyeceğini ve bu nedenle silan içeren adeziv kullanımının yeterli olduğunu göstermektedir. (Michelotti vd., 2020; Fornazari vd., 2017; Loomans vd., 2017; Gutierrez vd., 2019)

Çakır ve ark. (2018) da yapmış oldukları *in vitro* çalışma ile kompozit restorasyonların tamir uygulamalarında silan içeren adeziv sistemler kullanıldığında ayrı bir silan uygulamasına gerek kalmadığını göstermiştir.

### **6.3. Kompozit restorasyonların kompozit materyaller ile tamirini etkileyen faktörler**

Tamir işlemlerinde, kompozitin kompozite bağlanma dayanımının kompozitin mineye olan bağlanma dayanımına (15-30 Mpa) ulaşabildiği ve bu nedenle de klinik olarak kabul edilebilir olduğu çeşitli araştırmalar ile ortaya konmuştur. (Hasani Tabatabaei vd., 2004; Cavalcanti vd., 2007; Jafarzadeh Kashi vd., 2011; Palasuk vd., 2013; Melo, Moyses, Santos, Alcantara ve Ribeiro, 2011)

Kompozit rezinlerin tamirinde bağlanma üç mekanizma ile sağlanmaktadır: Bunlar; yeni ve eski kompozit rezin matriksiyle adeziv ajan tabakaları arasında kimyasal bağ oluşumu, yeni ve eski kompozit rezinin açığa çıkmış doldurucu partikülleriyle adeziv sistem arasında kimyasal bağ oluşumu, adeziv sistemin polimer zinciriyle yeni ve eski kompozit rezinin polimer matriksi arasında mikromekanik kilitlenme oluşumudur. (Loomans vd., 2011; Lastumaki, Kallio ve Vallittu, 2002)

Kompozit restorasyonların tamirinde kullanılan kompozit materyallerin aynı rezin ve doldurucu içeriğine sahip olması tercih edilse de hangi kompozit materyalin kullanıldığıın bilinmediği durumlar yaygın olduğu için farklı içerikte kompozitler de kullanılabilir. (Baur ve Ilie., 2013)

İndirekt onley, inley, vener kompozit restorasyonlar ve direkt kompozit restorasyonlar arasında tamir yöntemleri açısından fark yoktur. Ancak bağlanma kuvvetleri tamir edilen kompozitte bulunan doldurucu partikül

tipi, büyüklüğü ve miktarından etkilenebilir. (Souza, Francischone, Powers, Rached ve Vieira, 2008)

İndirekt kompozit materyallerin ve kompozit blokların tamirinde direkt kompozit retorasyonların tamirinde uygulanan aşamalar izlenmektedir. CAD/CAM kompozit rezinler endüstriyel olarak polimerize edilir ve geleneksel olarak polimerize edilmiş rezinlere göre daha yüksek bir dönüşüm derecesine sahiptir. Düşük miktarda reaksiyona girmemiş C=C bağlarına rağmen, adeziv sistemlerin kullanılması ve yüzey işlemleri ile tamirin bağlanma kuvveti önemli ölçüde geliştirmiştir. (Stawarczyk, Krawczuk ve Ilie, 2015)

İndirekt kompozitler ve CAD/CAM kompozit blokların tamiri üzerine yapılan çeşitli çalışmalar bulunmaktadır. İndirekt kompozit restorasyonların tamirinde en başarılı sonuçların air abrazyon uygulamasını takiben silan uygulaması ile sağlandığı bildirilmiştir. (Yoshihara vd., 2017; Sismanoglu, Yildirim-Bilmez, Erten-Taysi ve Ercal, 2020; Arpa, Ceballos, Fuentes ve Perdigão, 2019)

Çalışmada kullanılan baryum cam ve silika doldurucu partikülleri içeren indirekt hibrit kompozitlerin tamir başarısı, materyalin farklı boyutlu doldurucu partikülleri nedeniyle farklılıklar gösterse de yakın sonuçlar elde edilmiştir. Air abrazyon ile pürüzlendirildiğinde bloklarda daha yüksek bağlanma kuvveti elde edilirken, partikül büyüklüğü küçük olan blokların hidroflorik asit (HF) uygulamalarında ise, asidin cam doldurucu partikülleri çıkararak yüzeyde boşluklar bıraktığı ve kompozit yüzeyinin bozulmasına neden olduğu gözlenmiştir. (Souza vd., 2008)

Bu durumun başka çalışmalarda da gözleendiği gibi bağlantıyı azalttığı düşünölmektedir. (Souza vd., 2008; Trajtenberg ve Powers, 2004)

Silika kaplama uygulaması hibrit seramik veya kompozit blokların tamir kompoziti ile arasındaki bağlanma gücünü büyük ölçüde artırır. Tamir edilen kompozit blokların bağlanma performansı tamir edilen hibrit seramiğe göre daha iyi sonuçlar göstermiştir. (Zohairy, Hafez ve Amr, 2019)

Çeşitli yüzey işlemlerinin metakrilat ve siloran bazlı kompozitlerde yapılan tamir uygulamalarında elde edilen bağlanma kuvvetlerine etkisinin incelendiği bir çalışmada, yüzey elmas frezler veya air abrazyon ile hazırlanmış ve metakrilat esaslı kompozitin tamir materyali olarak siloran esaslı kompozitlerden istatistiksel olarak daha yüksek bağlanma kuvvetine sahip olduğu görölmüştür. (Kouros, Koliniotou-Koumpia, Spyrou ve Koulaouzidou, 2018) Diğer bir çalışmada ise benzer olarak siloran esaslı kompozitler ve metakrilat esaslı kompozitlerin metakrilat esaslı kompozit ile olan bağlanma dayanımı karşılaştırılmış ve metakrilat esaslı kompozitler ile olan bağlanma daha başarılı bulunmuştur. (Consani vd., 2016)

Popoff ve ark. (2014) ise yaptıkları çalışmada, tamir materyali olarak kullanılan siloran bazlı kompozitin iki yıllık takibinde klinik performansının dimetakrilat esaslı kompozitinkine benzer olduğu sonucunu elde etmiştir.

Bis-GMA içeren rezin kompozitlerin diğer matrislere kıyasla daha düşük dönüşüm oranlarına sahip olmaları nedeni ile tamir uygulamalarında daha başarılı sonuçlar elde edilebilir. Bis-GMA içeren



rezinler, tamir kompoziti ile kimyasal olarak reaksiyona girmek için daha fazla reaksiyona girmemiş C=C bağına sahiptir. (Teixeira, Bayne, Thompson, Ritter ve Swift, 2005)

## **7. AMALGAM RESTORASYONLARDA TAMİR**

Amalgam restorasyonlardaki başarısızlık nedenleri; yetersiz izolasyon sonucu nem kontrolünün yapılamaması, amalgamın yeterli kondense edilememesi, korozyon, amalgam restorasyondaki poroziteler, kavite preparasyonunda desteksiz mine dokusu bırakılması neticesinde meydana gelen kırıklar ve buna bağlı plak retansiyonu, bitim ve cila işlemlerinin iyi yapılamaması gibi restorasyona bağlı faktörlerin yanı sıra yetersiz oral hijyen, brüksizm benzeri parafonksiyonlar gibi hastalara bağlı faktörler de olabilmektedir (Yaman vd., 2006).

Restorasyonun yenilenmesi, defektli amalgam restorasyonlarda en yaygın başvuru tedavi yöntemidir ancak bu diş yapısında önemli bir kayba da neden olmaktadır. Diğer bir dezavantaj ise hem hastayı hem hekimin sağlığını tehlikeye sokan restorasyon sökümü sırasında ortama salınacak cıva buharıdır. Bu durum restorasyonun yenilenmesi yerine tamirini öne çıkarmaktadır. (Elderton, 1988)

Çalışmalar, son yıllarda amalgam kullanımının azaldığını göstermektedir. (Sunnegårdh-Grönberg, Van Dijken, Funegård, Lindberg ve Nilsson, 2009) Amalgam restorasyonların yenilenme nedenleri değişmezken, rezin esaslı kompozit restorasyonların başarısızlık nedenleri ve klinik ömürleri yıllar içinde belirgin bir şekilde değişmiştir. (Ottenga ve Mjor, 2007)

Uzun dönemde elde edilen veriler, kompozit restorasyonların klinik ömrünün artmış olduğunu göstermektedir. Amalgam ve kompozit restorasyonların tamirinde başarısızlığın değerlendirildiği bir retrospektif çalışma amalgamda başarısızlık oranının (%9,3) kompozitten (%5,7) yüksek olduğunu göstermiştir. (Manhart, Chen, Hamm ve Hickel, 2004)

Tamir edilmesine karar verilen amalgam yüzeyi frez veya air abrazyon ile pürüzlendirildikten sonra restoratif materyal eklenecek mine yüzeylerine ve restorasyonun işlem gören yüzeyine fosforik asit uygulanır. Yıkanan ve kurutulan yüzeye metal primer uygulanarak beklenmesini takiben adeziv ajan uygulanarak polimerize edilir. Eğer tamir prosedürü kompozit rezin ile gerçekleştirilecekse renk yansımaları önlemek açısından kompozit materyal kullanımından önce opakler kullanımı yerinde olacaktır.

Literatürde amalgam restorasyonların amalgam ile tamir edildiği çalışmalar yer alsa da yüzeyin çeşitli pürüzlendirme işlemlerine maruz bırakıldıktan sonra rezin esaslı materyal ile onarılmasının daha ideal sonuçlar elde edilmesini sağladığı bildirilmiştir. (Roggenkamp, Berry ve Lu, 2010; Adam ve Naidoo, 2017)

Yapılan mikrosızıntı çalışmalarında, amalgam tamirinde en başarılı sonuçların, amalgam yüzeyinde silika kaplama sonrasında silan, adeziv ajan ve kompozit rezin kullanılmasıyla elde edildiği ortaya konmuştur. (Özcan, Koolman, Aladag ve Dundar, 2011; Özcan, Schoonbeek, Gokce, Comlekoglu ve Dundar, 2010; Popoff vd., 2011) Ayrıca amalgam tamirinde total-etch adezivlerin self-etch adezivlere oranla

daha iyi performans gösterdiği bildirilmiştir. (Cehreli, Arhun ve Celik, 2010) Balkaya ve ark. (2018) ise üniversal adeziv ajan uygulanmadan önce primer kullanımının bağlanmaya etkisini karşılaştırmış ve bağlanmayı arttırıcı etki gösterdiğini bulmuşlardır.

Amalgam restorasyonların amalgam ile veya primer ve adeziv ajan kullanılarak ya da kullanılmaksızın ormoser bazlı kompozitler ile tamiri değerlendirilmiş ve en başarılı sonucun primer, adeziv ve ormoser ile yapılan tamir yönteminde elde edildiği bildirilmiştir. (Yaman ve Koray, 2012)

## **8. SERAMİK RESTORASYONLARDA TAMİR**

Seramik restorasyonların başarısızlık nedenleri arasında en sık rastlanan komplikasyon olarak seramik materyallerdeki kırılma gösterilmektedir. (Türkoğlu vd., 2010) 2002 yılında gerçekleştirilen bir çalışmada, 153 hastaya ait toplam 289 adet kırık metal altyapılı seramik restorasyon incelenmiş ve hasarlı restorasyonların %75'inin üst çenede, %65'inin anterior dişlerde ve %60'ının labial yüzeyde olduğu görülmüştür (Özcan ve Niedermier, 2002). Bu veriler, seramik tamirinde estetik gereksinimin daha da önem arz eden bir durum olduğunu göstermektedir. Seramik restorasyonların tamiri indirekt ve direkt olarak ikiye ayrılır.

### **8.1. İndirekt yöntem (Ekstraoral)**

Zarar görmüş restorasyonun ağız dışında tamir edildiği yaklaşım olmakla birlikte tamir işlemi için restorasyonun ağızdan çıkarılması esnasında destek dişlerde, yumuşak dokularda travmalar oluşabilir ve

restorasyon veya dişlerde daha ileri seviyede kırık meydana gelebilmektedir. Özellikle tam seramik restorasyonlarda adeziv simantasyon yöntemleri tercih edildiğinden bu tür restorasyonların ağızdan çıkarılması daha da zor hale gelmektedir. Ekstraoral ve intraoral yöntemlerle yapılan tamirler karşılaştırıldığında, maliyetin daha fazla oluşu ve teknik hassasiyet gerektirmesi gibi dezavantajları bulunsa da ekstraoral yöntemler ile daha fazla dayanıklılık ve yüksek estetik özellikler temin edilmektedir.

## **8.2. Direkt yöntem (İntraoral)**

Yukarıda sözü edilen olası risklerden kaçınmak için ağız içi tamir yöntemleri ile konservatif bir yaklaşımla restorasyonların ağızda kalma süreleri uzatılabilir. Ağız içi tamir yöntemleri, defektif restorasyonun çıkarılıp yeniden yapılmasına alternatif olarak uygulanabilecek düşük riskli ve yan etkisi olmayan etkili bir tedavi seçeneğidir. Seramik restorasyonların kompozitler ile tamiri; estetik beklentiyi karşılaması, ekonomik oluşu ve tek seansta yapılabilmesi gibi avantajlarıyla klinikte en çok tercih edilen yöntemlerdir. (Valandro vd., 2006)

## **9. SERAMİK RESTORASYONLARIN KOMPOZİT İLE TAMİRİ**

### **9.1. Seramik yüzey hazırlığında kullanılan mekanik işlemler**

#### **9.1.1. Frezle pürüzlendirme**

Seramik ile kompozit rezinin mekanik tutuculuğunu arttırmak için undercut veya oluğa benzer retantif alanlar oluşturulabilir. İnce ve kalın grenli elmas

frezler ya da tamir kitlerinin içinde özel olarak bulunan frezler kullanılabilir. (Kümbülođlu, User, Toksavul ve Aksoy, 2012)

Yüzey pürüzlendirmesinde frez kullanımı mikro çatlaklar oluşmasına veya çatlakların materyal boyunca ilerlemesine ve başarısızlığa neden olabilir. Kullanılan frezin gren boyutundaki artış ile yüzeyde çatlak oluşumu riski de artmaktadır. (Özcan, 2003; Çapa, Özkurt ve Kazazođlu, 2006; Jain, Parkash, Gupta ve Bhargava, 2013)

HF asit ile pürüzlendirmenin uygun olmadığı zirkonya seramiklerin tamirinde silikon karbid frezlerin kullanılması air abrazyon ile benzer ve başarılı sonuçlar göstermiştir. (Libeckı, Elsayed, Lehmann ve Kern, 2017)

Tokar ve ark. (2019) seramik yüzeyinde farklı pürüzlendirme işlemleri uygulayarak yaptıkları çalışmada kompozit ile en iyi tamir bağlantısını elmas frez ile pürüzlendirilen yüzeyde elde etmişlerdir.

### **9.1.2. Alüminyum oksit partikülleri ile kumlama**

Kumlama, hem metal hem seramik yüzeyler için etkili bir pürüzlendirme için uygulanmaktadır. Air abrazyon ile pürüzlendirme ile yüzey alanını arttırmak ve yüzey gerilimini azaltarak rezinin yüzeyi ıslatabilirliğini arttırmak amaçlanmıştır. (Özcan, 2003)

HF asit ile pürüzlendirmenin yetersiz kaldığı zirkonya seramikler için air abrazyon ile pürüzlendirme sıklıkla tercih edilen bir yöntemdir. (Tokar vd., 2019; Özcan, Raadschelders, Vallittu ve Lassilla, 2013; Kern, 2015)

### **9.1.3. Silika kaplama (Silika kaplı alüminyum oksit partikülleri ile kumlama; tribokimyasal kaplama)**

Silika kaplı alüminyum oksit partikülleri kırık yüzeyine yüksek enerjiyle atılır ve parçacıklar metal yüzeyinde 15 µm derinliğe kadar gömülür. Böylelikle hem yüzeyin ıslanabilirliği hem de silan bağlayıcı ajanın reaksiyona gireceği silika içeriği artmaktadır. Metal veya seramik yüzeyinde mikromekanik ve kimyasal adezyonu sağlayacak küçük silika parçacıkları içeren bağlanmaya elverişli yüzey elde edilir. 10 milimetre uzaktan 10-15 saniye kadar uygulamanın başarılı sonuçlar verdiği bildirilmiştir. (Kümbüloğlu vd., 2012; Külünk ve Saraç, 2010)

### **9.1.4. Asitle pürüzlendirme**

HF asit ile pürüzlendirme sıklıkla kullanılan ve uygulandığı seramik restorasyon yüzeyinde cam matriks ile reaksiyon sonucu yüzey alanını arttıran uygulamalardır. Silika içeren cam matriksin ve oluşan hekzaflorosilikat tuzunun seçici olarak uzaklaştırılması ile kristalin yapı ortaya çıkar. Yüzeyde elde edilen pürüzlü yapı ile mikromekanik retansiyon arttırılır. (Zogheib, Della Bona, Kimpara ve McCabe, 2011; Colares vd., 2013)

Kompozitler, HF asit ile pürüzlendirme ve silan uygulamasından sonra cam faz içeren seramiklere kimyasal olarak bağlanabilir. (Attia, 2010) Ancak toksik etkisi nedeniyle kullanımı dikkat gerektirir ve mutlaka rubber-dam ve cerrahi aspiratör eşliğinde uygulanması gereklidir. (Hasani Tabatabaei vd., 2004)

Mekanik yüzey işlemlerinin dental seramiklerin pürüzlendirilme ve tamir bağlantı dayanımına olan etkileri seramik tiplerine göre değişmektedir. HF asit silika esaslı seramikler üzerine etki gösterebilirken alümina veya zirkonya seramikler düşük silika içerikleri ve silikon dioksit fazı içermedikleri için asit uygulamasına dirençlidirler. (Loomans vd., 2011; Özcan ve Vallittu, 2003; Kern, 2009)

Bu nedenle farklı seramiklere uygulanan pürüzlendirme yöntemleri ve süreleri de farklılık göstermektedir. (Tablo 2)

**Tablo 2.** Seramik içerikleri ve yüzey pürüzlendirme işlemleri. (Soares, Soares, Pereira ve Fonseca, 2005)

Restoratif materyal	İçerik	Yüzey pürüzlendirme protokolleri
<b>Feldspatik seramikler</b>	SiO <sub>2</sub> ; K <sub>2</sub> O, Al <sub>2</sub> O <sub>3</sub> , 6SiO <sub>2</sub> ; Na <sub>2</sub> O, Al <sub>2</sub> O <sub>3</sub> , 6SiO <sub>2</sub>	2 ila 2,5 dakika süreyle %9,5 HF asit ile pürüzlendirme ve silan uygulaması
<b>Lösit ile güçlendirilmiş seramikler</b>	SiO <sub>2</sub> , Al <sub>2</sub> O <sub>3</sub> , K <sub>2</sub> O, Na <sub>2</sub> O, CeO <sub>2</sub> ve diğer oksitler	60 saniye süreyle %9,5 HF asit ile pürüzlendirme ve silan uygulaması
<b>Lityum disilikat destekli seramik</b>	SiO <sub>2</sub> (57-80%), Li <sub>2</sub> O (11-19%), Al <sub>2</sub> O <sub>3</sub> (0-5%), La <sub>2</sub> O <sub>3</sub> (0,1-6%), MgO (0-5%), P <sub>2</sub> O <sub>5</sub> (0-11%), ZnO (0-8%), K <sub>2</sub> O (0-13%)	20 saniye süreyle %9,5 HF asit ile pürüzlendirme ve silan uygulaması
<b>Cam infiltre alüminyum oksit seramik</b>	Al <sub>2</sub> O <sub>3</sub> (82%), La <sub>2</sub> O <sub>3</sub> (12%), SiO <sub>2</sub> (4,5%), CaO (0,8%), diğer oksitler (0,7%)	Sentetik elmas partikülleri veya 50 µm Al <sub>2</sub> O <sub>3</sub> partikülleri ile kumlama ve fosfat monomer içeren primer uygulaması
<b>Zirkonyum takviyeli seramik</b>	Al <sub>2</sub> O <sub>3</sub> (62%), ZrO <sub>2</sub> (20%), La <sub>2</sub> O <sub>3</sub> (12%), SiO <sub>2</sub> (4,5%), CaO (0,8%), diğer oksitler (0,7%)	Sentetik elmas partikülleri veya 50 µm Al <sub>2</sub> O <sub>3</sub> partikülleri ile kumlama ve fosfat monomer içeren primer uygulaması
<b>Yoğun sinterlenmiş alüminyum oksit seramik</b>	Al <sub>2</sub> O <sub>3</sub> (99,5%)	Sentetik elmas partikülleri veya 50 µm Al <sub>2</sub> O <sub>3</sub> partikülleri ile kumlama ve fosfat monomer içeren primer uygulaması

### 9.1.5. Lazer ile pürüzlendirme

Karbondioksit Neodymium:yttrium-aluminum-garnet (Nd:YAG) ve Erbium:yttrium-aluminum-garnet (Er:YAG) lazerler seramik yüzeylerinde bağlantı sağlamak için yüzey pürüzlülüğü oluşturmak amacıyla kullanılmaktadır. (Akhavan Zanjani vd., 2015; Kasraei, Rezaei-Soufi, Heidari ve Vafae, 2014; Foxton vd., 2011; Kursoglu, Motro ve Yurdaguvan, 2013)

Akhavan ve ark. (2015), seramik yüzeylerin pürüzlendirilmesinde 3W enerjide Er,Cr:YSGG lazerin 4W enerjideki CO<sub>2</sub> lazer ile benzer bağlanma başarısı gösterdiğini; Kasraei ve ark. (2014) ise 3W enerjide uygulanan CO<sub>2</sub> lazerin, 2W enerjide uygulanan Er:YAG lazere göre daha yüksek bağlanma değeri gösterdiğini bildirmişlerdir.

### 9.2. Kimyasal yüzey işlemleri

Üniversal primerler, farklı yüzeylere bağlanabilmeleri amacıyla materyaller için spesifik olan farklı kimyasal yapılar içerir. Silikat seramikler veya silika kaplı yüzeylerde Si-O-Si bağlarının oluşumu için silan metakrilat, oksit seramiklere veya amalgam gibi soy olmayan metallere bağlanma için fosforik asit metakrilat ve soy metallere bağlanma için kükürt içeren monomerlere sahiptir. (Nagas ve Ergun, 2008; Blatz, Sadan ve Kern, 2003; Uo vd., 2006)

Yao ve ark. (2017) yaptıkları çalışma sonucunda üniversal adeziv ajanların yapısına bileşen olarak eklenen silanın cam seramikler ve kompozit rezinler arasındaki kimyasal bağları belirgin bir şekilde iyileştiremediği ve ilave silan ön-uygulaması ile adeziv ajanların adezyon ve marjinal sızdırmazlığının etkili bir şekilde



iyileştirebileceği, dolayısıyla da ilave silan uygulaması gerektiğini öne sürmüştür.

Silan içeren adeziv ajanların karşılaştırıldığı bir diğer araştırmada bağlanma kuvvetleri açısından adeziv ajanlar arasında herhangi bir fark saptanmazken uygulamaya silan eklenmesi bağlanma kuvvetlerinin artması ile sonuçlanmıştır. (Yoshihara vd., 2016)

Silika esaslı seramiklerin tamirinde kimyasal bağlanma için silan yaygın olarak kullanılarak başarılı sonuçlar elde edilirken (Colares vd., 2013; Della Bona, Shen ve Anusavice, 2004; Hooshmand, Vannoort ve Keshvad, 2002) düşük silika içeriğine sahip zirkonya için yeterli bağlanma dayanımı sağlamamaktadır. 10-metakriloloksidesil dihidrojen fosfat (MDP) monomeri zirkonya yüzeyindeki hidroksil gruplarına bağlanabilen bir fosforik asit grubunun yanı sıra kompozit ile ko-polimerize olan bir metakrilat grubuna sahiptir. Metal oksitlere bağlanmak üzere tasarlanmış olan asidik fosfat monomerin metal oksitlere afinitesi vardır. Primer uygulanan zirkonya yüzeyi, zirkonyayı metale benzer hale getiren pasif bir oksit tabakası ile kolayca kaplanır. (Derand ve Derand, 2000)

Birçok araştırma MDP primeri ve air abrazyonun birlikte kullanımının zirkonya-kompozit bağlanma dayanımını artırabileceğini bildirmiştir. (Kern, 2015; Ahn vd., 2015; Shin vd., 2014; Wang vd., 2014; Kim, Lim, Park ve Vang, 2011; Lüthy, Loeffel ve Hämmerle, 2006; Souza vd., 2010; Wegner ve Kern, 2000; Özcan ve Bernasconi, 2015; Ahmed, El-Farag ve El-Wassefy, 2018)

Mahgoli ve ark. (2019) tarafından yapılan çalışmada iki farklı primer uygulamasının zirkonya seramiklerin tamir başarısına olan etkisi karşılaştırılmıştır. MDP fosfat monomeri içeren primer uygulaması ile silan ve fosforik asit içeren primere göre daha üstün sonuçlar elde edilmiştir.

Zirkonya seramiklere benzer olarak metal yapının da tamir yüzeyine dahil olduğu metal altyapılı seramik restorasyonların mekanik yüzey işlemlerini takiben 4-META (4-metakriloksietil trimellitat anhidrit) veya MDP içeren primer uygulanması bağlanmayı arttırmaktadır. (Kinsel ve Lin, 2009; Swain, 2009; Guazzato vd., 2010)

Metal altyapının renginin yansımaları önlemek ve estetiği sağlamak amacıyla kompozit rezin uygulanmadan önce metal yüzeyine opakler uygulaması yapılmalıdır.

Diş hekimlerinin kusurlu restorasyonlarla karşılaştıklarında başvurdukları tedavi tiplerini tanımlamak ve mevcut restorasyonların yenilenmesi veya tamir edilmesi kararını değerlendirmek amacıyla Gordon ve ark. (2009) tarafından yapılan bir araştırmada, diş hekimlerine kusurlu restorasyonların klinik fotoğrafları gösterilerek uygulayacakları tedavi kararları sorulmuştur. Vakalarda kusurlu restorasyonlara sahip hastalar düşük çürük risk grubunda ve herhangi şikayeti olmaksızın kontrole gelen hastalar olarak kurgulanmıştır. Araştırmacılar; yeni mezun olmuş ve bu konuda eğitim almış diş hekimlerinin daha az girişimsel işlemleri seçtiklerini, çürük riskini değerlendirerek uygulamalar yapan ve koruyucu diş hekimliğine önem veren diş hekimlerinin tamir işlemlerini tercih ettiklerini tespit etmişlerdir. Buna ek olarak muayenehanede çalışan diş hekimleri

kusurlu dolguları yenilemeyi, büyük hastanelerde veya ağız diş sağlığı merkezlerinde yoğun tempoda çalışan diş hekimleri ise takip etmeyi tercih etmişlerdir.

Tamir edilen restorasyonların düzenli olarak klinik takip altında tutulması gerekmektedir. Tamir restorasyonlarının başarısı değerlendirilirken radyografik inceleme, hasta memnuniyeti, postoperatif hassasiyet varlığı, dişin vitalitesi, dişeti veya çevre yumuşak dokuların sağlığı gibi faktörler göz önünde bulundurulmalıdır. Bunların yanı sıra, diş hekimliği fakültelerinde öğrenciler, kusurlu bir restorasyonun sürdürülüp sürdürülemeyeceği veya yenileme/değişim ya da tamir kararını vermede rehber olacak kriterleri klinik muayenenin bir parçası olarak kullanmak üzere eğitilmelidir.

## KAYNAKÇA

- Adam R.Z., Naidoo S. (2017). The use and repair of dental amalgam restorations as practised in South Africa. *South African dental journal*, 72(8), 366.
- Ahmed S., El-Farag A., El-Wassefy N. A. M. (2018). Effect of thermocycling on repaired zirconia ceramic restorations using different bonding agents. *Egyptian Dental Journal*, 64(4), 3973-3983.
- Ahn, J. S., Yi, Y. A., Lee, Y., & Seo, D. G. (2015). Shear Bond Strength of MDP-Containing Self-Adhesive Resin Cement and Y-TZP Ceramics: Effect of Phosphate Monomer-Containing Primers. *BioMed research international*, 2015, 389234.
- Akhavan Zanjani, V., Ahmadi, H., Nateghifard, A., Ghasemi, A., Torabzadeh, H., Abdoh Tabrizi, M., Alikhani, F., Razi, R., & Nateghifard, A. (2015). Effect of different laser surface treatment on microshear bond strength between zirconia ceramic and resin cement. *Journal of investigative and clinical dentistry*, 6(4), 294-300.
- Arpa, C., Ceballos, L., Fuentes, M. V., & Perdigão, J. (2019). Repair bond strength and nanoleakage of artificially aged CAD-CAM composite resin. *The Journal of prosthetic dentistry*, 121(3), 523-530.
- Attar N., Sevik C. (2015). Kompozit restorasyonların tamiri. *Turkiye Klinikleri J Restor Dent-Special Topics*, 1(3):81-86.
- Attia A. (2010). Influence of surface treatment and cyclic loading on the durability of repaired all-ceramic crowns. *Journal of applied oral science: revista FOB*, 18(2), 194-200.

- Balkaya, H., Demirbuga, S., Çakir, N. N., Karadas, M., & Zorba, Y. O. (2018). Micro-shear bond strength of universal adhesives used for amalgam repair with or without Alloy Primer. *Journal of conservative dentistry: JCD*, 21(3), 274-279.
- Baur, V., & Ilie, N. (2013). Repair of dental resin-based composites. *Clinical oral investigations*, 17(2), 601-608.
- Blatz, M. B., Sadan, A., & Kern, M. (2003). Resin-ceramic bonding: a review of the literature. *The Journal of prosthetic dentistry*, 89(3), 268-274.
- Blum, I. R., Lynch, C. D., & Wilson, N. H. (2014). Factors influencing repair of dental restorations with resin composite. *Clinical, cosmetic and investigational dentistry*, 6, 81-87.
- Blum, I. R., Schriever, A., Heidemann, D., Mjör, I. A., & Wilson, N. H. (2002). Repair versus replacement of defective direct composite restorations in teaching programmes in United Kingdom and Irish Dental Schools. *The European journal of prosthodontics and restorative dentistry*, 10(4), 151-155.
- Brendeke, J., & Özcan, M. (2007). Effect of physicochemical aging conditions on the composite-composite repair bond strength. *The journal of adhesive dentistry*, 9(4), 399-406.
- Burtscher P. (1993). Stability of radicals in cured composite materials. *Dental materials: official publication of the Academy of Dental Materials*, 9(4), 218-221.
- Cavalcanti, A. N., De Lima, A. F., Peris, A. R., Mitsui, F. H., & Marchi, G. M. (2007). Effect of surface treatments and bonding agents on the bond strength of repaired composites. *Journal of esthetic and restorative dentistry: official publication of the*

- American Academy of Esthetic Dentistry ... [et al.], 19(2), 90-99.
- Cehreli, S. B., Arhun, N., & Celik, C. (2010). Amalgam repair: quantitative evaluation of amalgam-resin and resin-tooth interfaces with different surface treatments. *Operative dentistry*, 35(3), 337-344.
- Colares, R. C., Neri, J. R., Souza, A. M., Pontes, K. M., Mendonça, J. S., & Santiago, S. L. (2013). Effect of surface pretreatments on the microtensile bond strength of lithium-disilicate ceramic repaired with composite resin. *Brazilian dental journal*, 24(4), 349-352.
- Consani, R. L., Marinho, T., Bacchi, A., Caldas, R. A., Feitosa, V. P., & Pfeifer, C. S. (2016). Repair Strength in Simulated Restorations of Methacrylate- or Silorane-Based Composite Resins. *Brazilian dental journal*, 27(4), 463-467.
- Correa-Afonso, A. M., Palma-Dibb, R. G., & Pécora, J. D. (2010). Composite filling removal with erbium:yttrium-aluminum-garnet laser: morphological analyses. *Lasers in medical science*, 25(1), 1-7.
- Çakir, N. N., Demirbuga, S., Balkaya, H., & Karadaş, M. (2018). Bonding performance of universal adhesives on composite repairs, with or without silane application. *Journal of conservative dentistry: JCD*, 21(3), 263-268.

- Çapa N., Özkurt Z., Kazazoğlu E. (2006). Ağız içi porselen tamir sistemleri. Ankara Üniversitesi Dişhekimliği Fakültesi Dergisi, 16(1), 34-40.
- Dall'Oca, S., Papacchini, F., Goracci, C., Cury, A. H., Suh, B. I., Tay, F. R., Polimeni, A., & Ferrari, M. (2007). Effect of oxygen inhibition on composite repair strength over time. Journal of biomedical materials research. Part B, Applied biomaterials, 81(2), 493-498.
- Della Bona, A., Shen, C., & Anusavice, K. J. (2004). Work of adhesion of resin on treated lithia disilicate-based ceramic. Dental materials: official publication of the Academy of Dental Materials, 20(4), 338-344.
- Denehy, G., Bouschlicher, M., & Vargas, M. (1998). Intraoral repair of cosmetic restorations. Dental clinics of North America, 42(4), 719-737.
- Dérاند, P., & Dérاند, T. (2000). Bond strength of luting cements to zirconium oxide ceramics. The International journal of prosthodontics, 13(2), 131-135.
- Dinç Ata G., Yılmaz B., Irmak Ö. (2018). Laser type effects on repair bond strength of ormocers and nanoceramic based composites, Journal of Adhesion Science and Technology, 32(20), 2204-2219.
- Elderton R. J. (1988). Restorations without conventional cavity preparations. International dental journal, 38(2), 112-118.

- Elderton R. J. (1993). Overtreatment with restorative dentistry: when to intervene?. *International dental journal*, 43(1), 17-24.
- Fawzy, A. S., El-Askary, F. S., & Amer, M. A. (2008). Effect of surface treatments on the tensile bond strength of repaired water-aged anterior restorative micro-fine hybrid resin composite. *Journal of dentistry*, 36(12), 969-976.
- Fernández, E. M., Martin, J. A., Angel, P. A., Mjör, I. A., Gordan, V. V., & Moncada, G. A. (2011). Survival rate of sealed, refurbished and repaired defective restorations: 4-year follow-up. *Brazilian dental journal*, 22(2), 134-139.
- Fornazari, I. A., Wille, I., Meda, E. M., Brum, R. T., & Souza, E. M. (2017). Effect of Surface Treatment, Silane, and Universal Adhesive on Microshear Bond Strength of Nanofilled Composite Repairs. *Operative dentistry*, 42(4), 367-374.
- Foxton, R. M., Cavalcanti, A. N., Nakajima, M., Pilecki, P., Sherriff, M., Melo, L., & Watson, T. F. (2011). Durability of resin cement bond to aluminium oxide and zirconia ceramics after air abrasion and laser treatment. *Journal of prosthodontics: official journal of the American College of Prosthodontists*, 20(2), 84-92.
- Gordan, V. V., Garvan, C. W., Richman, J. S., Fellows, J. L., Rindal, D. B., Qvist, V., Heft, M. W., Williams, O. D., Gilbert, G. H., & DPBRN Collaborative Group (2009). How dentists diagnose and treat defective restorations: evidence from the dental practice-based research network. *Operative dentistry*, 34(6), 664-673.



- Gordan, V. V., Riley, J. L., 3rd, Rindal, D. B., Qvist, V., Fellows, J. L., Dilbone, D. A., Brotman, S. G., Gilbert, G. H., & National Dental Practice-Based Research Network Collaborative Group (2015). Repair or replacement of restorations: A prospective cohort study by dentists in The National Dental Practice-Based Research Network. *Journal of the American Dental Association* (1939), 146(12), 895-903.
- Guazzato, M., Walton, T. R., Franklin, W., Davis, G., Bohl, C., & Klineberg, I. (2010). Influence of thickness and cooling rate on development of spontaneous cracks in porcelain/zirconia structures. *Australian dental journal*, 55(3), 306-310.
- Gutierrez, N. C., Moecke, S. E., Caneppele, T. M., Perote, L. C., Batista, G. R., Huhtalla, M. F., & Torres, C. R. (2019). Bond Strength of Composite Resin Restoration Repair: Influence of Silane and Adhesive Systems. *The journal of contemporary dental practice*, 20(8), 880-886.
- Hannig, C., Hahn, P., Thiele, P. P., & Attin, T. (2003). Influence of different repair procedures on bond strength of adhesive filling materials to etched enamel in vitro. *Operative dentistry*, 28(6), 800-807.
- Hasan N. H. (2012) The influence of Er:YAG laser, aluminum oxide and diamond bur on surface treatment of aged composite resin to repair restoration. *Al– Rafidain Dent J*, 12(2), 257-265.

- Hasani Tabatabaei, M., Alizade, Y., & Taalim, S. (2004). Effect of Various Surface Treatment on Repair Strength of Composite Resin &quot;. *Frontiers in Dentistry*, 1(4), 5-11.
- Hickel, R., Brühaver, K., & Ilie, N. (2013). Repair of restorations criteria for decision making and clinical recommendations. *Dental materials: official publication of the Academy of Dental Materials*, 29(1), 28-50.
- Hickel, R., Peschke, A., Tyas, M., Mjör, I., Bayne, S., Peters, M., Hiller, K. A., Randall, R., Vanherle, G., & Heintze, S. D. (2010). FDI World Dental Federation: clinical criteria for the evaluation of direct and indirect restorations-update and clinical examples. *Clinical oral investigations*, 14(4), 349-366.
- Hickel, R., Roulet, J. F., Bayne, S., Heintze, S. D., Mjör, I. A., Peters, M., Rousson, V., Randall, R., Schmalz, G., Tyas, M., & Vanherle, G. (2007). Recommendations for conducting controlled clinical studies of dental restorative materials. *Clinical oral investigations*, 11(1), 5-33.
- Hooshmand, T., van Noort, R., & Keshvad, A. (2002). Bond durability of the resin-bonded and silane treated ceramic surface. *Dental materials: official publication of the Academy of Dental Materials*, 18(2), 179-188.
- Jafarzadeh Kashi, T. S., Erfan, M., Rakhshan, V., Aghabaigi, N., & Tabatabaei, F. S. (2011). An in vitro assessment of the effects of three surface treatments on repair bond strength of aged composites. *Operative dentistry*, 36(6), 608-617.

- Jain, S., Parkash, H., Gupta, S., & Bhargava, A. (2013). To evaluate the effect of various surface treatments on the shear bond strength of three different intraoral ceramic repair systems: an in vitro study. *Journal of Indian Prosthodontic Society*, 13(3), 315-320.
- Kallio, T. T., Tezvergil-Mutluay, A., Lassila, L. V., & Vallittu, P. K. (2013). The effect of surface roughness on repair bond strength of light-curing composite resin to polymer composite substrate. *The open dentistry journal*, 7, 126-131.
- Kasraei S., Rezaei-Soufi L., Heidari B., Vafae F. (2014). Bond strength of resin cement to CO<sub>2</sub> and Er: YAG laser- treated zirconia ceramic. *Restorative dentistry & endodontics*, 39(4), 296-302.
- Kern M. (2009). Resin bonding to oxide ceramics for dental restorations. *Journal of Adhesion Science and Technology*, 23(7), 1097-1111.
- Kern M. (2015). Bonding to oxide ceramics laboratory testing versus clinical outcome. *Dental materials: official publication of the Academy of Dental Materials*, 31(1), 8-14.
- Kim, H. J., Lim, H. P., Park, Y. J., & Vang, M. S. (2011). Effect of zirconia surface treatments on the shear bond strength of veneering ceramic. *The Journal of prosthetic dentistry*, 105(5), 315-322.
- Kinsel, R. P., & Lin, D. (2009). Retrospective analysis of porcelain failures of metal ceramic crowns and fixed partial dentures supported by 729 implants in 152 patients: patient-specific and

- implant-specific predictors of ceramic failure. *The Journal of prosthetic dentistry*, 101(6), 388-394.
- Kouros, P., Koliniotou-Koumpia, E., Spyrou, M., & Koulaouzidou, E. (2018). Influence of material and surface treatment on composite repair shear bond strength. *Journal of conservative dentistry: JCD*, 21(3), 251-256.
- Kursoglu, P., Motro, P. F., & Yurdaguvan, H. (2013). Shear bond strength of resin cement to an acid etched and a laser irradiated ceramic surface. *The journal of advanced prosthodontics*, 5(2), 98-103.
- Külünk T., Saraç YŞ. (2010). Tam seramik sistemlerde farklı ağız içi tamir setlerinin kullanımının tamir dayanımına etkisi. *Ondokuz Mayıs Üniversitesi Dişhekimliği Fakültesi Dergisi*, 10(3), 87-95.
- Kümbüloğlu Ö., User A., Toksavul S., Aksoy S. (2012). Porselen restorasyonların tamirinde kullanılan farklı ağız içi tamir materyallerinin çeşitli yüzey preparasyonları uygulanarak kırılma dirençlerinin invitro olarak karşılaştırılması. *Journal of Istanbul University Faculty of Dentistry*, 41(4), 59-71.
- Lastumäki, T. M., Kallio, T. T., & Vallittu, P. K. (2002). The bond strength of light-curing composite resin to finally polymerized and aged glass fiber-reinforced composite substrate. *Biomaterials*, 23(23), 4533-4539.
- Libeckı, W., Elsayed, A., Lehmann, F., & Kern, M. (2017). Efficacy of Different Surface Treatments for Intraoral Repair of Veneered Zirconia Frameworks. *The journal of adhesive dentistry*, 19(4), 323-329.

- Lizarelli, R., Moriyama, L. T., & Bagnato, V. S. (2003). Ablation of composite resins using Er:YAG laser--comparison with enamel and dentin. *Lasers in surgery and medicine*, 33(2), 132-139.
- Loomans, B. A., Cardoso, M. V., Opdam, N. J., Roeters, F. J., De Munck, J., Huysmans, M. C., & Van Meerbeek, B. (2011). Surface roughness of etched composite resin in light of composite repair. *Journal of dentistry*, 39(7), 499-505.
- Loomans, B. A., Mesko, M. E., Moraes, R. R., Ruben, J., Bronkhorst, E. M., Pereira-Cenci, T., & Huysmans, M. C. (2017). Effect of different surface treatment techniques on the repair strength of indirect composites. *Journal of dentistry*, 59, 18-25.
- Loomans, B., & Özcan, M. (2016). Intraoral Repair of Direct and Indirect Restorations: Procedures and Guidelines. *Operative dentistry*, 41(S7), S68-S78.
- Lucena-Martín, C., González-López, S., & Navajas-Rodríguez de Mondelo, J. M. (2001). The effect of various surface treatments and bonding agents on the repaired strength of heat-treated composites. *The Journal of prosthetic dentistry*, 86(5), 481-488.
- Lüthy, H., Loeffel, O., & Hammerle, C. H. (2006). Effect of thermocycling on bond strength of luting cements to zirconia ceramic. *Dental materials: official publication of the Academy of Dental Materials*, 22(2), 195-200.
- Mahgoli, H., Arshad, M., Rasouli, K., Sobati, A. A., & Shamshiri, A. R. (2019). Repair Bond Strength of Composite to Zirconia Ceramic Using Two Types of Zirconia Primers. *Frontiers in dentistry*, 16(5), 342-350.

- Manhart, J., Chen, H., Hamm, G., & Hickel, R. (2004). Buonocore Memorial Lecture. Review of the clinical survival of direct and indirect restorations in posterior teeth of the permanent dentition. *Operative dentistry*, 29(5), 481-508.
- Melo, M. A., Moysés, M. R., Santos, S. G., Alcântara, C. E., & Ribeiro, J. C. (2011). Effects of different surface treatments and accelerated artificial aging on the bond strength of composite resin repairs. *Brazilian oral research*, 25(6), 485-491.
- Merrett, M. C., & Elderton, R. J. (1984). An in vitro study of restorative dental treatment decisions and dental caries. *British dental journal*, 157(4), 128-133.
- Michelotti, G., Niedzwiecki, M., Bidjan, D., Dieckmann, P., Deari, S., Attin, T., & Tauböck, T. T. (2020). Silane Effect of Universal Adhesive on the Composite-Composite Repair Bond Strength after Different Surface Pretreatments. *Polymers*, 12(4), E950.
- Mjör, I. A., Shen, C., Eliasson, S. T., & Richter, S. (2002). Placement and replacement of restorations in general dental practice in Iceland. *Operative dentistry*, 27(2), 117-123.
- Nagas I.C., Ergun G. (2008). The position and future of zirconia ceramics in dentistry. *Acta Odontol Turc*, 25(3), 51-60.
- Nilsson, E., Alaeddin, S., Karlsson, S., Milleding, P., & Wennerberg, A. (2000). Factors affecting the shear bond strength of bonded composite inlays. *The International journal of prosthodontics*, 13(1), 52-58.

- Oliveira, S. S., Pugach, M. K., Hilton, J. F., Watanabe, L. G., Marshall, S. J., & Marshall, G. W., Jr (2003). The influence of the dentin smear layer on adhesion: a self-etching primer vs. a total-etch system. *Dental materials: official publication of the Academy of Dental Materials*, 19(8), 758-767.
- Ottenga, M. E., & Mjör, I. (2007). Amalgam and composite posterior restorations: curriculum versus practice in operative dentistry at a US dental school. *Operative dentistry*, 32(5), 524-528.
- Özcan M. (2003). Adhesion of resin composites to biomaterials in dentistry: An evaluation of surface conditioning methods. *Groningen*, 25-55.
- Özcan, M., & Bernasconi, M. (2015). Adhesion to zirconia used for dental restorations: a systematic review and meta-analysis. *The journal of adhesive dentistry*, 17(1), 7-26.
- Özcan, M., & Niedermeier, W. (2002). Clinical study on the reasons for and location of failures of metal-ceramic restorations and survival of repairs. *The International journal of prosthodontics*, 15(3), 299-302.
- Özcan, M., & Vallittu, P. K. (2003). Effect of surface conditioning methods on the bond strength of luting cement to ceramics. *Dental materials : official publication of the Academy of Dental Materials*, 19(8), 725-731.
- Özcan, M., Koolman, C., Aladag, A., & Dündar, M. (2011). Effects of different surface conditioning methods on the bond strength of composite resin to amalgam. *Operative dentistry*, 36(3), 318-325.

- Özcan, M., Raadschelders, J., Vallittu, P., & Lassilla, L. (2013). Effect of particle deposition parameters on silica coating of zirconia using a chairside air-abrasion device. *The journal of adhesive dentistry*, 15(3), 211-214.
- Özcan, M., Schoonbeek, G., Gökçe, B., Cömlekoglu, E., & Dündar, M. (2010). Bond strength comparison of amalgam repair protocols using resin composite in situations with and without dentin exposure. *Operative dentistry*, 35(6), 655-662.
- Palasuk, J., Platt, J. A., Cho, S. D., Levon, J. A., Brown, D. T., & Hovijitra, S. T. (2013). Effect of surface treatments on microtensile bond strength of repaired aged silorane resin composite. *Operative dentistry*, 38(1), 91-99.
- Papacchini, F., Toledano, M., Monticelli, F., Osorio, R., Radovic, I., Polimeni, A., García-Godoy, F., & Ferrari, M. (2007). Hydrolytic stability of composite repair bond. *European journal of oral sciences*, 115(5), 417-424.
- Pilo, R., Brosh, T., Geron, V., Levartovsky, S., & Eliades, G. (2016). Effect of Silane Reaction Time on the Repair of a Nanofilled Composite Using Tribochemical Treatment. *The journal of adhesive dentistry*, 18(2), 125-134.
- Popoff, D. A., de Magalhães, C. S., de Freitas Oliveira, W., Soares, L. A., de Almeida Santa Rosa, T. T., Ferreira, R. C., Moreira, A. N., & Mjör, I. A. (2014). Two-year clinical performance of dimethacrylatebased composite restorations repaired with a silorane-based composite. *The journal of adhesive dentistry*, 16(6), 575-583.



- Popoff, D. A., Gonçalves, F. S., Magalhães, C. S., Moreira, A. N., Ferreira, R. C., & Mjör, I. A. (2011). Repair of amalgam restorations with composite resin and bonded amalgam: a microleakage study. *Indian journal of dental research: official publication of Indian Society for Dental Research*, 22(6), 799-803.
- Rinastiti, M., Özcan, M., Siswomihardjo, W., & Busscher, H. J. (2010). Immediate repair bond strengths of microhybrid, nanohybrid and nanofilled composites after different surface treatments. *Journal of dentistry*, 38(1), 29-38.
- Rinastiti, M., Özcan, M., Siswomihardjo, W., & Busscher, H. J. (2011). Effects of surface conditioning on repair bond strengths of non-aged and aged microhybrid, nanohybrid, and nanofilled composite resins. *Clinical oral investigations*, 15(5), 625-633.
- Rodrigues, S. A., Jr, Ferracane, J. L., & Della Bona, A. (2009). Influence of surface treatments on the bond strength of repaired resin composite restorative materials. *Dental materials: official publication of the Academy of Dental Materials*, 25(4), 442-451.
- Roggenkamp, C. L., Berry, F. A., & Lu, H. (2010). In vitro bond strengths of amalgam added to existing amalgams. *Operative dentistry*, 35(3), 314-323.
- Setcos JC, Khosravi r, Wilson NH, shen C, Yang M, Major iA (2004). repair of replacement of amalgam res- torations: decisions at a usA and a uK dental school. *Oper Dent* 29:392-397

- Sharif MO, Catleugh M, Merry A, Tickle M, Duanne sM, Brunton P, et al (2010). replacement versus repair of defective restorations in adults: resin composite. *Cochrane Database of systematic reviews* CD005971.
- Shin, Y. J., Shin, Y., Yi, Y. A., Kim, J., Lee, I. B., Cho, B. H., Son, H. H., & Seo, D. G. (2014). Evaluation of the shear bond strength of resin cement to Y-TZP ceramic after different surface treatments. *Scanning*, 36(5), 479-486.
- Silva, C., Scherer, M. M., Mendes, L. T., Casagrande, L., Leitune, V., & Lenzi, T. L. (2020). Does use of silane-containing universal adhesive eliminate the need for silane application in direct composite repair?. *Brazilian oral research*, 34, e045.
- Sismanoglu, S., Yildirim-Bilmez, Z., Erten-Taysi, A., & Ercal, P. (2020). Influence of different surface treatments and universal adhesives on the repair of CAD-CAM composite resins: An in vitro study. *The Journal of prosthetic dentistry*, S0022-3913(20)30166-9.
- Soares, C. J., Soares, P. V., Pereira, J. C., & Fonseca, R. B. (2005). Surface treatment protocols in the cementation process of ceramic and laboratory-processed composite restorations: a literature review. *Journal of esthetic and restorative dentistry: official publication of the American Academy of Esthetic Dentistry [et al.]*, 17(4), 2242-35.
- Souza, E. M., Francischone, C. E., Powers, J. M., Rached, R. N., & Vieira, S. (2008). Effect of different surface treatments on the

- repair bond strength of indirect composites. *American journal of dentistry*, 21(2), 93-96.
- Souza, G. M., Silva, N. R., Paulillo, L. A., De Goes, M. F., Rekow, E. D., & Thompson, V. P. (2010). Bond strength to high-crystalline content zirconia after different surface treatments. *Journal of biomedical materials research. Part B, Applied biomaterials*, 93(2), 318-323.
- Söderholm, K. J. M., Antonson, D.E., Fischlschweiger, W. (1989) Correlation between marginal discrepancies at the amalgam/tooth interface and recurrent caries. In: Anusavice KJ (Ed) *quality evaluation of dental restorations*. Quintessence Publ. 95-108.
- Stawarczyk, B., Krawczuk, A., & Ilie, N. (2015). Tensile bond strength of resin composite repair in vitro using different surface preparation conditionings to an aged CAD/CAM resin nanoceramic. *Clinical oral investigations*, 19(2), 299-308.
- Sunnegårdh-Grönberg, K., van Dijken, J. W., Funegård, U., Lindberg, A., & Nilsson, M. (2009). Selection of dental materials and longevity of replaced restorations in Public Dental Health clinics in northern Sweden. *Journal of dentistry*, 37(9), 673-678.
- Swain M. V. (2009). Unstable cracking (chipping) of veneering porcelain on all-ceramic dental crowns and fixed partial dentures. *Acta biomaterialia*, 5(5), 1668-1677.
- Tani, C., & Finger, W. J. (2002). Effect of smear layer thickness on bond strength mediated by three all-in-one self-etching priming adhesives. *The journal of adhesive dentistry*, 4(4), 283-289.

- Teixeira, E. C., Bayne, S. C., Thompson, J. Y., Ritter, A. V., & Swift, E. J. (2005). Shear bond strength of self-etching bonding systems in combination with various composites used for repairing aged composites. *The journal of adhesive dentistry*, 7(2), 159-164.
- Tezvergil, A., Lassila, L. V., & Vallittu, P. K. (2003). Composite-composite repair bond strength: effect of different adhesion primers. *Journal of dentistry*, 31(8), 521-525.
- Tokar, E., Polat, S., & Ozturk, C. (2019). Repair bond strength of composite to Er,Cr:YSGG laser irradiated zirconia and porcelain surfaces. *Biomedical journal*, 42(3), 193-199.
- Trajtenberg, C. P., & Powers, J. M. (2004). Effect of hydrofluoric acid on repair bond strength of a laboratory composite. *American journal of dentistry*, 17(3), 173-176.
- Türkoğlu P., Butlan Ö., Öngül D. (2010). Tam Seramik Restorasyonlarda Dayanıklılığı Etkileyen Faktörler. *İstanbul Üniversitesi Diş Hekimliği Dergisi*, 44(1), 45-45.
- Uo, M., Sjögren, G., Sundh, A., Goto, M., Watari, F., & Bergman, M. (2006). Effect of surface condition of dental zirconia ceramic (Denzir) on bonding. *Dental materials journal*, 25(3), 626-631.
- Valandro, L. F., Özcan, M., Bottino, M. C., Bottino, M. A., Scotti, R., & Bona, A. D. (2006). Bond strength of a resin cement to high-alumina and zirconia-reinforced ceramics: the effect of surface conditioning. *The journal of adhesive dentistry*, 8(3), 175-181.
- Wang, C., Niu, L. N., Wang, Y. J., Jiao, K., Liu, Y., Zhou, W., Shen, L. J., Fang, M., Li, M., Zhang, X., Tay, F. R., & Chen, J. H.

- (2014). Bonding of resin cement to zirconia with high pressure primer coating. *PloS one*, 9(7), e101174.
- Wegner, S. M., & Kern, M. (2000). Long-term resin bond strength to zirconia ceramic. *The journal of adhesive dentistry*, 2(2), 139-147.
- Wolf, D. M., Powers, J. M., & O'Keefe, K. L. (1993). Bond strength of composite to etched and sandblasted porcelain. *American journal of dentistry*, 6(3), 155-158.
- Yaman B. C. (2006). Amalgam Restorasyonlarda Onarım. *European Oral Research*, 40(1-2), 47-53.
- Yaman B.C., Koray F. (2012). Amalgam restorasyonların farklı bağlayıcı ajan ve materyaller ile onarımının kenar uyumu açısından mikrosızıntı yöntemi ile incelenmesi. *Istanbul Üniversitesi Diş Hekimliği Fakültesi Dergisi*, 46(2), 21-39.
- Yao, C., Zhou, L., Yang, H., Wang, Y., Sun, H., Guo, J., & Huang, C. (2017). Effect of silane pretreatment on the immediate bonding of universal adhesives to computer-aided design/computer-aided manufacturing lithium disilicate glass ceramics. *European journal of oral sciences*, 125(2), 173-180.
- Yoshihara, K., Nagaoka, N., Maruo, Y., Nishigawa, G., Irie, M., Yoshida, Y., & Van Meerbeek, B. (2017). Sandblasting may damage the surface of composite CAD-CAM blocks. *Dental materials: official publication of the Academy of Dental Materials*, 33(3), 124-135.
- Yoshihara, K., Nagaoka, N., Sonoda, A., Maruo, Y., Makita, Y., Okihara, T., Irie, M., Yoshida, Y., & Van Meerbeek, B. (2016).

Effectiveness and stability of silane coupling agent incorporated in 'universal' adhesives. *Dental materials: official publication of the Academy of Dental Materials*, 32(10), 1218-1225.

Zogheib, L. V., Bona, A. D., Kimpara, E. T., & McCabe, J. F. (2011). Effect of hydrofluoric acid etching duration on the roughness and flexural strength of a lithium disilicate-based glass ceramic. *Brazilian dental journal*, 22(1), 45-50.

Zohairy A.E., Hafez A., Amr H. (2019). Repair potentiality of CAD/CAM composite block and hybrid ceramic block by direct resin composite restoration with and without surface treatment. *Egypt Dent J*, 65(1), 551-562.



## **BÖLÜM 3**

### **COVID-19 ve DİŞ HEKİMLİĞİ**

Dr. Öğr. Üyesi Fatih KARAASLAN<sup>1</sup>, Arş. Gör. Vesile ŞEN<sup>2</sup>

---

<sup>1</sup> Uşak Üniversitesi Diş hekimliği Fakültesi Periodontoloji AD, Uşak, Türkiye. E-mail: fatih.karaaslan@usak.edu.tr

<sup>2</sup> Uşak Üniversitesi Diş hekimliği Fakültesi Periodontoloji AD, Uşak, Türkiye. E-mail: vesilesn43@gmail.com





## GİRİŞ

Aralık 2019'un sonlarında Wuhan şehrinde pnömoni salgını ortaya çıktı. Pnömoni enfeksiyonu Wuhan'dan dünyaya hızla yayıldı (Zhu et al., 2020). Dünya Sağlık Örgütü (DSÖ), 11 Mart 2020'de bu küresel pnömoni salgınıyla ilgili pandemi durumu ilan etti (WHO) Hastaların tipik klinik semptomları; ateş, öksürük, anormal göğüs BT'si ile miyalji veya yorgunluk ve daha az yaygın semptomları balgam üretimi, baş ağrısı, hemoptizi ve ishaldir (Bai et al., 2020; C. Huang et al., 2020). Salgın yaşlı erkekleri daha fazla etkilemekte ve ciddi solunum yolu hastalıklarına neden olmaktadır.

Hastalığın bazı klinik semptomları 2002-2003 yıllarında meydana gelen SARS koronavirüsünün (SARS-CoV) neden olduğu şiddetli akut solunum yolu sendromundan farklı olduğundan, kişiden kişiye çok hızlı bulaşan ve viral pnömoniye sebep olan bu virüsün yeni bir enfeksiyöz ajan olduğu belirtildi (Bai et al., 2020).

Wuhan'da meydana gelen bu viral pnömoninin enfeksiyöz ajanı, insanları enfekte eden koronavirüs ailesinin yedinci üyesi olan yeni bir koronavirüs (2019-nCoV) olarak tanımlandı. 11 Şubat 2020'de DSÖ, yeni viral pnömoniyi “Corona Virüsü Hastalığı (COVID-19)” olarak adlandırırken, Uluslararası Virüs Taksonomisi Komitesi (ICTV), bu yeni koronavirüs adını filogenetik ve taksonomik analiz nedeniyle “SARSCoV-2” olarak önerdi (Gorbalenya, 2020; Zhou et al., 2020a).

## 2019-nCoV ve ÖZELLİKLERİ

Koronavirüsler, büyük, tek ve artı sarmallı RNA içeren Nidovirales ailesinin alt üyesi olan Coronaviridae ailesine üyedir. Şu anda, dört nesil koronavirüs vardır:  $\alpha$ -CoV,  $\beta$ -CoV,  $\gamma$ -CoV ve  $\delta$ -CoV.  $\alpha$ -CoV ve  $\beta$ -CoV esas olarak insan ve memelilerin solunum, gastrointestinal ve merkezi sinir sistemini enfekte ederken,  $\gamma$ -CoV ve  $\delta$ -CoV esas olarak kuşları enfekte eder (Fehr & Perlman, 2015; Zhou et al., 2020b).

Genellikle koronavirüsün birkaç üyesi insanlarda hafif solunum yolu hastalığına neden olur; fakat SARS-CoV ve MERS-CoV sırasıyla 2002-2003 ve 2012'de ölümcül ciddi solunum yolu hastalıklarına neden olmuşlardır. SARS-CoV ve MERS-CoV,  $\beta$ -CoV 'e aittir. Wuhan'da keşfedilen 2019-nCoV, viral genomu temel alan filogenetik analize göre  $\beta$ -CoV'ye aittir. Nükleotit sekansı benzerliği 2019-nCoV ile SARS-CoV'un yaklaşık %79 ve MERS-CoV 'un ise yaklaşık %50 dir (Al-Tawfiq, Zumla, & Memish, 2014; de Wit, van Doremalen, Falzarano, & Munster, 2016).

2019-nCoV ile *Rhinolophus affinis* türü yarasalarda saptanan bir koronavirüs (BatCoV RaTG13) arasındaki genom nükleotit sekans özdeşliği %96,2 olarak bulunmuş ve bu da 2019-nCoV'nin doğal konağının yarasalar olabileceğini düşündürmektedir. Bununla birlikte yarasa ve insan arasında bir veya daha fazla ara konakçı olduğunu düşünülmektedir. Çinden bir araştırma ekibi, pangolinlerden 1000'den fazla metagenomik numune incelemiş ve % 70 pangolinin  $\beta$ -CoV içerdiğini saptamıştır. Pangolinlerden izole ettikleri koronavirüslerden biri, 2019-nCoV'ninkine çok benzeyen bir genom içermekteydi ve

genom dizisi benzerliđi % 99'du, bu da pangolin'in 2019-nCoV'nin ara konađı olabileceđini gstemektedir (Liu, Chen, & Chen, 2019; Wahba et al., 2020).

2019-nCoV, membran zarfında “spike proteini (S)” ile tipik koronavirs yapısına sahiptir ve ayrıca RNA polimeraz, 3-kimotripsin benzeri proteaz, papain benzeri proteaz, helikaz, glikoprotein ve yardımcı proteinleri salgılar. Koronavirsteki S proteini, hedef hcrelere viral giriři kolaylařtırmak iin konađın reseptrlerine bađlamaktadır. ACE2 ve 2019-nCoV S proteini arasındaki yksek etkileřim, ACE2'nin daha yksek ekspresyonuna sahip poplasyonların 2019-nCoV'e daha duyarlı olabileceđini dřndrmektedir (Q. Huang & Herrmann, 2020; Tian et al., 2020).

## **COVID-19 ve OLASI BULAŐMA YOLLARI**

Yeni koronavirsn ortak bulařma yolları arasında dođrudan bulařma (ksrk, hapřırma ve damlacık inhalasyonu aktarımı) ve temas aktarımı (oral, nazal ve gz mukoza zarlarıyla temas) bulunur. Yeni koronavirs enfeksiyonunun ortak klinik belirtileri gz semptomlarını iermemesine rađmen, 2019-nCoV onaylı ve řpheli vakalarından konjonktival rneklerin analizi, 2019-nCoV iletiminin solunum yolu ile sınırlı olmadığını ve gzn de virsn vcoda girmesi iin etkili bir yol olduđu gsterilmiřtir. (Lu, Liu, & Jia, 2020)

Ek olarak alıřmalar virsn kiřiden kiřiye dođrudan veya dolaylı temas yoluyla, kaba veya kk damlacıklar yoluyla bulařabileceđini ve 2019-nCoV'nin tkrk yoluyla dođrudan veya dolaylı olarak da

bulaşabileceğini göstermiştir. Çalışmalar, 2019-nCoV'nin tıbbi işlemler sırasında oluşan aerosoller yoluyla havaya taşınabileceğini göstermiştir. 2019-nCoV RNA'nın, bireyin hastalığının 7. gününde toplanan bir dışkı örneğinde rRT-PCR testi ile de tespit edilebilmesi de dikkat çekicidir (Bastola et al., 2020; Wax & Christian, 2020).

## **DENTAL KLİNİKLERDE 2019-nCOV'UN OLASI BULAŞMA YOLLARI**

2019-nCoV damlacık inhalasyonu ile kişiden kişiye doğrudan geçebildiğinden, ortaya çıkan kanıtlar bunun temas yoluyla da iletilebileceğini öne sürmüştür. Ayrıca, 2019-nCov ile enfekte olmuş kişiler için asemptomatik inkübasyon süresinin ~ 1-14 gün olduğu ve 24 gün sonunda asemptomatik bireylerin de virüsü yayabileceği doğrulanmıştır.(Rodríguez-Morales, MacGregor, Kanagarajah, Patel, & Schlagenhauf, 2020) To ve ark. viral kültür yöntemi ile enfekte bireylerin tükürüğünde canlı virüslerin bulunduğunu bildirmiştir (To et al., 2020). Ayrıca, 2019-nCov'un hücreye SARS koronavirüs ile aynı yoldan, yani ACE2 hücre reseptörü yoluyla girdiği onaylanmıştır (de Wit et al., 2016).

Diş hekimleri ve hastalar, ağız boşluğunu ve solunum yollarını enfekte eden virüsler ve bakteriler dahil olmak üzere patojenik mikroorganizmalara maruz kalabilirler. Dental klinikler, hastalarla yüz yüze iletişim ile tükürük, kan ve diğer vücut sıvılarına sık sık maruz kalma ve keskin aletlerin kullanılmasını içeren prosedürler nedeniyle 2019-nCoV enfeksiyonu riskini her zaman taşımaktadırlar. Dental kliniklerde uzun süre havada asılı kalabilen mikroorganizmaların

solunmasıyla, kan, tükürük veya diğer hasta materyalleri ile doğrudan, konjonktival, nazal veya oral mukozayla da temas yolu ile enfeksiyon bulaşabilir (Chen, 2020; Kampf, Todt, Pfaender, & Steinmann, 2020).

## **1. Havadaki yayılım**

Çalışmalar birçok dental prosedürün virüsle kontamine olmuş aerosoller ve damlacıklar ürettiğini göstermektedir. Bu nedenle, 2019-nCoV'un damlacık ve aerosol iletimi diş klinikleri ve hastanelerde en önemli problemdir, çünkü diş hekimliği uygulaması sırasında hastanın tükürüğü ve hatta kanıyla karışmış büyük miktarlarda aerosol ve damlacık oluşumundan kaçınmak zordur. Dental cihazlar hastanın ağız boşluğunda çalıştığında, hastanın tükürüğü ve hatta kanı ile karışan çok miktarda aerosol ve damlacık üretir. Damlacıklar ve aerosol parçacıkları, çevresel yüzeylere yerleşmeden veya solunum sistemine girmeden önce uzun süre havada kalabilirler. Böylece 2019-nCoV, diş klinikleri ve hastanelerde enfekte olmuş bireylerin damlacıkları ve aerosolleri yoluyla yayılma potansiyeline sahiptir (Cleveland et al., 2016).

## **2. Kontak yayılımı**

Bir dişhekiminin insan sıvıları, hasta materyalleri, kontamine diş enstrümanları ve çevresel yüzeylerle sık sık doğrudan veya dolaylı teması virüslerin yayılmasına yol açar. Ek olarak, diş hekimleri ve diğer hastaların, enfekte bireyin öksürerek veya konuşarak oluşmasına neden olduğu mikroorganizma içeren damlacıklar ve aerosoller ile de temas etmeleri muhtemeldir (Cleveland et al., 2016).

### **3. Kontamine yüzeylerden yayılım**

SARS-CoV, veya endemik insan koronavirüsleri (HCoV) gibi insan koronavirüsleri, metal, cam veya plastik gibi yüzeylerde birkaç güne kadar kalabilirler. Bu nedenle, sağlık hizmetleri ortamlarında sık sık temas edilen kontamine yüzeyler potansiyel bir koronavirüs bulaş kaynağıdır (Kampf et al., 2020).

Diş hekimliği uygulamaları, diş hekimliğindeki tüm yüzeyleri kirleten damlacıklar ve aerosoller oluşturmaktadır. Ek olarak, oda sıcaklığında HCoV'nin 2 saatten 9 güne kadar bulaşıcı kaldığı ve % 30 bağıl nemle karşılaştırıldığında % 50'de daha iyi kaldığı gösterilmiştir. Bu nedenle, diş hekimliğinde temiz ve kuru bir ortam oluşturmak 2019 nCoV'nin kalıcılığını azaltmaya yardımcı olacaktır (Otter et al., 2016).

## **DIŞ HEKİMLİĞİ UYGULAMALARINDA ENFEKSİYON KONTROLLERİ**

Diş hekimleri, 2019-nCoV'un nasıl yayıldığını, 2019-nCoV enfeksiyonu olan hastaların nasıl tanımlanacağını ve 2019-nCoV'un bulaşmasını önlemek için uygulama sırasında hangi ekstra koruyucu önlemlerin alınması gerektiğini bilmelidir.

### **1. Hasta değerlendirmesi**

Her şeyden önce, diş hekimleri şüpheli bir COVID-19 vakasını tanımlayabilmelidirler. Genel olarak, hastalığın akut ateşli fazında olan COVID-19'lu bir hastanın diş kliniğini ziyaret etmesi önerilmez. Bu gerçekleşirse, diş hekimi 2019-nCoV enfeksiyonu şüphesi olan hastayı

tanımlayabilmeli ve hastayı dış kliniğinde tedavi etmemeli, hemen hastayı karantinaya almalı ve mümkün olan en kısa sürede enfeksiyon kontrol bölümüne bildirmelidir (Peng et al., 2020).

Hastanın vücut sıcaklığı ilk etapta ölçülmelidir. Tarama için temassız bir alın termometresi tavsiye edilir.

2019-nCoV enfeksiyonu olan hastaları dış hekimi koltuğuna yönlendirmeden önce taramak için birkaç soru sorulmalıdır.

Bu sorular şunlardır:

(1) Son 14 gün içinde yüksek ateşiniz oldu mu?

(2) Son 14 gün içinde öksürük veya nefes alma güçlüğü gibi bir solunum problemi yaşadınız mı?

(3) Son 14 gün içinde bulaşı belgelenmiş herhangi bir şehir ve çevresine seyahat ettiniz mi?

(4) Son 14 gün içinde 2019-nCoV enfeksiyonu onaylanmış bir hastayla temas kurdunuz mu?

(5) Son 14 gün içinde bulaşı belgelenmiş herhangi bir şehir ve çevresinden gelen kişilerle veya yakın zamanda belgelenmiş ateş veya solunum problemleri olan kişilerle temasa geçtiniz mi?

(6) Son 14 gün içinde sizinle yakın temas halinde olan ateş veya solunum problemleri belgelenmiş en az iki kişi var mı?

(7) Kısa bir süre önce herhangi bir toplantıya, görüşmeye katıldınız veya pek çok insanla yakın temasınız oldu mu?



Bir hasta bu tarama sorularının herhangi birine “evet” yanıtı verirse ve vücut sıcaklığı 37.3°C'nin altındaysa, diş hekimi tedaviyi 14 gün sonrasına erteleyebilir. Hastaya evde kendini karantinaya alması ve herhangi bir ateş deneyimi veya grip benzeri sendromu olduğunda sağlık birimlerine bildirmesi önerilmelidir.

Bir hasta tarama sorularının herhangi birine “evet” yanıtı verirse ve vücut ısısı 37.3 °C'den düşük değilse, hasta derhal karantinaya alınmalı ve diş hekimleri durumu hemen enfeksiyon kontrol bölümüne bildirmelidir.

Bir hasta tüm tarama sorularına “hayır” cevabı veriyorsa ve vücut sıcaklığı 37,3 °C'nin altındaysa, diş hekimi hastayı ekstra koruma önlemleri ile ve aerosol üreten prosedürleri önleyerek tedavi edebilir.

Bir hasta tüm tarama sorularına “hayır” cevabı veriyorsa, ancak vücut ısısı 37.3 ° C'den az değilse, hasta COVID-19 için özel kliniklere yönlendirilebilir.

## **2. El hijyeni**

2019-nCoV için fekal-oral bulaşma yolunun bildirilmesi, diş hekimliği uygulamalarında el hijyeni uygulamalarının ne kadar önemli olduğunun altını çizmiştir. İyi el hijyeni COVID-19 ile mücadele için oldukça önemlidir (Peng et al., 2020).

Sichuan Üniversitesi Batı Çin Stomatoloji Hastanesi enfeksiyon kontrol departmanı tarafından el yıkama uyumunun güçlendirilmesi için işlemden önce 2, işlemden sonra 3 defa el hijyeni uygulanması

önerilmiştir. Hasta muayenesinden önce, dental tedavilerden önce, hastaya dokunduktan sonra, dezenfeksiyon olmadan çevreye ve ekipmana dokunduktan sonra ve ağız mukozasına, hasarlı cilt veya yaraya, kan, vücut sıvısı ve sekresyonlara dokunduktan sonra eller yıkanmalıdır. Diş hekimleri kendi gözlerine, ağız ve burunlarına dokunmamaları için daha fazla dikkat göstermelidirler (Peng et al., 2020).

### **3. Diş Hekimleri İçin Kişisel Koruyucu Önlemler**

Havadaki damlacık enfeksiyonu iletimi, özellikle diş klinikleri ve hastanelerde ana yayılma yolu olarak kabul edildiğinden, koruyucu gözlük, maskeler, eldivenler, başlıklar, yüz kalkanları ve koruyucu dış giyim dahil bariyer koruma ekipmanları tüm sağlık hizmetleri için 2019-nCoV salgını döneminde klinik / hastane ortamlarında şiddetle tavsiye edilir (Peng et al., 2020).

2019-nCoV enfeksiyonunun yayılma olasılığına dayanarak, belirli durumlar için diş hekimlerinin üç seviyeli koruyucu önlemleri önerilir.

(1) Birincil koruma (klinik ortamlardaki personel için standart koruma). Tek kullanımlık çalışma başlığı, tek kullanımlık cerrahi maske ve iş elbisesi (beyaz önlük) giymek, koruyucu gözlük veya yüz siperi ve gerekirse tek kullanımlık lateks eldiven veya nitril eldiven kullanmak.

(2) İkincil koruma (diş hekimleri için gelişmiş koruma). Tek kullanımlık doktor bonesi, tek kullanımlık cerrahi maske, koruyucu gözlük, yüz siperi ve tek kullanımlık izolasyon kıyafetleri veya dışarıda cerrahi

kıyafetler içeren iş kıyafetleri (beyaz ceket) ve tek kullanımlık lateks eldivenler giymek.

(3) Üçüncül koruma (şüpheli veya onaylanmış 2019-nCoV enfeksiyonu olan hasta ile temas ettiğinde güçlendirilmiş koruma). 2019-nCoV enfeksiyonu olan bir hastanın dış kliniğinde tedavi edilmesi beklenmese de, bunun olması muhtemel ise ve dış hekimi yakın temastan kaçınamazsa, özel koruyucu dış giyim gerekir. Koruyucu dış giyim mevcut değilse, dışarıda ekstra tek kullanımlık koruyucu giysi bulunan iş elbiseleri (beyaz önlük) giyilmelidir. Ek olarak, tek kullanımlık doktor başlığı, koruyucu gözlük, yüz siperi, tek kullanımlık cerrahi maske, tek kullanımlık lateks eldiven ve geçirimsiz ayakkabı kılıfı giyilmelidir (Peng et al., 2020).

#### **4. Dental işlemlerden önce ağız çalkalama**

Preoperatif antimikrobiyal bir ajanla ağız çalkalamanın genellikle oral mikroorganizma sayısını azalttığına inanılmaktadır. Bununla birlikte, Çin Halk Cumhuriyeti Ulusal Sağlık Komisyonu tarafından yayınlanan Yeni Coronavirus Pnömoni Teşhisi ve Tedavisi Kılavuzu'nun (5. baskı) talimat verdiği gibi, dış hekimliğinde yaygın olarak kullanılan klorheksidinin 2019-nCoV'u öldürmede etkisi olmayabilir. 2019-nCoV oksidasyona karşı savunmasız olduğundan, potansiyel 2019-nCoV taşıyıcı dahil oral mikroorganizmaların tükürükteki yükünü azaltmak amacıyla klorheksidin yerine % 1 hidrojen peroksit veya % 0.2 povidon iyot gibi oksidatif ajanlar önerilir. Dental prosedürler öncesi bu işlemler özellikle rubberdamın kullanılmadığı durumlarda faydalı olacaktır (Peng et al., 2020).

## **5. Rubber dam izolasyonu**

Rubber dam kullanımı, özellikle yüksek hızlı el aletlerinin ve dental ultrasonik cihazların kullanıldığı durumlarda, tükürük ve kanla kontamine aerosollerin etrafa yayılmasını önemli ölçüde azaltabilir. Rubber dam kullanımının havaya saçılan partikülleri %70 oranında azalttığı bildirilmiştir. Rubber dam kullanıldığında yüksek emme gücü olan tükürük emici kullanılmalıdır. Rubber dam izolasyonu bazı durumlarda mümkün değilse, aerosol oluşumunu olabildiğince azaltmak için manuel el aletlerinin kullanılması tavsiye edilir (Samaranayake, Reid, & Evans, 1989).

## **6. Klinik ortamın dezenfeksiyonu**

Sağlık kurumları hem klinik ortamlarda hem de kamusal alanda etkili ve sıkı dezenfeksiyon önlemleri almalıdır. Ortak alanlar ile kapı kolları, sandalyeler ve masalar dahil olmak üzere sık sık temizlenmeli ve dezenfekte edilmelidir. Asansör düzenli olarak dezenfekte edilmelidir. Asansör kullanan insanlar maskelerini doğru şekilde takmalıdır. Asansör düğmeleri ve diğer nesnelere doğrudan temastan kaçınılmalıdır (Peng et al., 2020).

## **7. Tıbbi atıkların yönetimi**

Tıbbi atıklar (kullanımdan sonra atılabilir koruyucu ekipman dahil) zamanında tıbbi merkezin geçici depolama alanına taşınmalıdır. Yeniden kullanılabilir alet ve ürünler, Çin Halk Cumhuriyeti Ulusal Sağlık Komisyonu tarafından yayınlanan Diş Aletinin Dezenfeksiyonu ve Sterilizasyonu Protokolü (WS 506-2016) uyarınca ön işlemden

geçirilmeli, temizlenmeli, sterilize edilmeli ve uygun şekilde saklanmalıdır. 2019-nCoV enfeksiyonundan şüphelenilen veya onaylanan hastaların tedavisi ile üretilen tıbbi ve evsel atıklar bulaşıcı tıbbi atık olarak kabul edilmelidir. Çift katmanlı sarı renkli tıbbi atık ambalaj poşetleri kullanılmalıdır. Ambalaj poşetlerinin yüzeyi tıbbi atıkların yönetilmesi gerekliliğine göre işaretlenmeli ve atılmalıdır (Peng et al., 2020).

## KAYNAKÇA

- Al-Tawfiq, J. A., Zumla, A., & Memish, Z. A. (2014). Coronaviruses: severe acute respiratory syndrome coronavirus and Middle East respiratory syndrome coronavirus in travelers. *Curr Opin Infect Dis*, 27(5), 411-417.
- Bai, Y., Yao, L., Wei, T., et al. (2020). Presumed asymptomatic carrier transmission of COVID-19. *Jama* (in press).
- Bastola, A., Sah, R., Rodriguez-Morales, A. J., et al. (2020). The first 2019 novel coronavirus case in Nepal. *Lancet Infect Dis*, 20(3), 279-280.
- Chen, J. (2020). Pathogenicity and transmissibility of 2019-nCoV—a quick overview and comparison with other emerging viruses. *Microbes Infect* (in press).
- Cleveland, J. L., Gray, S. K., Harte, J. A., et al (2016). Transmission of blood-borne pathogens in US dental health care settings: 2016 update. *J Am Dent Assoc*, 147(9), 729-738.
- de Wit, E., van Doremalen, N., Falzarano, D., & Munster, V. J. (2016). SARS and MERS: recent insights into emerging coronaviruses. *Nat Rev Microbiol*, 14(8), 523.
- Fehr, A. R., & Perlman, S. (2015). Coronaviruses: an overview of their replication and pathogenesis in Coronaviruses. (pp.1-23). New York: Springer.
- Gorbalenya, A. E. (2020). Severe acute respiratory syndrome-related coronavirus—The species and its viruses, a statement of the Coronavirus Study Group. *BioRxiv* (in press)

- Huang, C., Wang, Y., Li, X., et al (2020). Clinical features of patients infected with 2019 novel coronavirus in Wuhan, China. *Lancet*, 395(10223), 497-506.
- Huang, Q., & Herrmann, A. (2020). Fast assessment of human receptor-binding capability of 2019 novel coronavirus (2019-nCoV). *BioRxiv* (in press)
- Kampf, G., Todt, D., Pfaender, S., & Steinmann, E. (2020). Persistence of coronaviruses on inanimate surfaces and its inactivation with biocidal agents. *J Hosp Infect* (in press)
- Liu, P., Chen, W., & Chen, J.-P. (2019). Viral Metagenomics Revealed Sendai Virus and Coronavirus Infection of Malayan Pangolins (*Manis javanica*). *Viruses*, 11(11), 979.
- Lu, C.-w., Liu, X.-f., & Jia, Z.-f. (2020). 2019-nCoV transmission through the ocular surface must not be ignored. *The Lancet*, 395(10224),39.
- Otter, J., Donskey, C., Yezli, S., Douthwaite, S., Goldenberg, S., & Weber, D. (2016). Transmission of SARS and MERS coronaviruses and influenza virus in healthcare settings: the possible role of dry surface contamination. *J Hosp Infect*, 92(3), 235-250.
- Peng, X., Xu, X., Li, Y., Cheng, L., Zhou, X., & Ren, B. (2020). Transmission routes of 2019-nCoV and controls in dental practice. *International Journal of Oral Science*, 12(1), 1-6.
- Rodríguez-Morales, A. J., MacGregor, K., Kanagarajah, S., Patel, D., & Schlagenhauf, P. (2020). Going global-Travel and the 2019 novel coronavirus. *Travel Med Infect Dis*, 33, 101578.

- Samaranayake, L., Reid, J., & Evans, D. (1989). The efficacy of rubber dam isolation in reducing atmospheric bacterial contamination. *J Dent Child* 56(6), 442-444.
- Tian, X., Li, C., Huang, A., et al. (2020). Potent binding of 2019 novel coronavirus spike protein by a SARS coronavirus-specific human monoclonal antibody. *Emerging microbes & infections*, 9(1), 382-385.
- To, K. K.-W., Tsang, O. T.-Y., Yip, C. C.-Y., et al. Kandamby, D. H. (2020). Consistent detection of 2019 novel coronavirus in saliva. *Clin Infect Dis* (in press)
- Wahba, L., Jain, N., Fire, A. Z., Shoura, M. J., Artilis, K. L., McCoy, M. J., & Jeong, D. E. (2020). Identification of a pangolin niche for a 2019-nCoV-like coronavirus through an extensive meta-metagenomic search. *BioRxiv* (in press)
- Wax, R. S., & Christian, M. D. (2020). Practical recommendations for critical care and anesthesiology teams caring for novel coronavirus (2019-nCoV) patients. *Can J Anaesth*, 1-9.
- World Health Organization. Novel coronavirus (2019-nCoV) situation report-51. March 11, 2020
- Zhou, P., Yang, X.-L., Wang, X.-G., et al (2020a). Discovery of a novel coronavirus associated with the recent pneumonia outbreak in humans and its potential bat origin. *BioRxiv*(in press).
- Zhou, P., Yang, X.-L., Wang, X.-G., et al (2020b). A pneumonia outbreak associated with a new coronavirus of probable bat origin. *Nature*, 579(7798), 270-273.



Zhu, N., Zhang, D., Wang, W., et al (2020). China Novel Coronavirus Investigating and Research Team. A novel coronavirus from patients with pneumonia in China, 2019. N Engl J Med, 382(8), 727-733.

## BÖLÜM 4

### DİREKT KOMPOZİT RESTORASYONLARDA BİTİM VE CİLA

Uzm. Dt. Gökhan DOKUMACIĞİL<sup>1</sup>,  
Doç. Dr. Pınar YILMAZ ATALI<sup>2</sup>,  
Dr. Öğr. Üyesi Bora KORKUT<sup>3</sup>, Doç. Dr. Bilge TARÇIN<sup>4</sup>

---

<sup>1</sup> Sağlık Bilimleri Üniversitesi Haseki Eğitim ve Araştırma Hastanesi, İstanbul, Türkiye, gdokumacigil@gmail.com

<sup>2</sup> Marmara Üniversitesi Diş Hekimliği Fakültesi Restoratif Diş Tedavisi Anabilim Dalı, İstanbul, Türkiye pinar.atali@marmara.edu.tr

<sup>3</sup> Marmara Üniversitesi Diş Hekimliği Fakültesi Restoratif Diş Tedavisi Anabilim Dalı, İstanbul, Türkiye, bora.korkut@marmara.edu.tr

<sup>4</sup> Marmara Üniversitesi Diş Hekimliği Fakültesi Restoratif Diş Tedavisi Anabilim Dalı, İstanbul, Türkiye bilgetarcin@hotmail.com



## GİRİŞ

Günümüzde, rezin kompozitler gelişmiş fiziksel özelliklerinden dolayı diş hekimliğinde estetik restorasyonlar amacıyla sıklıkla tercih edilmektedir. Estetik restorasyonlarda başarı, materyalin renk stabilitesi, renk uyumu, parlak görünmesi, yüzey pürüzsüzlüğü ve sızdırmazlık özelliklerine bağlıdır. (Ölmez ve ark., 2013). Kompozit rezin restorasyonlarda, başlangıç ve ara aşamalar kadar önemli bir diğer kısım da bitim ve cila işlemleridir. Bunlar, restorasyonların estetiği ve klinik başarısı açısından oldukça önemlidir. Yetersiz bitim ve cila işlemi uygulanmış restorasyonlarda pürüzlü yüzeylerde plak retansiyonu artacak ve bu da restorasyon yüzeyinde renklenmelere, sekonder çürük oluşumuna ve hatta çevre yumuşak dokularda enflamasyona neden olacaktır. Ayrıca doğru bir cila uygulaması restorasyonların dişe daha benzer bir yapıda olmasına yardımcı olacaktır. Bununla beraber, restorasyon ne kadar pürüzsüz uygulansa da yüzeyde oluşan oksijen inhibisyon tabakası cila işlemi ile kaldırılmadığı sürece restorasyonların yüzey özellikleri olumsuz yönde etkilenecektir (Scheibe ve ark., 2009). Cila işleminden önce yüzeyde bitim işlemi uygulanması gereklidir. Doğru bir yüzey bitimi sadece estetik açıdan değil ağız sağlığı için de önemli bir faktördür. Bitim ve cila işleminde asıl amaç doğru oklüzyon, düzgün kontur, biyolojik yapıya uygun embrasür yüzeyleri ve pürüzsüz yüzeyin sağlanmasıdır (Türkün ve Türkün, 2004).

Restorasyonlarda bitim ve cila işlemlerinin yapılmasını gerektiren birçok durum söz konusudur (Scheibe ve ark., 2009; Kisbet, 2012; Bagby ve Gladwin, 2009).

## **1. BİTİM VE CİLA İŞLEMLERİNİN UYGULANMA NEDENLERİ:**

- Anatomik konturları oluşturmak ve restorasyon kenarlarını düzeltmek,
- Uyumsuz kontaklar sebebiyle oluşabilecek kırılma riskini en aza indirmek,
- Yüzey kusurlarını azaltmak ve böylece restorasyonun devamlılığını sağlamak,
- Pürüzsüz bir yüzey oluşturarak plak kontrolünü kolaylaştırmak
- Çiğnemeyi ve diğer ağız fonksiyonlarını kolaylaştırmak,
- Düzenli bir yüzey oluşturarak diş ipi ve diş fırçasının bütün yüzeylere erişimini kolaylaştırmak,
- Anatomik forma uyumlu restorasyon kontakları oluşturarak komşu ve karşıt dişlerin daha az aşınmasına yardımcı olmak,
- Daha doğal ve estetik restorasyonlar oluşturmak,
- Oksijen inhibisyon tabakasını kaldırmak.

Kompozit restorasyonlarda bitim ve cila işlemlerinin iyi bir şekilde gerçekleştirilmesi preparasyon, dolgu materyalinin yerleştirilmesi veya diğer aşamalarda hataların düzeltilmesini sağlamaz ancak sıradan bir dolgu ile mükemmel bir restorasyon arasındaki farkı ortaya çıkartır. Bitim işleminin kolayca yenilenebilir olması gerekir. Daha az

sayıda aşama ve daha az sayıda materyal kullanılması tercih edilir. Bunun yanında işlem sabır ve yeterli zaman gerektirir (Tuna, 2011). Yapılan çalışmalarda yüzey pürüzlülüğü miktarının 0,3 µm ve üzerinde olduğu takdirde hastaların dili ile bunu hissedebileceği gösterilmiştir (Jones ve ark., 2004). Pürüzlü bir yüzey yapısı, parlaklığın azalmasına ve materyal yüzeyindeki renklemenin artmasına neden olarak restorasyon estetiğini bozar (Cavalcante ve ark., 2009).

Gökay ve Seçkin (1998), kompozit rezinlere mutlaka bitim işlemi uygulanması gerektiğini ve yüzeyden 250 µm kalınlığındaki kısmın uzaklaşması ile daha sert ve aşınmaya daha dirençli bir yüzey oluştuğunu bildirmişlerdir.

Güncel olarak kompozit restorasyonların bitim ve cila işlemlerinde elmas ya da karbit bitim frezleri, silikon polisaj lastikleri ve patları, alüminyum oksit içeren diskler gibi farklı ürünler kullanılmaktadır (Roeder ve ark., 2000). Ayrıca son dönemlerde elmas ve alüminyum partikül içerikli spiral cila lastikleri de aktif olarak kullanılmaktadır.

Günümüz cila sistemlerinin bazıları çok aşamalı olup, bazıları da tek aşamalı sistemlerdir ve kompozit restorasyonların bitim ve cila prosedürleri tek basamakta tamamlanabilmektedir. Bu tip sistemler temel ihtiyaç olan pürüzsüz yüzeylerin elde edilmesine yardımcı olurken, diğer yandan da klinik anlamda en az zamanın harcanmasına yardımcı olmaktadır (Watanabe ve ark., 2005).

Cila setleri ile birlikte verilen prospektüsler dikkatli bir şekilde okunmalı ve uygulama esnasında mutlaka üretici firma önerileri dikkate alınmalıdır. Bu materyallerin bazıları daha hızlı sonuç verirken bazıları daha yavaş sonuç vermektedir. Yavaş sistemlerin uygulama süresi daha uzun olduğu için pulpa ısısını artırma ihtimalleri daha fazladır. Bu nedenle daha hızlı etki gösteren elmas ya da alüminyum partikül içerikli spiral cila lastikleri piyasaya sürülmüştür. Bu sistemler genellikle iki farklı gren kalınlığına sahip ikili setlerden oluşur ve etkili yüzey cilası yapmaya yardımcı olurlar (Aytaç ve ark., 2016; Türkün ve Türkün, 2004).

Ön ve arka bölge diş restorasyonları bitim ve cila prosedürlerinin uygulanması sonrasında tamamlanmaktadır. Bu prosedürler anatomiye uygun sınırlar, estetik, restorasyonun uzun ömürlü olması, ağız hijyeni ve hasta konforunun sağlanabilmesi, plak tutulumu ve renklenmeyi azaltmak gibi beklentilerin temelini oluşturur (Reis ve ark., 2003; Jefferies ve ark., 2007).

Bu aşamaların doğru uygulanmaması sonucunda restorasyon kenar hattının açığa çıkması, mikrosızıntı, sekonder çürük oluşumu ve yüzey renklenmesinde artış, materyalin aşınma direncinin azalması, artan plak birikimi gibi faktörlere bağlı olarak dişeti enflamasyonu gelişir ve hasta konforu olumsuz yönde etkilenir (Reis ve ark., 2003; Cenci ve ark., 2008; Turssi ve ark., 2005).

Uygun bitim ve cila teknikleri, restorasyondaki fazlalıkların ortadan kaldırılarak uygun anatomik formun devam ettirilmesi ve pürüzsüz yüzeyler elde ederek yeterli ışık yansımalarının elde edilmesine yardımcı olur (Jefferies ve ark., 2007; Turssi ve ark., 2005).

## **1.1 Restorasyonların Bitim İşlemlerini Etkileyen Faktörler (Tuna, 2011)**

### **1.1.1.Bitim aletinin şekli**

Bu aşamada; özellikle servikal bölgelerdeki rezin artıklarını temizlerken ince uçlu frezler ve 12 numaralı bisturi uçları tercih edilirken, labial yüzeylerde uca doğru incelen ancak servikal bölgede kullanılanlara göre biraz daha kalın frezler tercih edilebilir. Palatinal bölgede ise, dişin sahip olduğu formdan dolayı lobut frezler daha doğru bir tercih olacaktır. Parlatıcı ve patlar fırçalar yardımıyla ya da konik veya ters konik formdaki lastiklerle birlikte kullanılabilir.

### **1.1.2.Bitim aletinin yüzey niteliği**

Karbit frezler bıçak aralıkları daha geniş olduğu için kompozit yüzeyinden aşındırma yaparken elmas frezlere oranla daha fazla madde uzaklaştırırlar. Bu durum özellikle mikrofil doldurucu içeren kompozitlerde yüzeyde bozulmaya ve çatlaklara neden olabilir. Bu yüzden özellikle büyük doldurucu partikül içeren kompozitlerde elmas frezlerin tercih edilmesi daha uygundur. Bu da alet seçiminin kompozit rezinin tipine bağlı olduğunu göstermektedir. Dörtlü abrazyiv disk ve şerit sistemi kullanılarak yapılan bitim ve cila işlemi, elmas



veya karbit frez kullanılarak restorasyon yüzeyine kontur verme işlemini tartışılır hale getirmektedir. Abraziv diskler ve cila aletlerinin kullanılmasıyla da uzun ömürlü ve yeterince pürüzsüz bir yüzeye sahip restorasyonlar elde edilebilir.

### **1.1.3.Restorasyonun yüzey niteliği**

Bitim işlemlerindeki asıl amaç restorasyonun yüzeyinin mevcut komşu veya karşıt dişlerin yüzey niteliğiyle benzer şekilde ve uyum içinde olmasıdır. Eğer komşu dişlere de restorasyon yapılacaksa, hekim yüzey özelliklerini istediği şekilde oluşturabilir. Örneğin; genç dişlerde hafif oluklar işlenebilir. Yüzeysel oluklar labial yüzeyde ışığın kırılmasına büyük ölçüde yardımcıdır fakat doğal görünümünden uzaklaşmamak için bu oluklar aşırı belirgin hale getirilmemelidir. Kompozit restorasyonlarda; 16 veya 30 bıçaklı karbit frezlerle ya da kırmızı ya da mavi şeritli elmas fissür frezlerle yüzey anatomisi oluşturulabilir. Burada cila işlemi çok önemlidir çünkü iri grenli diskler ile çok fazla işlem yapıldığı takdirde son diske sıra geldiğinde yüzey tamamen düzleşmiş olacaktır. Yüzey özelliklerinin nasıl olacağı önceden bir kurşun kalemle çizilip belirlenerek bir rehber elde edilebilir ve bu hangi bölgelerden daha fazla aşındırma yapılması gerektiği konusunda hekime yardımcı olur. Abraziv disklere alternatif olarak sert abraziv lastikler de kullanılabilir.

### **1.1.4. İşlem sırası**

Bir restorasyona başlamadan önce yüzey dokusunun tipi ve kalınlık miktarı incelenmelidir. Bitim işlemi sırasında yüzeyden bir miktar

kompozit uzaklaştırılacağından buna izin verecek miktarda dolgu maddesi uygulanmalıdır. Böylece istenen şekli elde etmek için yüzeyde aşındırma yapılması mümkün olabilir. Eğer restorasyon birkaç renk tabakasından oluşmuş ise kullanılan kompozit kalınlığı doğru hesaplanmalıdır, aksi takdirde belirli bölgelerden daha fazla kompozit kaldırılması renk uyumunu bozulmasına yol açabilir.

### **1.2. İdeal olarak bitirilmiş restorasyonun yüzey özellikleri:**

- Restorasyon kenarları anatomiye uygun olmalı ve taşkın bölgeler ortadan kaldırılmış olmalı,
- Plak tutulumu ve renklenmeye yol açmayacak şekilde parlak ve pürüzsüz olmalı,
- Yüzey, komşu veya karşıt doğal dişlerdekine uygun yapıda olmalı,
- Komşu dişlerle benzer fizyolojiye sahip olmalı,
- Bitim frezlerinin oluşturduğu çizik izlerinin bulunmadığı bir yüzey elde edilmeli.

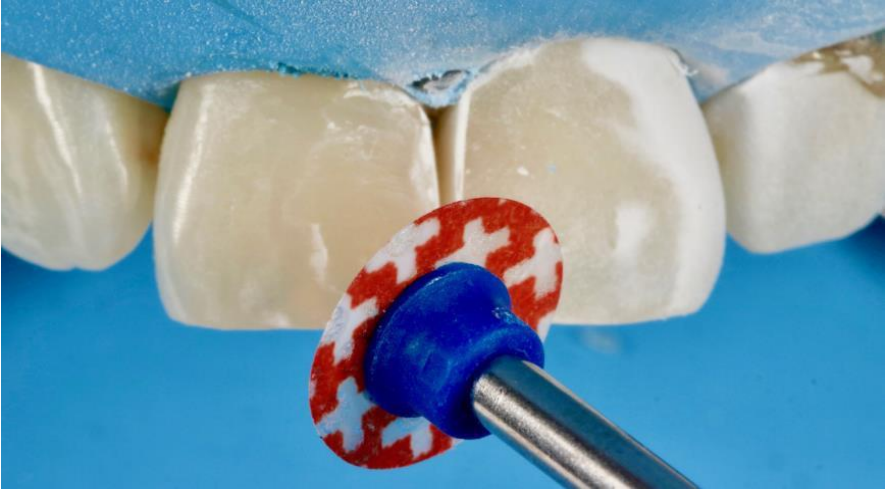
## **2. BİTİM VE CİLA İŞLEMİNİN AŞAMALARI**

Bitim; restorasyonun şekillendirilmesi, formunun verilmesi ya da pürüzsüzleştirilmesidir. Cila ise yüzeyin parlak hale getirilmesidir (Dayangaç, 2011). Pürüzlülük mikron ya da grit (gren) cinsinden ölçülürken. 1 µm'den az ya da 600 grenden fazla değere sahip yüzeyler mine yüzeyi gibi kabul edilmektedir. Kesici aletler genellikle mikron kalınlığına göre, cila aletleri ise gren kalınlığına göre ayrılır. 300'den az gren içeren cila aletleri kalın (*coarse*), 300-600 gren arası

orta (*intermediate*) ve 600-1200 gren arası ince (*fine*) olarak kabul edilmektedir ve ince olanlar bitim için gereken pürüzsüzlüğü elde etmek için yeterlidir (Attar, 2007).

### 2.1. Kaba bitirme

Bu aşamada fazlalıklar ortadan kaldırılarak kaba bir anatomik form elde edilir (Şekil 1). Restorasyonun iri grenli aşındırıcı materyallerle bitim işlemine hazır hale getirilmesidir. Bu aşamada, restoratif materyali etkili olarak kaldırmak için 100 µm ya da daha büyük grenlere sahip aşındırıcılar gerekir. Bu amaçla tungsten karbit bitim frezleri, elmas bitim frezleri ve aşındırıcı bitim diskleri kullanılır (Jefferies, 1998; O'Brien, 2002).

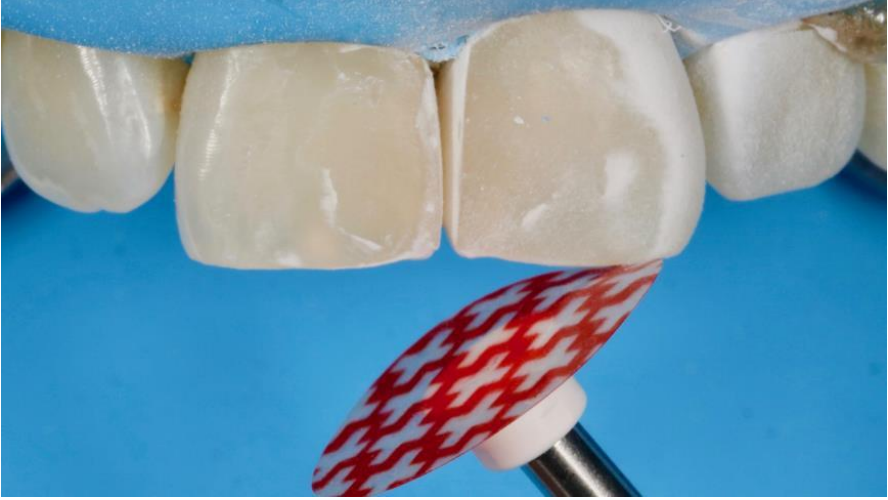

Şekil 1. Kaba bitirme

### 2.2. Kontur verme

Bu aşamada amaç restorasyonun doğal anatomiye uygun olarak en son şeklinin sağlanmasıdır (Ergücü ve Türkün, 2007). Bu aşamada

yüzeyde oluklar oluşturarak makro yüzey özellikleri elde edilebilir (Şekil 2). Bitim ve cila işleminde restorasyona hem anatomik form verilir hem de gelişimsel oluk, tüberküller, fissürler ve diğer yapısal ayrıntılardan oluşan makro yüzey yapısı aynen aktarılmaya çalışılır. Bu aşama için, kompozit diskleri, kalın grenli kompozit lastikleri ya da tungsten karbit frezler kullanılabilir.

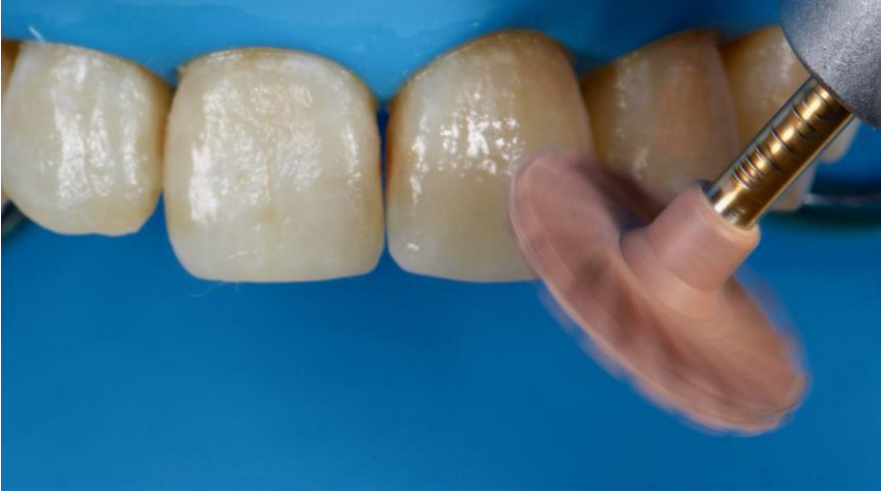

Şekil 2. Kontur verme

### 2.3. İnce bitirme

Bu aşamada ise düzgün bir yüzey elde edilerek restorasyon kenarları yuvarlanır (Şekil 3). Ayrıca kaba bitirme ve konturlama işlemi sırasında ortaya çıkmış olan çizikler ve yüzey kusurları kaldırılır (Ergücü ve Türkün, 2007). Bu işlem için kullanılacak aşındırıcılar 100  $\mu\text{m}$ 'den küçük 15-20  $\mu\text{m}$ 'den büyüktür. Bu amaçla diskler, aşındırıcı içeren aletler, ince elmas frezler veya çok yivli bitim frezleri kullanılır (Jefferies, 1998). Bu aşamada horizontal çizgilerin ya da perikimati yapıları gibi küçük noktasal olukların bulunduğu mikro yüzey

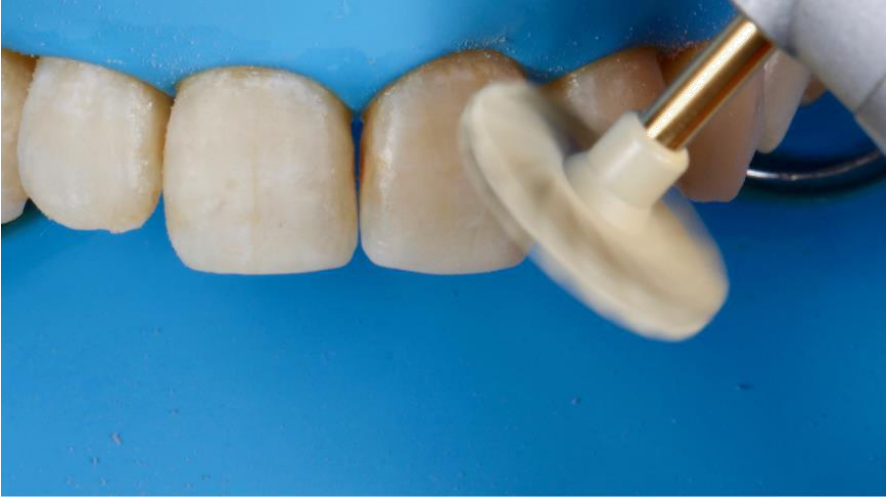özellikleri oluşturulabilir. Minenin ana ögeleri olan mine prizmalarının mine gelişimi esnasında yüzeyde oluşturduğu girintili ve çıkıntılı alanlar olan perikimatiyi taklit etmek için ince grenli elmas partiküllü frezlerle diş yüzeyinde yatay çizik hatları oluşturulabilir.



**Şekil 3.** İnce bitirme

#### **2.4.Cila**

Son olarak düzgün, parlak ve mine benzeri bir görünüme sahip yüzeyin oluşturulması ile işlem tamamlanır (Şekil 4) Parlaklık için son derece ince aşındırıcı materyaller kullanılır. Bu aşamada ince ve ekstra ince kaplı aşındırıcı diskler veya 0,3-20 µm boyutunda aşındırıcı partiküllere sahip cila patları kullanılabilir (Jefferies, 1998).











Şekil 4. Cilalama

Cila materyalinin etkinliğini deęiřtiren belirli deęiřkenler vardır (Chung, 1994; Borges ve ark., 2004):

- Bitim ve cila uygulanan yüzeyin mekanik özellikleri (kompozit, kompomer, cam iyonomer, amalgam, porselen, vb.),
- Aşındırıcıyı taşıyan cila materyalinin özellikleri (Tablo 1),
- Kullanılan cila materyalindeki grenlerin sertlięi, boyutu, sayısı ve řekli,
- Aşındırıcı ve restoratif materyal arasındaki sertlik farkı (Tablo 2),
- Uygulama hızı ve basıncı,
- Yüzey nemlilięi ve kayganlıęı.

**Tablo 1.** Aşındırıcı taşıyan cila materyalinin özellikleri

Ürün adı	Materyal tipi	Kullanım şekli	Üretici firma	Ürün görseli
Enhance PoGo	Elmas partikül kaplı lastik	<ul style="list-style-type: none"><li>• 10.000-15.000 rpm hızda</li><li>• Susuz olarak 1dk boyunca</li></ul>	Dentsply Sirona, ABD	
SuperSnap SuperBuff	Keçe	<ul style="list-style-type: none"><li>• 8.000 rpm hızda</li><li>• Su ile nemlendirildikten sonra pat ile uygulanır</li></ul>	Shofu, Japonya	
Ultradent Diamond Polishing	Elmas partikül içerikli pat	<ul style="list-style-type: none"><li>• 1 µm ve 0,5 µm partikül büyüklüğünde 2 çeşit</li><li>• Su ile nemlendirilmiş keçe ile 1dk boyunca uygulanır</li></ul>	Ultradent, ABD	
Sof-Lex	Alüminyum oksit kaplı diskler (kalın, orta, ince, süper ince)	<ul style="list-style-type: none"><li>• Kalın ve orta diskler: 10.000 rpm</li><li>• İnce diskler: 30.000 rpm hızda</li><li>• Susuz uygulanır</li></ul>	3M ESPE, ABD	
Sof-Lex Spiral Wheels	Alüminyum oksit kaplı spiral lastikler	<ul style="list-style-type: none"><li>• 10.000-20.000 rpm hızda</li><li>• Su ile ya da susuz</li></ul>	3M ESPE, ABD	
Astropol	Alüminyum oksit ve elmas partikülü içeren lastik	<ul style="list-style-type: none"><li>• 7.500-10.000 rpm hızda</li><li>• Susuz</li></ul>	Ivoclar Vivadent, Liechtenstein	
Jiffy Goat Hair	Keçi kılı fırça	<ul style="list-style-type: none"><li>• 15.000 rpm hızda</li><li>• Pat ile ya da su ile</li></ul>	Ultradent, ABD	
Ultradent Jiffy Spiral Wheels	Elmas partikül emdirilmiş lastik	<ul style="list-style-type: none"><li>• İnce: 2.000-4.000 rpm hızda</li><li>• Orta: 5000-8000 rpm hızda</li><li>• Susuz</li></ul>	Ultradent, ABD	

**Tablo 2.** Materyallerin ve doğal diş dokularının Mohs sertlik değerleri (Jefferies, 2007).

Aşındırıcı partikül	Sertlik (Mohs sertlik skalası)	Aşındırıcı partikül içeren enstrümanlar
Elmas	10	Elmas frezler, lastikler, cila patları
Silikon karbit	9-10	Silikon karbit ile kaplanmış cila diskleri
Alüminyum oksit	9	Beyaz taşlar, lastikler, cila diski, cila patları
Tungsten karbit	9	Tungsten karbit frez
Zirkonyum silikat	7-7,5	Profilaksi patı
Kompozit rezin	5-7	Restorasyon materyali
Mine	5	Doğal diş dokusu
Dentin	3-4	Doğal diş dokusu

Bitim ve cila aşamalarında kullanılan materyaller içeriklerine ve fiziksel özelliklerine göre farklılık göstermektedir;

### **3. BİTİM VE CİLA ALETLERİNİN SINIFLANDIRILMASI**

#### **3.1.Kesici aletler**

Özellikle servikal bölgelerde bisturi gibi keskin el aletleri bitim işlemleri için oldukça sık tercih edilen enstrümanlardır. Ayrıca elmas ve karbit frezler de bu grubun içerisinde yer alan diğer elemanlardır.

#### **3.2.Aşındırıcı bitim ve cila aletleri**

##### **3.2.1. Bağlı aşındırıcılar**

Esnek veya esnek olmayan bir kaide yüzeyine aşındırıcı partiküllerin homojen şekilde yerleştirilmesiyle elde edilir. Mermi şekilli veya sivri uçlu beyaz taş, sert bağlı aşındırıcılar örnek olarak gösterilebilir (Jefferies, 2007).



### **3.2.2. Zayıf bađlı aşındırıcılar**

İnce grenli alüminyum oksit veya elmas partiküllerden oluşurlar. Cila patları zayıf bađlı aşındırıcılara örnektir. Bunlar lastik veya keçe gibi yardımcılar aracılığıyla parlatma işlemlerinde kullanılırlar. 0,3-1 µm parçacık boyutundaki alüminyum oksit içerikli olanlar genellikle rezin restorasyon yüzeylerinin bitim aşamasında kullanılırken elmas partikül içerikli olanlar prova esnasında yapısı bozulan porselen materyalin son cilası için kullanılmaktadır (Jefferies, 2007).

### **3.2.3. Kaplı aşındırıcılar**

Klinikte sıkça kullanılan aşındırma diskleridir. Genellikle alüminyum oksit veya silikon karbitten oluşan aşındırıcı partiküllerin esnek bir kaideye yapıştırılmasıyla üretilirler (Jefferies, 1998; O'Brien, 2002). Genellikle dairesel şekilde olan kaidenin tek yüzeyi ya da iki yüzeyi de aşındırıcı partiküllere sahip olabilir. Bunlara örnek olarak; Sof-Lex Disc (3M ESPE, ABD), OptiDisc (KavoKerr, ABD) bitim ve cila sistemleri kaplı diskler verilebilir.

## **4. AŞINDIRICI TİPLERİ VE BİLEŞİMLERİ**

### **4.1. Alüminyum oksit**

Kâğıtlara, şeritlere, polimer disklere bağlanarak ya da sivri uçlu dairesel lastiklere emdirilerek kullanılırlar. Aynı zamanda sinterize edilerek beyaz taşlarda ya da cila patlarının içeriğine eklenerek

kullanılmaktadır. Kullanılan partiküllerin boyutuna göre bitim ya da cila aşamalarında kullanılabilir (Roberson ve ark., 2002).

#### **4.2.Silikon dioksit**

Alüminyum oksitten daha yumuşak bir madde olduğu için etkinliği de ona göre daha düşüktür. Genel olarak koni şeklinde sivri uçlu lastikler şeklindedir. Politip F&P bitim ve cila seti (Ivoclar Vivadent, Liechtenstein) örnek olarak gösterilebilir.

#### **4.3. Zirkonyum oksit**

Döner aletler ile kullanılan elastik bitim ve cila materyallerinde kullanılmaktadır. Bu aşındırıcıya örnek olarak Silicon Points C Type (Shofu, Japonya) gösterilebilir.

#### **4.4. Zirkonyum silikat**

Partikül boyuları küçük ve sert olan bir aşındırıcıdır. Şeritler, diskler ve profilaksi patlarında kullanılan (Jefferies, 2007) Tri Fluor-O-Clean (KavoKerr, İtalya) bu cila patlarına örnektir.

#### **4.5. Elmas aşındırıcılar**

Elmas bilinen en sert madde olmasının yanı sıra oldukça etkili bir aşındırıcıdır. Seramik ve rezin restorasyonlarda şekillendirme ve pürüzsüz yüzey elde etme amacıyla kullanılırlar. Kullanımı esnasında ısı oluşturdukları için su soğutması altında ve diş sert dokularına zarar verme ihtimali olduğu düşük hızda kullanılmalıdır. Ayrıca frezler dışında diğer cila materyallerinin içeriğinde de bulunabilir. Bunlara,

elmas emdirilmiş spiral cila lastikleri Twist Dia (Kuraray Noritake, Japonya) ve elmas partikülü içeren Diamond Polishing (Ultradent, ABD) cila patı örnek olarak verilebilir.

#### **4.6. Karbit bileşikleri**

Tungsten karbit, silikon karbit ve bor karbit bileşiklerini kapsamaktadır. Çok bıçaklı bitirme frezlerinin aşındırıcı ve kesici kısımları tungsten karbit parçacıklarından oluşmaktadır. Silikon ve bor partikülleri ise bir bağlayıcı eşliğinde disk, konik, dairesel ve sivri uç şeklindeki lastiklere eklenir, düşük hızda döner aletlerle kullanılırlar.

### **5. BİTİM VE CİLA İŞLEMLERİNDE KULLANILAN MATERYALLER**

#### **5.1. Karbit bitim frezleri**

Bu tip frezlerin primer işlevi kompozit rezin restorasyonların bitim işlemlerinde kullanılmasıdır ve bıçak sayısı azaldıkça kesme etkinliği artmaktadır. Bitim işlemi sonrası 8 bıçaklı frezler oldukça pürüzlü bir alan geride bırakırken; 12, 20, 40 bıçaklı frezler restorasyon üzerinde daha düzgün bir yüzey meydana getirirler (O'Brien, 2002). Bu frezler nanohibrit kompozitlerde düzgün yüzeyler oluşturmalarına karşın mikrofil gibi daha büyük doldurucu içeren kompozitlerde aynı başarının sağlanması güçtür (Dayangaç, 2011). Bunun nedeni, aşındırma değil kesme mantığıyla çalışmaları olup doldurucu partikülleri bir bütün olarak ortadan kaldırdıklarından pürüzlü yüzeyler ortaya çıkmasına sebep olmalarıdır.

## 5.2. Elmas bitim frezleri

Porselen ve kompozit gibi restoratif materyallerin bitim aşamasında kullanılır. Hibrit ve mikrofil kompozit rezin materyallerde oldukça düzgün bir yüzey sağlarlar (Dayangaç, 2011). Elmas bitim frezleri çok bıçaklı karbit frezlerden farklı şekilde kesme hareketinden ziyade aşındırma hareketi yaparlar (Roberson ve ark., 2002). Elmas bitirme frezlerinin kompozit rezinin yüzeyinde tungsten karbid bitirme frezlerinden daha az hasara neden olduğu belirtilmiştir (Jefferies, 1998). Fakat pürüzsüz bir yüzey elde etmek için yeterli değildir (Jung, 1997). Bu nedenle elmas bitim frezlerinin sonrasında diskler, cila lastikleri veya cila patları gibi diğer bitim ve cila malzemeleri kullanılmalıdır (Dayangaç, 2011). Aşırı ısınmaya ve zarara neden olmaması için kullanımları esnasında aşırı baskıdan kaçınılması gerektiği bildirilmiştir (Roberson ve ark., 2002).

Reis ve ark. (2003) farklı kompozitler üzerinde yaptıkları bir *in vitro* çalışmada, tungsten karbid bitim frezi ile elde edilen yüzey pürüzlülüğü değerlerinin, ince ve ekstra ince elmas frezler ile cilalandıktan sonraki pürüzlülük değerlerinden düşük olduğunu bildirmişlerdir.

## 5.3. Bitim bantları

Genellikle ara yüz ve kontak noktalarında tercih edilirler. Metal olanları diş yapısından da aşındırma yapacağı için dikkatli olunmalıdır. Plastik olanların daha az aşındırıcı veya farklı boyutlarda aşındırıcı partikül büyüklüklerine sahip çeşitleri vardır. Esnek

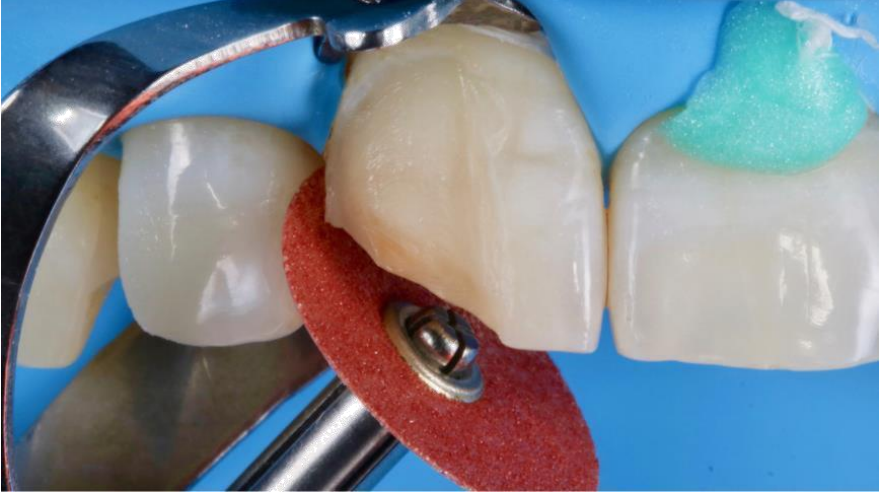disklerde olduğu gibi kalından ince grenliye doğru sırayla uygulanmalıdırlar (Roberson ve ark., 2002).

#### **5.4. Taşlar**

Dental taşlar, aşındırıcı partiküllerin birlikte sinterize edilmesiyle oluşturulurlar. Kullanılan taşların renkleri yararlanılan aşındırıcı maddenin özelliğinin göstergesidir. Silikon karbit içeren taşlar yeşil iken alüminyum oksit içeren taşlar beyazdır. Elmas partikül içerikli taşlar silikon karbit ve alüminyum oksit partiküllü taşlardan daha fazla kesme etkinliğine sahiptir (O'Brien, 2002). Taşlar, restorasyonların konturlanması ve bitirilmesinde tercih edilirler (Jefferies, 2007).

#### **5.5. Aşındırıcı kaplanmış bitim ve cila disk ve bantları**

İnce polimer ya da plastik diskler üzerine elmas ya da alüminyum oksit partiküllerinin yerleştirilmesiyle elde edilirler (Şekil 5). Klinik kullanım ömürleri kısa sürelidir ve tek seferden fazla kullanılması tercih edilmez. Aşındırıcı kaplanmış diskler ve bantlar yüzey şekilleri ve yapıları nedeniyle özellikle düz veya eğimli yüzeylerde oldukça kullanışlıdırlar. İnsizal kenar ve embrasürleri içine alan ön bölgedeki restorasyonlarda ve interproksimal alanlardaki fazlalıkların kaldırılmasında başarılıdırlar. Posterior bölgedeki restorasyonların bukkal ve lingual alanlarında, oklüzal yüzeylerde kullanımları sınırlıdır. Bu alanlarda konik şekilli aşındırıcı emdirilmiş fırçalar ve lastikler daha başarılıdır (Gedik ve ark., 2005). Esnek oldukları için basınç uygulamadan kullanılmalıdır.



Şekil 5. Cila disk

Dodge ve ark. (1991) ve arkadaşları cilalama amacıyla kullanılan disklerin sulu ya da susuz kullanımının, kompozitlerin sertlik, pürüzsüzlük ve renk stabilitesinde anlamlı farklılıklar oluşturmadığını bildirirken, Nasoohi ve ark. (2017) mikrohibrit ve nanohibrit kompozitlerle yapmış oldukları çalışmada, susuz cilalama yapılan rezinlerin daha yüksek yüzey sertliğine sahip olduğunu bildirmişlerdir. Sof-Lex , Super-Snap (Shofu, Japonya), OptiDisc, Epitex (GC, Japonya) aşındırıcı kullanılan disk ve bantlara örneklerdendir.

Hergott ve ark (1989), çeşitli bitim ve cila yöntemlerini (Sof-Lex, Super-Snap, Prisma Gloss, Flexidisc, 12 ve 16 bıçaklı karbit bitim frezleri, elmas frezler) karşılaştırdıkları çalışmalarında Sof-Lex disk sistemiyle bitirilen yüzeylerde ölçülen pürüzlülük değerlerinin şeffaf

bant altında kalan yüzeylerdeki değerlere benzer miktarda olduğunu bildirmişlerdir.

İlday ve ark. (2008), alüminyum oksit kaplanmış diskler (Sof-Lex) ile yapılan cila işlemlerinden sonra, ince elmas partiküllü lastikler (Astropol, Ivoclar Vivadent) ve elmas bitim frezleri ile yapılan işlemlere göre daha pürüzsüz yüzeyler elde edildiğini tespit etmişlerdir. Elmasın, alüminyum oksitten daha sert olması sebebiyle kompozit yüzeyinde daha derin çizikler oluşturduğu belirtilmiştir. Bundan dolayı Sof-Lex disklerin Astropol sistemden daha pürüzsüz yüzeyler oluşturabileceği öne sürülmüştür (Kapdan ve ark., 2010). Alüminyum oksit disklerin kompozitlerin doldurucu partiküllerini yerinden çıkarmadan, sadece aşındırarak düzleştirilmesi sebebiyle daha düzgün yüzeyler oluşturduğu bildirilmiştir (Chung, 1994).

## **5.6. Lastikler**

Aşındırıcı partiküllerin, yumuşak ve elastik bir matrikse ilave edilmesiyle üretilirler. Yumuşak olduklarından kolay deforme olurlar. Elmas bitim frezlerinin ardından kullanılmaları önerilir. Alüminyum oksit aşındırıcı içerikli cila patlarıyla birlikte de kullanılabilirler (Dayangaç, 2011). Disklerin kullanımının sınırlı olduğu bukkal, lingual ve oklüzal yüzeylerde rahatlıkla kullanılabilirler. Diş üzerindeki anatomik fossa ve fissürlere ulaşabilmeyi sağlayan çeşitli şekilleri vardır. Farklı boyutlarda, şekillerde ve sertlik derecelerinde setler halinde olan formları mevcuttur. Steril edilebilen çeşitleri mevcuttur. Lastiklerde aşındırıcı madde tipleri olarak; silikon karbit,

alüminyum oksit, silikon dioksit, elmas ve zirkonyum oksit kullanılır. Cila amacıyla kullanılan lastikler için Twist Dia, Astropol, Enhance PoGo, Comprep (Coltene, İsviçre), Composhine (Coltene, İsviçre), Hiluster Plus (KavoKerr, ABD) örnek verilebilir (Şekil 6).



Şekil 6. Spiral cila lastiği

Gedik ve ark. (2005), mikrohibrit rezin bazlı kompozitlerde bitim ve cila işlemlerinden sonra yüzey pürüzlülüğünü değerlendirmişlerdir. En iyi sonuçların alüminyum oksit kaplanmış diskler (Sof-Lex), alüminyum oksit emdirilmiş lastikler (Enhance), silikon dioksit ve ince elmas partiküller içeren lastikler (Astropol) ile elde edildiğini; en pürüzlü yüzeylerin ise silikon karbit emdirilmiş fırça (Astrobrush, Ivoclar Vivadent, Liechtenstein) kullanımı sonrası görüldüğünü rapor etmişlerdir.

Borges ve ark. (2004), kompozit rezin yüzeylerinde pürüzsüzlük açısından en iyi sonuçların alüminyum oksit kaplı disklerle (Sof-Lex)



ve aşındırıcı içerikli lastikler (Jiffy Polisher Cups, Ultradent, ABD) ile elde edildiğini bildirmişlerdir.

Türkün ve Türkün (2004), farklı kompozitleri Sof-Lex, Enhance ve PoGo sistemleri ile cila sonrasında renklendirici solüsyonlarda bekleterek renk farklılıklarını kıyaslamışlar ve Enhance sistemi ile cila patlarının birlikte uygulandığı kompozitlerde daha az renklenme meydana geldiğini bildirmişlerdir.

Tek aşamalı cila sistemlerinde; şekillendirme, bitim ve cila aşamaları tek bir cila materyali ile tamamlanabildiği için daha kısa zamanda pürüzsüz yüzeyler sağlanmaktadır (Antonson ve ark., 2011). Tek aşamalı elmas cila lastikleri için Compomaster (Shofu, Japonya), PoGo örnek olarak verilebilir.

Ergücü ve ark. (2008), bir hafta kahve içerisinde beklettikleri nanokompozit bloklarının renk stabilitelelerini değerlendirmişler ve tek aşamalı cila sistemlerinin başarılı bulunduğunu bildirmişlerdir.

Da Costa ve ark. (2007), PoGo, Sof-Lex, Diacomp Composipro brush (Brasseler, ABD), Jiffy Polisher kullanarak çeşitli yapıdaki kompozitlerin yüzey pürüzlülüklerini karşılaştırmışlar ve bütün kompozit gruplarında en düşük yüzey pürüzlülüğü değerlerinin tek aşamalı PoGo enstrümanları ile elde edildiğini tespit etmişlerdir.

Elmas ihtiva eden cila lastikleri, aşındırıcı içerikli disklerden daha fazla sürtünme ısısı üretmektedirler. Bu sebeple restorasyona ve dişin kendisine zararlı olabilecek aşırı basınç uygulanmaması gerekmektedir (Jefferies, 2007).

### **5.7. Şeffaf bantlar**

Özellikle ön bölge dişlerinde tercih edilen şeffaf bantların çevrelediği kompozit yüzeyinde oldukça pürüzsüz bir yüzey oluşturmaktadır. Bitim işlemi sonucunda, şeffaf bant ile bitirilen düzgün yüzeyler pürüzlü hale gelmekte ve bu pürüzlülüğün giderilmesi amacıyla da cila işleminin yapılması uygun sonucu vermektedir (Watanabe ve ark., 2005).

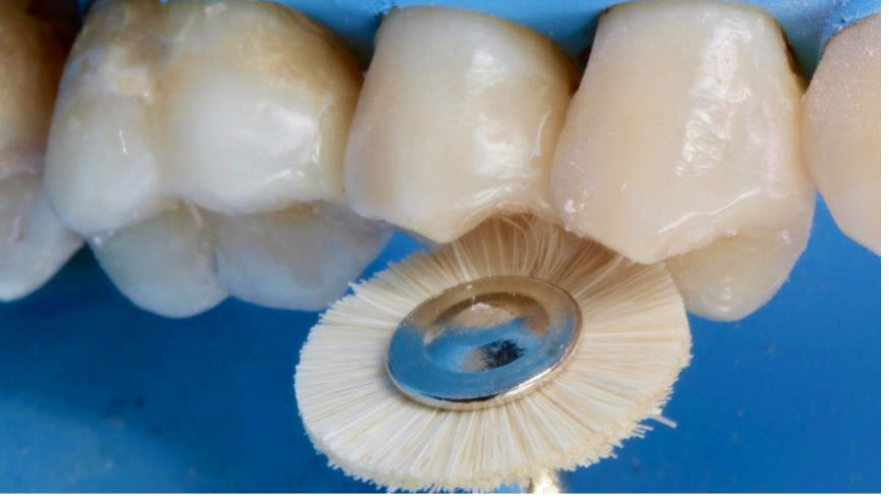### **5.8. Aşındırıcı içeren cila patları ve türlü aplikatör cihazlar**

Alüminyum oksit veya elmas partikülleri içerirler ve genellikle gliserin içeriklidirler. Su ile beraber kullanıldıklarında daha başarılı sonuç verirler ve yüzeyde gözle görülür parlaklık sağlarlar. Kuru veya susuz ortamda uygulandığı zaman daha agresif bir aşındırma yapmakla birlikte cila sırasında su ile birlikte kullanılmasıyla yüzeyde nanometrik düzeyde daha ince aşındırma ile daha az hasar oluştururlar (O'Brien, 2002). Bu patları uygularken aplikatör olarak yumuşak keçeler gibi aşındırıcı içermeyen malzemeler kullanılmalıdır.

Güler ve ark. (2009), cila diski (Sof-lex), cila patı (Sparkle, Pulpdent, ABD) ve yüzey örtücüler (Biscover, Bisco, ABD) ile ilgili renklenme üzerine yapmış oldukları çalışmada, en fazla renklenmenin cila disklerinden sonra yüzey örtücü uygulanan örneklerde görüldüğünü bildirmişlerdir. Yüzey örtücüde renklenmenin fazla çıkması ise Biscover'ın düşük dolduruculu bir rezin sistemi olmasından ötürü mekanik özelliklerinin kompozit yüzeyine göre daha düşük olmasına bağlanmıştır.

## 5.9. Aşındırıcı emdirilmiş fırçalar ve keçeler

Fırçalar, seramik ve kompozit restorasyonlarda diğer bitim ve cila araçları ile ulaşılamayan oluklara, fissürlere ve interproksimal alanlara ulaşmak için üretilmiştir (Ölmez ve Kisbet, 2013) (Şekil 7). Sof-Lex Brush alüminyum oksit emdirilmiş fırçalara örnek oluştururken, Astrobrush ise silikon karbid emdirilmiş fırçalara örnek verilebilir. Yapılan çalışmalarda alüminyum oksit emdirilmiş fırçalar (Sof-Lex Brush) kullanıldıktan sonra yüzey pürüzlülüğü değerlendirilmiş ve düzgün, parlak yüzeyler sağladığı tespit edilmiştir (Yap ve ark., 2004). Cenci ve ark. (2008), silikon karbid emdirilmiş cila fırçasının (Jiffy Polishing Brush) etkinliğini değerlendirmişler ve düzgün bir yüzey elde edildiği sonucuna ulaşmışlardır. Kapdan ve ark. (2010) ise bu fırçaların etkinliğinin diğer cila yöntemlerine göre daha düşük etki gösterdiği sonucuna varmışlardır. Buna sebep olarak, aşındırıcı emdirilen poliamitlerin elastik yapıya bağlı olarak etkisinin azalmış olması gösterilmektedir. Ergücü ve Türkün'e (2007) göre tek başına silikon karbid emdirilmiş fırça (Astrobrush) kullanımı bitim ve cila için yeterli değildir ve düz yüzeylere ulaşmak için ilave bitim ekipmanları ile birlikte kullanımı gerekmektedir.



Şekil 7. Cila fırçası

### 5.10. Rezin matriks frezler

Bu sistemlere StainBuster (Danville, ABD) ve OptiClean (KavoKerr, ABD ) örnek olarak verilebilir. Polimer ya da kompozit rezin matriks yapısındadır. Mine veya seramiğe zarar vermeden minimal invaziv bir şekilde sadece kompoziti uzaklaştırmaya yardımcı olurlar. Bu tür frezler yardımıyla ortodontik braketlerin simantasyonu sonrasında artık rezinler kaldırabilir, periodontal kök yüzeyi düzleştirme işlemlerinde veya erişimin sınırlı olduğu diş yüzeyindeki lekelerin kaldırılmasında da uygulanabilirler Ruiz ve ark. (2009), tungsten karbit frezler ile kaba bitirme işleminden sonra StainBuster ile cila yapılmasının mine yüzeyinden kompozit rezin kaldırılmasında güvenli ve minimal invaziv bir metot olduğu sonucuna varmışlardır. Özer ve ark. (2010) ise StainBuster frezlerin uygulama kolaylığı ve minede daha iyi ışık yansımaları sağlamasına rağmen Sof-Lex cila diskleri ile daha düzgün ve doğal mineye yakın yüzeyler elde edildiğini

bildirmişlerdir. Bu sistemin siman ve geçici dolgu artıklarının uzaklaştırılmasında kullanılan diğer yöntemlerin (lastik-pomza, el aletleri) alternatifi olacağını bildirmişlerdir.

### **5.11.Glaze uygulaması (Yüzey örtücü rezinler, vernikler)**

Aşındırıcı kaplı cila materyallerinin uygulama basıncı, esnekliği, aşındırıcının sertliği ve gren boyutu kompozit rezin restorasyonların yüzey pürüzlülüğü üzerine etkili olabilmektedir. Ayrıca, kompozit rezinlerin inorganik doldurucu partikül ve organik rezin matris sertliklerinin birbirlerinden farklı olması, cila işlemi sonrasında yüzeyin pürüzlü kalmasına neden olabilmektedir. Bu sebeple bitim ve cila işlemleri sırasında bazı partiküller yüzeyde çıkıntı oluştururken bazıları yüzeyden koparak boşluklu bir yüzey oluşmasına sebep olurlar (Saraç ve ark., 2006). Bu nedenlerden dolayı, klinik olarak gerekli olan optimal pürüzsüzlüğü elde edebilmek için restorasyon yüzeyine rezin içerikli şeffaf yüzey örtücüleri (surface sealing veya marginal sealing) uygulanabilmektedir.

Bu ajanların rezin yüzeyindeki pürüzlü yüzeylere penetrasyonu sebebiyle yüzey sertliğinde artış oluşturmakta ve rezinin aşınma hızı ortalama %50 yavaşlamaktadır. Ayrıca renklenme, plak oluşumu, kenar sızıntısı da bir miktar önlenir. Cila işlemi tamamlandıktan sonra çenelerin sentrik ve eksentrik pozisyonlarında restorasyonun karşı dişlerle ilişkisi artikülasyon kağıdı yardımıyla son bir kez daha kontrol edilmeli ve erken temasların kontrolü yapılmalıdır (Dayangaç, 2011).

Yüzey örtücü rezinler, kompozit yüzeyindeki serbest radikalleri bağlayarak oksijen inhibisyon tabakasının oluşumu önlerler (Takeuchi ve ark., 2003). Yüzey örtücü rezin uygulamalarında, eğer üretici firma tavsiye ediyorsa, ilk olarak kompozit rezin restorasyon yüzeyine ve diş yüzeyine 0,5 mm kadar taşacak şekilde diş ile restorasyon arasına asit uygulaması yapılır (Dayangaç, 2011). Bu aşama için fosforik asit kullanıldığı gibi üretici firmalar tarafından önerilen zayıf asitler de bu amaçla kullanılabilir. Asit uygulanmasındaki amaç, yüzeydeki artıkların ortadan kaldırılarak temiz bir restorasyon yüzeyi elde edilmesidir. Yüzey örtücü rezin uygulaması bu işlemin ardından yapılmaktadır. Tüm restorasyon yüzeyi ve asitlenmiş mine dokusunun üzerine uygulanan yüzey örtücü rezin, hava ile dağıtıldıktan sonra ışıkla polimerize edilmektedir. Bazı etanol içerikli yüzey örtücülerin fazla etanolünün uzaklaşması ve yüzey neminin azalması amacıyla uygulama sonrasında 15-20 saniye kadar beklenmesi ve daha sonra polimerizasyon işlemi gerçekleştirilmesi gerekmektedir. Aksi takdirde yüzey örtücü rezin materyalinin yüzeyinde beyazlaşmış ve çatlamış alanlar meydana gelebilir (Kisbet, 2012).

Yüzey örtücü rezinlerin çoğu doldurucu içermeyen Bis-GMA rezinler olup yüksek akışkanlığa sahip malzemelerdir. Bu ajanlar, bisfenol-A ve glisidil metakrilattan oluşup, polimere düşük moleküler ağırlıklı monomerlerin eklenmesiyle modifiye edilmişlerdir. Eklenen monomerler trietilen glikol dimetakrilat (TEGDMA) ve tetrahidrofurfuril metakrilat (THFMA) monomerlerinden oluşmaktadır ve bu maddeler viskoziteyi ve ıslatabilme özelliğini

oluşturmaktadır. Bu ajanlar mikrosızıntı etkisini azaltmak konusunda etkin olup yüksek akıcılıkları sayesinde yüzeiden daha derinlere ve yüzeiy altındaki mikro yapıdaki bozukluklara penetrasyonu sağlamaktadır (Bertrand ve ark., 2000).

Yüzeiy örtücü rezin veya verniklere örnek olarak Biscover LV (Bisco, ABD), G-Coat Plus (GC, Japonya), Optiguard (KavoKerr, ABD), DuraFinish (Parkell, ABD), Seal-n-shine (Pulpdent, ABD) gibi ürünler gösterilebilir.

Karaođlanođlu ve ark. (2009), glaze materyalinin restorasyon yüzeiyinin su dengesini koruduđu ve yüzeiydeki boşlukları doldurduđunu ve böylece restorasyonun renk stabilitesinin korunduđunu bildirmişlerdir.

Magni ve ark. (2008), akışkan kompozit ve cam iyonomer siman uygulanan Sınıf V restorasyonlarda cila işleminin ve ardından glaze materyali uygulanmasının kenar uyumu ve mikrosızıntı üzerine etkinliğini araştırmışlardır. Glaze uygulamasının kenar bütünlüđünü sağlamada ve Sınıf V restorasyonlarda gingival mikrosızıntıyı azaltmada etkili olduđunu tespit etmişlerdir. Ayrıca uygun şekilde cilalanan fakat glaze uygulanmayan örneklerde kenar uyumunda boşluklar oluşması olasılıđının arttıđını gözlemlemişlerdir.

Kisbet (2012) tarafından yapılan çalışmanın sonuçlarına göre, cila uygulaması tüm gruplarda kenar uyumunu azaltarak mikrosızıntıyı arttırmıştır. Yüzeiy örtücü rezin uygulandıđında ise, kenar uyumu ve mikrosızıntı ölçümleri anlamlı derecede daha iyi bulunmuştur.

Dalgar ve ark (2008), yaptıkları çalışmada Biscover Glaze ile Biscover LV Glaze'i karşılaştırmış ve Biscover LV'nin daha iyi mekanik özelliklere sahip olduğunu öne sürmüşlerdir. Ayrıca yapılan bu çalışmada, yüzey örtücü uygulanmış ve kırılmış restorasyonlarda tamir işlemi gerekmesi halinde restorasyon üzerinde bulunan rezin örtücülerin kaldırılması gerektiğini bildirmişlerdir.

## **6. BİTİM VE CİLA İŞLEMLERİNDE RESTORATİF MATERYALLERİN ETKİSİ**

Bitim ve cila işlemlerinde uygulama yapılan yüzeyde elde edilecek olan sonuç sadece kullanılan cila materyali değil aynı zamanda restoratif materyalin özelliklerine göre de değişiklik gösterebilir.

Attar (2007), cila işlemi sonrasında mikrohibrit kompozit rezinlerin yüzey pürüzlülüğünün mikrofil ve nanofil kompozitlerden daha yüksek olduğunu gözlemlemiştir.

Yap ve ark. (2004), alüminyum oksit kaplanmış disklerle cila işlemi yaptıkları bir cam iyonomer (Fuji IX, GC, Japonya), bir rezin modifiye cam iyonomer (Fuji II LC, GC, Japonya), bir kompomer (F2000, 3M ESPE, ABD), bir adet minifil (Z200, 3M ESPE, ABD), bir mikrofil (Filtek A110, 3M ESPE, ABD), bir ormoser (Admira, VOCO, Almanya) ve iki adet nanofil (Filtek Supreme Dentin; Filtek Supreme Translucent, 3M ESPE, ABD) kompozit materyalin yüzey pürüzlülüklerini karşılaştırmışlardır. Filtek Supreme Translucent ve Admira'da en düzgün yüzeylerin elde edildiğini, Filtek Supreme ve



Filtek A110'da ise yüzey pürüzlülüğünün diğer iki kompozitten daha yüksek olduğunu bildirmişlerdir. Filtek Supreme Dentin materyalinin partikül büyüklüğü Filtek Supreme Translucent'ten daha küçük olmasına rağmen daha fazla yüzey pürüzlülüğü göstermiştir. Bu bulgunun; Filtek Supreme Translucent'in doldurucu partiküllerinin saf silika, Filtek Supreme Dentin'in doldurucu partiküllerinin ise zirkonyum/silika ağırlıklı olmasından kaynaklandığını ileri sürmüşlerdir.

Da Costa ve ark. (2007) üç adet mikrohibrit (Esthet-X, Dentsply, ABD; Filtek Z250, 3M ESPE, ABD; Filtek Z100, 3M ESPE, ABD), bir adet nanofil (Filtek Supreme) ve bir adet mikrofil (Durafill, Kulzer, Japonya) kompoziti farklı cila işlemleri sonrasında parlaklık ve yüzey pürüzlülüğü açısından karşılaştırmışlardır. Cila işlemleri sonrasında en düzgün yüzeyleri mikrofil (Durafill) kompozit grubunda elde etmişler ve bu kompozit ile nanofil kompozit olan Filtek Supreme ve mikrohibrit kompozit olan Esthet-X arasında istatistiksel olarak anlamlı bir farklılık bulunmadığını bildirmişlerdir. Mikrofil kompozitin ve nanofil kompozitin doldurucu partikül büyüklüklerinin oldukça küçük ve birbirine benzer olması nedeniyle en düşük değerleri verdiğini belirtmişlerdir. Ancak mikrohibrit kompozit olan Esthet-X'in de yakın verilere sahip olmasının nedeninin; partikül büyüklüğü ve dağılımı nedeniyle oluşan cilalanmış yüzeyin nanofil ve mikrofil kompozitlerdekine benzemesi olduğu bildirilmiştir.

Dietschi ve ark. (1994) hibrit, mikrohibrit ve mikrofil yapıdaki on farklı kompozit rezinin farklı yapıdaki renklendirici solüsyonlarda belirli sürelerde bekletilmelerinin ardından renk stabiliteğini karşılaştırmışlardır. Sonuç olarak yapısında BisGMA ve TEGDMA bulunan doldurucu partiküller içeren kompozitlerde daha fazla renklenme tespit edildiği, hidrofobik rezine (UDMA, Hidrofobik DMA) ve yüksek inorganik içeriğe sahip olan ve doldurucu partikülleri direkt olarak rezine eklenen kompozitlerde ise daha az renklenme görüldüğü bildirilmiştir. Benzer şekilde farklı çalışmalarda da kompozit rezinlerde meydana gelen renk değişimlerinde yüzey özellikleri kadar kompozit rezinlerin monomer yapılarının da etkili olduğu belirtilmektedir (Choi ve ark., 2005)

Piyasada mevcut bütün cila sistemleri arasında, kompozit yüzeyi üzerinde etkinliği en yaygın olarak değerlendirilen malzemenin alüminyum oksit ile kaplanmış diskler olduğu görülmektedir. Lu ve ark. (2005) yapmış oldukları çalışmada kompozitlerde hem organik rezin matriks hem de inorganik doldurucudan eşit miktarda aşındırma yapabilen alüminyum oksit kaplanmış diskler (Sof-Lex) ile en düzgün yüzeylerin elde edildiğini ve bu disklerin bitirme ve cila işlemlerinde standart haline geldiğini bildirmektedirler.

## KAYNAKÇA

- Antonson, S.A., Yazici, A.R., Kilinc, E., Antonson, D.E. & Hardigan, P.C. (2011). *Comparison of different finishing/polishing systems on surface roughness and gloss of resin composites*. Journal of Dentistry. 39, e9-e17.
- Attar, N. (2007). *The effect of finishing and polishing procedures on the surface roughness of composite resin materials*. The Journal of Contemporary Dental Practice. 8(1), 27-35.
- Aytac, F., Karaarslan, E.S., Agaccioglu, M., Tastan, E., Buldur, M. & Kuyucu, E. (2016). *Effects of novel finishing and polishing systems on surface roughness and morphology of nanocomposites*. Journal of Esthetic and Restorative Dentistry. 28(4), 247-261.
- Bagby, M. & Gladwin, M. (2009). *Clinical aspects of dental materials: theory, practice, and cases*. Wolters Kluwer business.3th Edition, 481
- Bertrand, M.F., Leforestier, E. Muller, M., Peguier, L.L. & Bolla, M. (2000). *Effect of surface penetrating sealant on surface texture and microhardness of composite resins*. Journal of Biomedical Materials Research. 53(6), 658-663.
- Borges, A.B., Marsilio, A.L., Pagani, C. & Rodrigues, J.R. (2004). *Surface roughness of packable composite resins polished with various systems*. Journal of Esthetic and Restorative Dentistry. 16(1), 42-47.
- Cavalcante, L.M., Masouras, K., Watts, D.C., Pimenta, L.A.F. & Silikas, N. (2009) *Effect of nanofillers' size on surface*

- properties after toothbrush abrasion. American Journal of Dentistry. 22(1), 60-64.*
- Cenci, M., Venturini, D., Cenci, T.P., Piva, E. & Demarco, F.F. (2008) *The effect of polishing techniques and time on the surface characteristics and sealing ability of resin composite restorations after one-year storage. Operative Dentistry. 33(2), 169-176.*
- Choi, M.-S., Lee, Y.-K., Lim, B.-S, Rhee, S.-H. & Yang, H.-C. (2005). *Changes in surface characteristics of dental resin composites after polishing. Journal of Materials Science: Materials in Medicine. 16(4), 347-353.*
- Chung, K.H. (1994). *Effects of finishing and polishing procedures on the surface texture of resin composites. Dental Materials. 10(5), 325-330.*
- Costa, J.D., Ferracane, J., Paravina, R.D., Mazur, R.F. & Roeder, L. (2007). *The effect of different polishing systems on surface roughness and gloss of various resin composites. Journal of Esthetic and Restorative Dentistry. 19(4), 214-224.*
- Dalgar, H. (2008). *Kompozit dolguların polisajından sonra uygulanan glaze işleminin in vivo ve in vitro olarak araştırılması. Ege Üniversitesi Sağlık Bilimleri Enstitüsü, Doktora Tezi (Danışman: Prof. Dr. Banu Önal)*
- Dayangaç, B. (2011). *Kompozit Restorasyonlar. Quintessence Yayıncılık, 2. Dietschi, D., Campnile, G. Holz, J. & Meyer, J.M. (1994). Comparison of the color stability of ten new-*

- generation composites: an in vitro study.* Dental Materials. 10(6), 353-362.
- Dodge, W., Dale, R.A., Cooley, R.L & Duke, E.S (1991). *Comparison of wet and dry finishing of resin composites with aluminum oxide discs.* Dental Materials. 7(1), 18-20.
- Ergücü, Z. & Türkün, L.S. (2007) *Surface roughness of novel resin composites polished with one-step systems.* Operative Dentistry. 32(2), 185-192.
- Ergücü, Z., L. Türkün, L.S., & Aladag, A. (2008). *Color stability of nanocomposites polished with one-step systems.* Operative Dentistry. 33(4), 413-420.
- Gedik, R., Hurmuzlu, F., Coşkunda, A., Bektas, O.O. & Ozdemir, A.K. (2005). *Surface roughness of new microhybrid resin-based composites.* The Journal of the American Dental Association. 136(8), 1106-1112.
- Gökay, O. & Seçkin, P.Ö.B. (1998) *Farklı Bitirme ve Cila Yöntemleri Uygulanmış Bir Kompozit Resinin Çeşitli Likitler Karşısında Gösterdiği Yüzey Sertlik Değerlerinin Karşılaştırılması.* Türkiye Klinikleri Diş Hekimliği Bilimsel Dergisi 4(1), 55-60.
- Güler, A.U., Güler, E., Yücel, A.C & Ertaş, E. (2009). *Effects of polishing procedures on color stability of composite resins.* Journal of Applied Oral Science. 17(2), 108-112.
- Herrgott, A-M.L., Ziemiecki, T.L., & J.B. Dennison (1989). *An evaluation of different composite resin systems finished with various abrasives.* The Journal of the American Dental Association. 119(6), 729-732.

- Ilday, N.O., Erdem, V. & Bayındır, Y.Z. (2008). *Farklı bitirme, parlatma işlemlerinin üç farklı rezin materyalin yüzey pürüzlülüğü üzerine etkisi*. Atatürk Üniversitesi Diş Hekimliği Fakültesi Dergisi. 18, 19-24
- Jefferies, S.R. (1998). *The art and science of abrasive finishing and polishing in restorative dentistry*. Dental Clinics of North America. 42(4), 613-627.
- Jefferies, S.R. (2007). *Abrasive finishing and polishing in restorative dentistry: a state-of-the-art review*. Dental Clinics of North America. 51(2), 379-397.
- Jones, C., Billington, R. & Pearson, G. (2004). *The in vivo perception of roughness of restorations*. British Dental Journal. 196(1), 42.
- Jung, M. (1997). *Surface roughness and cutting efficiency of composite finishing instruments*. Operative dentistry. 22(3), 98-104.
- Kapdan A, Unal, M. & Hürmüzlü F. (2010). *Bitirme ve parlatma sistemlerinin arka diş kompozitlerinin yüzey düzgünlüğüne etkisi*. Selçuk Üniversitesi Diş Hekimliği Fakültesi Dergisi. (19), 9-14.
- Karaoglanoglu, S., Akgül, N., Ozdabak, H.N. & Akgül, H.M. (2009). *Effectiveness of surface protection for glass-ionomer, resin-modified glass-ionomer and polyacid-modified composite resins*. Dental Materials Journal. 28(1), 96-101.
- Kisbet, S., (2012). *Süt molar dişlere üç farklı akışkan kompozit materyalinin uygulanması sonrası polisajlama ve yüzey koruyucu işlemlerinin etkinliğinin in vitro olarak*

- değerlendirilmesi.* Gazi Üniversitesi Sağlık Bilimleri Enstitüsü,  
Doktora Tezi (Danışman: Prof. Dr. Ayşegül Ölmez).
- Lu, H., ,Roeder, L.B., Lei, L. & Powers, J.M (2005). *Effect of surface roughness on stain resistance of dental resin composites.* Journal of Esthetic and Restorative Dentistry. 17(2); 102-108.
- Magni, E., Zhang, L., Hickel, R., Bossu, M. Polimeni, A. & Ferrari, M. (2008). *SEM and microleakage evaluation of the marginal integrity of two types of class V restorations with or without the use of a light-curable coating material and of polishing.* Journal of Dentistry. 36(11), 885-891.
- Nasoohi, N., Hoorizad, M. & Tabatabaei, S.F. (2017) Effects of wet and dry finishing and polishing on surface roughness and microhardness of composite resins. 14(2); 69-75
- O'Brien, W.J. (2002). *Dental materials and their selection.* Quintessence Publishing Company. 3
- Ölmez, A. & Kisbet, S. (2013). *Kompozit rezin restorasyonlarda bitirme ve polisaj işlemlerindeki yeni gelişmeler.* Acta Odontologica Turcica. 30(2), 115-122.
- Özer, T., G. Başaran, G. & Kama, J.D. (2010). *Surface roughness of the restored enamel after orthodontic treatment.* American Journal of Orthodontics and Dentofacial Orthopedics. 137(3), 368-374.
- Reis, A.F., Giannini, M., Lovadino, J.R. & Ambrosano, G.M. (2003). *Effects of various finishing systems on the surface roughness and staining susceptibility of packable composite resins.* Dental Materials. 19(1), 12-18.

- Roberson, T.M., Heymann H.O. & Swift EJ. (2002). *Sturdevant's Art and Science of Operative Dentistry*. 4th ed. St louis Mosby, 237-258.
- Roeder, L., Tate, W., & Powers, J. (2000). *Effect of finishing and polishing procedures on the surface roughness of packable composites*. *Operative Dentistry*. 25(6), 534-543.
- Ruiz, J.L., Finger, W.J., Sasazaki, H. & Komatsu, M. (2009). *Removal of Invisalign retention attachments: a new minimally invasive method*. *Compendium of Continuing Education in Dentistry*. 30(9), 634-6, 638, 640 passim.
- Saraç, D., Saraç, Ş., Külünk, Ş., Kural, Ç. & Külünk, T. (2006). *Farklı inorganik doldurucu içerikli kompozit rezinlerin renk sabitliği üzerinde polisaj yöntemlerinin ve yüzey verniği uygulamasının etkisi*. *Gazi Üniversitesi Diş Hekimliği Fakültesi Dergisi*. 23(3), 169-175.
- Scheibe, K.G.B.A., Almeida, K.G.B., Costa, J.F. & Alves C.M.C. (2009) *Effect of different polishing systems on the surface roughness of microhybrid composites*. *Journal of Applied Oral Science*. 17(1), 21-26.
- Takeuchi, C.Y.G., Flores, V.H.O., Dibb, R.G.P., Lara, E.H.G. & Dinelli, W. (2003). *Assessing the surface roughness of a posterior resin composite: effect of surface sealing*. *Operative Dentistry, University of Washington*. 28(3), 281-286.
- Tuna, A., (2011). *İki farklı polisaj disk sisteminin nanopartiküllü dental kompozit dolgu materyallerinin yüzey özellikleri üzerinde etkileri*. *Hacettepe Üniversitesi Sağlık Bilimleri*



Enstitüsü, Yüksek Lisans Tezi, (Danışman: Prof. Dr. Arlin Serpuhi Kiremitci)

- Turssi, C.P., Ferracane, J.L & Serra, M.C. (2005) *Abrasive wear of resin composites as related to finishing and polishing procedures*. Dental Materials. 21(7), 641-648.
- Turkun, L. & Turkun, M. (2004). *The effect of one-step polishing system on the surface roughness of three esthetic resin composite materials*. Operative Dentistry, University of Washington. 29(2), 203-211.
- Türkün, L.Ş. & Türkün, M. (2004) *Effect of bleaching and repolishing procedures on coffee and tea stain removal from three anterior composite veneering materials*. Journal of Esthetic and Restorative Dentistry. 16(5), 290-301.
- Watanabe, T., Miyazaki, M., Takamizawa, T., Kurokawa, H., Rikuta, A. & Anda, S. (2005). *Influence of polishing duration on surface roughness of resin composites*. Journal of Oral Science. 47(1), 21-25.
- Yap, A.U.J., Ng, J.J, Yap, S.H. & Teo, C.K. (2004). *Surface finish of resin-modified and highly viscous glass ionomer cements produced by new one-step systems*. Operative Dentistry University of Washington. 29(1), 87-91.

## **BÖLÜM 5**

### **DIŞ ÇEKİMİ SONRASI SOKET KORUMA VE HEMEN İMLANT YERLEŞTİRİLMESİ**

Dr. Öğr. Üyesi Ahu DİKİLİTAŞ<sup>1</sup>, Arş. Gör. Şerife Esra KURT<sup>2</sup>

---

<sup>1</sup> Uşak Üniversitesi Diş Hekimliği Fakültesi, Periodontoloji Anabilim Dalı, Uşak, Türkiye. ahu.dikilitas@usak.edu.tr

<sup>2</sup> Uşak Üniversitesi Diş Hekimliği Fakültesi, Periodontoloji Anabilim Dalı, Uşak, Türkiye. serifeesra.unal.90@gmail.com



## GİRİŞ

Diş çekimi sonrasında yumuşak ve sert dokularda birtakım değişiklikler görülmekte ve bu durum implantın doğru konumda yerleştirilmesini zorlaştırmaktadır (Passoni ve ark., 2016). Soket iyileşmesi sırasında kret boyutundaki azalmaya neden olan boyutsal değişiklikler en çok 1. ve 3. aylar arasında görülmekte ve 1 yıla kadar devam etmektedir (Araujo ve ark., 2006; Araujo ve ark., 2015). Soket koruması, çekim sonrası meydana gelen değişiklikleri sınırlamaya yönelik bir tekniktir.

Alveolar sırt boyutundaki oluşan kayıpların; horizontal olarak 3,8 mm'ye ve vertikal olarak 1,24 mm'ye kadar görüldüğü rapor edilmiştir (Hammerle ve ark., 2011). En büyük kayıpların özellikle cerrahi travma ve rezorpsiyona daha duyarlı olan bukkal bölgede ortaya çıktığı bildirilmiştir (Wilderman, 1963). Bunun nedeninin bukkal duvarın büyük ölçüde periodontal ligament tarafından vaskülerize edilmesi ve büyük miktarda kortikal kemikten oluşmasından kaynaklandığı rapor edilmiştir (Elian ve ark., 2007; Tarnow ve ark., 2014).

Kret boyutlarındaki oluşan kayıplar; tedavi planını, implantın doğru konumlandırılmasını, implantın osseointegrasyonunu ve elde edilen estetik sonucu olumsuz yönde etkilemektedir (Passoni ve ark., 2016). Bu değişiklikler pembe ve beyaz estetiğin doğrudan etkilediği ön bölgelerde daha da önemlidir.

Vestibuler kemik; periodontal ligament, labial periostium ve kemik iliği olmak üzere üç kaynaktan beslenmektedir. Diş çekiminden hemen sonra periodontal ligamentin kan desteği kesilmektedir. Bu işlem

sırasında flep açıldığında ise 2.büyük kan desteği de kesilmiş olur. Flep hemen yerine konumlandırılrsa bile kemikle kan damarı arasında reanastomoz ortaya çıkana kadar kemik buradaki kan kaynağını da en az bir gün süre ile kaybetmektedir (Cutright, 1969).

Üst çene ön bölge diş çekiminden yaklaşık 6 ay sonra kret rezorbsiyonunun %50 oranında olduğu gösterilmiştir (Elian ve ark., 2007). Üst çene ön dişlerin %90'nın da labial kemik kalınlığının 1 mm veya daha az olduğu görülmüştür (Bengazi ve ark.,1996). 1 mm ve daha az olan labial kemikte kortikal kısım daha fazla, spongiyoz kısım ise daha ince olduğundan dolayı flep kaldırıldığı zaman bu bölgede beslenmenin bozulduğu ve bunun da belirgin boyutta rezorbsiyona neden olacağı bildirilmiştir (Sanz ve ark., 2009).

Sağlıklı periodonsiyuma sahip bir hastada ön bölgede diş çekimi sonrasında eğer herhangi bir müdahale yapılmazsa, yumuşak ve sert dokuda kayıp yaşaması kaçınılmaz olmakta ve daha sonra implant yerleştirilmesi istendiğinde uygun olmayan bir durumla karşılaşmaktadır. Bu bölgeleri sonradan cerrahi olarak düzeltmek için birçok teknik ortaya konulmuştur. Fakat bunlar hem zorlayıcıdır hem de öngörülebilir olmamaktadır (Palacci, 1995). Wahrle ve arkadaşlarının 1998'de ön bölgede diş çekimi sonrası hemen implant yerleştirilmesi prosedürlerini uyguladığı çalışmalarının başarı göstermesinden bu yana yapılan çalışmalarla bu tür tedavilerin uygulanabilirliğini doğrulamıştır (Kan ve ark, 2003a).

Diş çekiminden kaynaklanan soket değişikliklerini şekillendirmek için çeşitli yaklaşımlar tanımlanmıştır. Bunlar:

- İmplantın diş çekimden hemen sonra yerleştirilmesi
- İmplantın palatal/lingual duvara yerleştirilmesi
- Vaskülerizasyonu korumak için işlemlerin flep kaldırılmadan yapılması
- Soket boyutlarının korunması için yumuşak doku ogmentasyonları ve sert doku ogmentasyonları yapılması (Hurzeler ve ark., 2010) olarak sıralanmıştır.

Yapılan son çalışmalar diş çekiminden sonra kret boyutlarını korumak için hemen implant yerleştirmenin veya bu bölgeye kemik greftleri ve yumuşak doku greftleri kullanmanın rezorpsiyonu önleyemediğini ancak minimize edebildiğini göstermiştir (Passoni ve ark., 2016).

## **ÖN BÖLGEDE TEK DİŞ EKSİKLİKLERİNDE HEMEN İMPLANT UYGULANMASI**

Anterior tek implantlar etrafında ideal diş eti estetiği elde etmek ve sürdürmek zorlu bir süreçtir (Kan ve Rungcharassaeng, 2001). Çekim sonrası hemen implant yerleştirilmesi ve yüklenmesinin en çok arzu edilen özelliklerinden biri, mevcut kemiğin korunması ve uygun estetiğin sağlanmasıdır (Kan ve ark, 2003a). Osseointegrasyon konusunda yüksek başarı oranı görülmesine rağmen, diş etinde %16'ya kadar varan oranlarda çekilme olabileceği bildirilmiştir (Bengazi ve ark., 1996).

Hemen implant yerleřtirme ve ykleme prosedrlerinde estetik bařarı elde etmek iin hastaya ve hekime baėlı faktrler bulunmaktadır. Hastaya baėlı faktrler; sert ve yumuřak dokular, diř eti biyotipi ve alveolar kemikteki sagittal kk pozisyonları arasındaki iliřkiyi iermekte iken hekime baėlı faktrler ise implant pozisyonunun doėru ayarlanmasının yanı sıra abutment konturunu ve geici restorasyonu doėru ayarlamayı iermektedir (Kan ve ark, 2003b).

ekimden sonra hemen implant yerleřtirilmesinde, ekim soketi referans alınarak implant yerleřtirildiėi iin ideal bir aksiyel pozisyon elde edilmekte ve implantın istenen aıda yerleřtirilmesi saėlanmaktadır. Aynı zamanda alveolar kemiėin yksekliėi ve geniřliėi korunduėu iin ideal implant boyutuna olanak saėlamaktadır (Cardaropoli ve ark., 2003). Son yıllardaki yapılan alıřmalar; ekim sonrası hemen implant yerleřtirilmesi ile estetik aıdan optimum sonuların elde edilmesi iin kemik ve yumuřak doku iřlemlerin beraber dřnldėu prosedrlerin etkili olabileceėini gstermiřtir (Tarnow ve ark., 2014). Bu da ancak; dikkatli bir tanı ařaması, diř eti biyotipinin iyi tanımlanması, implantla bukkal kemik arasında kalan bořluėun iyi analiz edilmesi ve eėer ince bir diř eti biyotipi sz konusu ise yumuřak doku ogmentasyonu dřnlmesi ile mmkn olmaktadır (Lee ve ark., 2016).

Cooper ve arkadaşlarının yaptıėı bir alıřmada; iyileřiř kretlere yerleřtirilen implantlar ile ekim sonrası hemen yerleřtirilen implantların, hayatta kalma oranları, marjinal kemik seviyeleri ve yumuřak doku kalınlıkları aısından karřılařtırmıřtır. 5 yıllık takip

sonunda hayatta kalma oranları ve marjinal kemik seviyeleri arasında bir fark bulunamamış ancak flep kaldırılmadan yerleştirilen implantlarda, implant çevresi yumuşak doku kalınlığının daha fazla olduğu görülmüştür (Cooper ve ark., 2014).

2011 yılında yapılan Osteoloji konsensüs raporunda, estetik alanda hemen yerleştirilen implantların başarı oranının yüksek olduğu fakat dikkat edilmesi gereken potansiyel risk faktörlerinin olduğu bildirilmiştir. Bu risk faktörleri; sigara kullanımı, bukkal kemik kalınlığının 1 mm'nin altında olması, ince diş eti biyotipine sahip olunması ve çekim soketinde bukkal kemikte defektin bulunmasıdır. Hemen yerleştirilen implantlarda eğer doğru vaka seçimi gerçekleştirilemezse hem implant çevresi bölgede diş eti çekilmesi hem de merjinal kemik kayıpları yaşanacağı rapor edilmiştir. Konsensus verilerine göre vakalarda; sağlam soket duvarları, vestibuler kemiğin 1mm'den kalın olması, kalın diş eti biyotipi, bölgede akut enfeksiyonun olmaması ve primer stabilitenin sağlanabiliyor olması gibi durumların mevcut olması gerekmektedir (Morton ve ark., 2014).

## **SERT VE YUMUŞAK DOKULARIN DEĞERLENDİRİLMESİ**

Hastanın durumunun doğru teşhisi, klinisyenlerin optimum ve öngörülebilir bir tedavi planı oluşturabilmeleri için hayati önem taşımaktadır. Olumsuz koşulları tanımlayıp, bu koşulları önlemek için ilave prosedürlerin tedaviye dahil edilmesi gerekmektedir. Hemen implant yerleştirilmesi için gerekli birtakım parametreler vardır. Bunlardan ilki çekilecek dişin pozisyonunun simetriğindeki diş ile aynı



seviyede ya da bu diřten daha koronalde olması gerekliliđidir. Eđer ekilecek diř simetriđinden daha apikalde bulunuyor ise tedavi sonrası ideal pozisyondan daha apikalde olacađı iin, tedaviden nce ortodontik tedavi ile simetrik olduđu diřle aynı pozisyona getirilmesi gerekmektedir (Kan ve Rungcharassaeng, 2001).

Bir diđer parametre; ekilecek diřin komřuluđundaki diřlerin kemik seviyesine olan mesafesidir. Bu mesafe diřlerin mine sement sınırından llmeye bařlanmakta ve kemiđin en koronalindeki noktada bitmektedir. Bu noktalar arası mesafenin ideali 3-4.5 mm'dir. Eđer mesafe bu deđerlerin zerinde ise ideal estetik ve fonksiyon sađlanamayacađı iin tedavi ncesi iyi deđerlendirilip, gerekirse sert doku ogmentasyonları yapılması gerekmektedir (Kois ve Kan, 2001).

Diř eti biyotipi; iřlem ncesi transgingival sondlama ile belirlenmelidir. Periodontal sond sulkustan diř eti altına yerleřtirilip metal rengin yansıyıp yansımadıđına gre doku kalınlıđı teřhis edilebilmektedir. Eđer ince biyotip sz konusu ise cerrahi iřlemlerden daha fazla olumsuz etkileneceđi gz nnde bulundurulup, gerekirse iki katlı subepitelial bađ doku grefti kullanılarak diř etinin biyotipi kalınlařtırılması gerekmektedir (Kan ve ark, 2003b).

Alveolar kemikteki ekilecek diřin sagittal kk pozisyonu immediat implant yerleřtirmeden nce teřhis edilmesi gereken nemli bir parametredir (Kan ve ark., 2011). Konik iřınlı bilgisayarlı tomografi ile tanımlanabilir ve 4 farklı řekilde kategorize edilmektedir:

- Sınıf 1: kök labial kortikal tabakaya karşı konumlanmıştır.
- Sınıf 2: kök, kökün üçte birinde labial veya palatinal plakalara geçmeden alveolar socketin ortasında konumlanmıştır.
- Sınıf 3: kök palatal kortikal plakaya karşı konumlanmıştır.
- Sınıf 4: kökün en az üçte ikisi hem labial hem de palatal kortikal plakalardan geçmektedir.

Bu sınıflamaya göre tedavi öncesi vaka sınıflandırılmalı ve ona göre bir yol çizilmelidir. Bu koşullarda en uygun pozisyon sınıf 1 sagittal kök pozisyonudur ve immedat implant yerleştirmede herhangi ek bir prosedüre gerek duymamaktadır. Sınıf 2 ve 3 vakaları daha teknik ve ek duyarlılık gerektirmektedir. Bu vakalarda çekimin daha dikkatli yapılması ve sonrasında socketin defekt açısından iyi değerlendirilmesi gerekmektedir. İmplant yerleştirilmesi için sert ve yumuşak doku ogmentasyonları gerektiren sınıf 4 vakalar ise immedat implant yerleştirilmesi için kontrendikedir. Sınıf 4 vakalarda implant yerleştirilmeden önce ogmentasyon ihtiyacı değerlendirilmeli, ideal kret elde edildikten sonra tedavi düşünülmelidir (Kan ve ark., 2011).

İmmedat implant yerleştirilmeden bu sayılan parametreler yerine getirilmelidir. Herhangi biri eksik olursa başarı şansı düşecek ve gerek estetik gerek fonksiyon olarak başarısız bir tedavi ortaya çıkacaktır.

## ÇEKİM SOKETİNİN SINIFLANDIRILMASI

Yıllar süren soket araştırması ve analizinin ardından, yazarlar çekimden sonra soketin kalitesini belirleyen anahtar faktörün; bölgedeki yumuşak dokunun ve bukkaldeki kemik yapısının durumu olduğunu bildirmişlerdir. Bu nedenle, yeni bir basitleştirilmiş sınıflandırma önerilmiştir. Bu sınıflandırma, klinisyenler, araştırmacılar ve yazarlar arasında daha kolay dokümantasyona ve daha iyi iletişime olanak sağlamaktadır. Üç farklı soket tipi tanımlanmıştır (Elian ve ark., 2007):

- Tip I Soket: Bukkaldeki yumuşak doku ve bukkal kemik, dişin mine-sement birleşimine göre normal seviyededir ve dişin çekilmesi sonrası bu dokular sağlam kalmaktadır. Dişeti kenarı ve soket kenarı arası mesafe 5 mm'den daha azdır.
- Tip II Soket: Bukkaldeki yumuşak doku dişin mine-sement birleşimine göre olması gereken yerde ve çekimden sonra da ideal konumdadır ancak dişin çekilmesinden sonra bukkaldeki kemik seviyesi olması gereken yerden daha apikaldir. Dişeti kenarı ve soket kenarı arası mesafe 5 mm'den daha fazladır.
- Tip III Soket: bukkaldeki yumuşak doku ve bukkal kemik plakası diş çekimi sonrasında belirgin şekilde azalır.

Tip I soketler tedavisi en kolay ve en öngörülebilir olan soketlerdir. İmplantlarla mükemmel estetik gösteren vakaların çoğu Tip I soketlerdir. Yumuşak doku profili, ince biyotipin aksine kalın ve düz ise çok daha estetik ve öngörülebilir sonuçlar ortaya çıkmaktadır. Bununla birlikte, tip III soketlerin tedavisi çok zordur ve kayıp dokuyu

yeniden oluşturmak için aşamalı bir yaklaşımla bağ dokusu greftleri ve kemik greftleri kullanılarak ideal kemik ve yumuşak doku konturunun sağlanması gerekmektedir. Bu vakalar, çekimden önce de var olan yumuşak dokunun eksikliği ve bukkal kemik kaybı ile ilişkilidir. Bu sınıflandırmadaki soketler, çok yüksek klinik deneyim, beceri ve başarı için zaman gerektirmektedir (Elian ve ark., 2007). Tip II soketler genellikle teşhis edilmesi en zor olanlardır. Bu soketler çok aldatıcı olabilir, deneyimsiz bir klinisyen çekim sonrasındaki detaylı muayenede soketi Tip I soket gibi tanımlayabilmektedir. Estetik problemlerin büyük bölümü, tip I soket gibi kategorize edilen tip II soketin tedavisi sonrası oluşan yumuşak doku çekilmesinden kaynaklanmaktadır. Bu özellikle hemen implant yerleşimi yapıldığında geçerli olmaktadır. Tip 1 sokette çekim sonrası hemen implant yapımı önerilirken, tip 2 ve tip 3 sokette sert ve yumuşak dokuların tamirinden sonra geç implant yapımı önerilmektedir (Elian ve ark., 2007).

Tip 1 soketin tedavisinde; flepsiz cerrahinin ardından dişetinden 3 mm ve kemikten 1 mm daha aşağıda olacak şekilde implant yerleştirilmesi ve kemik ile implant arasında var olan boşluğa dişeti kenarına kadar kemik grefti yerleştirilmesi önerilmektedir. Daha sonra üzerine yapılan geçici restorasyonla greftin stabilizasyonu sağlanmaktadır.

Tip 2 soketin tedavisinde; yumuşak doku profilinin korunması ve periosttan gelen kan desteğinin korunması amacıyla flep kaldırılmadan diş çekimi yapılmaktadır. Ardından V şeklinde biçimlendirilmiş membran ince kısmı soketin içine gelecek şekilde yerleştirilmekte ve

soketin içi bukkal dişetinde kontur sağlaması amacıyla ince partiküllü kemik greft materyali ile doldurulmakta ve membran palatinalden dişetine suture edilmektedir. Kemik grefti olarak uzun sürede rezorbe olmasından dolayı allogreft tercih edilmesi gerektiği bildirilmiştir. Membran yerleştirilmesi ile ilk pıhtının korunması, yumuşak doku migrasyonunun önlenmesi, yeni kemik oluşumu için ortam yaratılması ve kemik greftinin korunması sağlandığı bildirilmiştir (Elian ve ark., 2007).

## **FLEPSİZ CERRAHİ**

Flepsiz cerrahide, flep kaldırılmadan immedat implant uygulanmakta, bu da karmaşık prosedürleri basitleştirmekte, ameliyat süresini, hasta rahatsızlığını azaltmakta ve o bölgenin beslenmesinin bozulmasını önlemektedir (Lin ve ark., 2014). Öte yandan yapılan klinik çalışmalarda flepsiz cerrahide o bölgede kemikle ilgili %4,73 oranında fenestrasyon ve dehissens görüldüğü bildirilmiştir (Campelo ve ark., 2002). Flep kaldırıldığında horizontal kemik hacmi 4-5 mm azalırken, flep kaldırılmadığında 1 mm kayıp görüldüğü bildirilmiştir (Elian ve ark., 2007)

Biyolojik açıdan bakıldığında; flepsiz bir prosedürün ana mantığı periostium ve suprapariostal pleksusun korunmasıdır ve sonuç olarak alveolar kemiğe kan akışının korunmasıdır (Staffileno ve ark., 1974). Staffilano ve arkadaşlarının yaptığı çalışmaya göre flepsiz cerrahinin bu bölgedeki kan akışını bozmadığı için marjinal kemik kaybını önlediği bildirilmiştir (Staffileno ve ark., 1974). Öte yandan Becker ve

arkadaşlarının yakın zamanda yaptığı bir çalışmaya göre flepsiz ve flepli cerrahi prosedürler, marjinal kemik kaybı ve implant sağ kalımı oranı açısından karşılaştırılmış ve istatistiksel olarak anlamlı bir farklılık bulunmamıştır. (Becker ve ark., 2006). Bu çalışmada flep tasarımının; bölgenin ogmentasyon ihtiyacına, bölgeye erişim gerekliliğine ve cerrahın deneyim seviyesine göre seçilmesi gerektiği sonucuna varılmıştır (Lin ve ark., 2014). Yapılan bir olgu serisi çalışmasında maksillada flepli ve flepsiz implant cerrahisi sonrasındaki yumuşak doku değişim farkları değerlendirilmiştir (Raes ve ark., 2011). Bu çalışmanın sonuçlarına göre flep kaldırılmadan yapılan implant cerrahisindeki yumuşak dokuda sadece %7 oranında çekilme görülürken flep kaldırılarak implant yerleştirilen grupta bu oranın %47 ye kadar yükseldiği gösterilmiştir (Raes ve ark., 2011).

Flepsiz cerrahi eğer uygun vaka seçimi yapılırsa, yumuşak doku bütünlüğünü bozmadığı için implant çevresi mukoza ve papil yapısını korumakta ve iyi bir estetik elde edilmesini sağlamaktadır (Hammerle ve ark., 2011). Furhauser ve arkadaşlarının ön bölgede yaptığı bir çalışmada flep kaldırmadan gecikmeli olarak implant yerleştirilmiştir. Vakaların 2,5 yıllık takipleri sırasında alınan tomografilerde herhangi bir marjinal kemik kaybı ve klinik muayenede yumuşak doku çekilmesi gözlenmemiştir. Bu çalışmanın sonuçları da bu tedavinin estetik ve fonksiyon açısından öngörülebilir bir tedavi yöntemi olduğunu göstermektedir (Furhauser ve ark., 2014).

## İMLANT VE BUKKAL KEMİK ARASINDAKİ BOŞLUĞUN DEĞERLENDİRİLMESİ

Literatürde hemen implant yerleştirilen vakalarda implant ve alveolar kemik arasındaki ilişkiyi araştıran birçok çalışma bulunmaktadır. Bu konuda çok sayıda hayvan çalışması olmasına rağmen az sayıda insan çalışması vardır. Boticelli ve arkadaşlarının köpeklerde yaptığı bir çalışmada; implant ile alveolar kemik arasında 1.25 mm mesafe bulunan ve hemen yerleştirilen implant ile geç yerleştirilen implantlar osseointegrasyon açısından karşılaştırmışlardır. 4 ay sonra bu bölgeleri histolojik açıdan incelediklerinde iki bölgenin de benzer şekilde kemikleştiği ve osseointegrasyon açısından hiçbir fark olmadığını bildirmişlerdir (Boticelli ve ark., 2003). Paoloantonio ve arkadaşlarının insanlar üzerinde yaptığı bir çalışmada yine taze çekim soketine yerleştirilen implant ile iyileşmiş kemiğe yerleştirilen implant etrafındaki kemiği ve osseointegrasyonu karşılaştırmışlardır. Hemen yerleştirilen implant ile kemik duvarı arasındaki boşluğa herhangi bir greft ya da membran kullanılmamıştır. 6 ay sonra bu bölgelerin histolojik incelemesinde iki bölgede de herhangi fibrotik dokuya ya da marjinal kemik kaybına rastlanılmamıştır. Her iki bölgede de implant etrafında kemik dolumu görülmüş, aynı oranda olgun kemiğe rastlanılmıştır (Paoloantonio ve ark., 2001).

Taze çekim soketlerine yerleştirilen implant ile bukkal duvar arasındaki boşluğun nasıl değerlendirileceği konusu günümüzde halen tartışılan bir konudur. Bu boşluğa otojen greft, xsenogreft ve allogreft türevleri kullanılarak ya da herhangi bir materyal kullanmadan yapılan çok

sayıda vaka vardır. Bu konuda Tarnow ve arkadaşlarının yaptığı bir çalışmada taze çekim soketine implant yerleştirilmiş ve implant ve bukkal kemik arasında 4.2 mm'lik boşluk bırakılmıştır. Kalan boşluk herhangi bir greft ya da membran kullanılmadan ya da primer kapatılmadan boş bırakılmış ve üzerine iyileşme başlığı yerleştirilmiştir. 5 ay sonra yapılan histolojik çalışmada bu bölgenin tamamen olgun kemikle dolduğu ve tıpkı taze çekim soketi şeklinde iyileştiği görülmüştür (Cornelini ve ark., 2000).

İmplant ve bukkal kemik arasındaki boşluğa kemik greftleri kullanılarak yapılan çok sayıda çalışma bulunmaktadır. Arajio ve arkadaşları yaptığı bir çalışmada implant ve bukkal kemik arasındaki boşluğun boş bırakıldığı ya da küçük partiküllü allogreft kullanıldığı vakaları karşılaştırmışlardır. Çalışmanın sonucunda kemik grefti kullanılan vakalarda ortalama 0,4 mm daha az rezorpsiyon meydana geldiği gösterilmiştir.

Kullanılacak greft materyalleri arasında; demineralize kurutulmuş dondurulmuş kemik allogreftleri (DFDBA), deproteinize sığır kemiği mineralleri (DBBM), otojen kemik greftleri, biyoaktif cam gibi materyaller bulunmaktadır. Otojen kemik greftleri kullanıldığı zaman bu bölgede tamamen kemik oluştuğu görülürken diğer materyallerde kemik benzeri yapılara rastlanmaktadır (Fraom ve ark., 2002). Fraom ve arkadaşlarının yaptığı bir insan çalışmasında DFDBA veya diğer alloplastik greftlerin kullanıldığı vakalarda yapılan histolojik incelemelerde, 6-9 ay sonra bağ dokusu ve olgunlaşmış kemikle çevrili granüllerin görüldüğü bildirilmiştir (Fraom ve ark., 2002). Deproteinize



sığır kemiğinin kullanılması hayvan çalışmalarında analiz edilmiş ve yeni kemik oluşumlarında osteokondüktif özelliği olduğu ortaya çıkmıştır. Artzi ve arkadaşları tarafından yapılan çalışmada çekim soketine sığır kemik grefti uygulanmış ve daha sonra çekim soketi yumuşak doku ile kapatılmıştır. Bu çalışmanın sonuçlarına göre 9 ay sonra %82,3 oranında kemik dolumu olmuştur. Bu sonuçlara göre sığır kemiği grefti, kret korunması için kabul edilebilir biyouyumlulukta bir kemik ürünü olduğu bildirilmiştir (Artzi ve ark., 2000).

## **YUMUŞAK DOKU OGMENTASYONLARI**

Diş çekimi sonrası hemen implant yerleştirilmeden önce çevre dokuların biyotipinin belirlenmesi gerekmektedir (Bengazi ve ark., 1996). Detaylı periodontal muayene sonrası teşhis edilen ince vestibuler kemik ya da bu bölge kemiğin olmaması ek olarak ince diş eti biyotipi yumuşak doku çekilmeleri için önemli risk faktörleridir (Kan ve ark., 2011). Estetik alanda, hemen implant uygulanmasında klinisyenler için nihai hedef doğal bir restorasyon yaratmaktır. Bu nedenle seçilecek cerrahi prosedür ile maksimum estetiği elde etmek için uygun kemik ve uygun yumuşak doku profilini oluşturmak hedeflenmelidir. Uygun yumuşak doku profilinin oluşturulması amacıyla subepitelial bağ doku grefti damaktan ya da tüber bölgesinden alınarak kullanılmaktadır. Çekim anında yapılan implantlarla birlikte uygulanan bukkal yumuşak doku ogmentasyonu sonucu fasiyal diş eti dokusunu değerlendiren Kan ve arkadaşları ortalama 2 yıllık bir süre içinde çekilmenin en az düzeyde kaldığını ve dokunun stabilitesinin korunduğunu bildirmişlerdir (Kan ve ark., 2011).

Yapılan çalışmalarda hemen implant yerleştirilmesi ardından oluşan diş eti çekilmesi ince diş eti biyotipe sahip hastalarda, kalın biyotipe sahip hastalara göre daha fazla görüldüğü bildirilmiştir (Muller ve Eger, 2005; Fu ve ark., 2010). Bunu önlemek için implantın yerleştirildiği seansta bağ doku greftleri uygulanması ile; ince diş eti biyotipi kalınlaşmakta, diş eti çekilmesi en az düzeyde görülmekte ve uygun estetik profil sağlanmaktadır (Hammerle ve ark., 2004). Lee ve arkadaşlarının yakın zamanda yayınladığı bir sistematik derlemede hemen implant yerleştirildiği seansta, flep kaldırılmadan bukkal bölgeye uygulanan bağ doku greftinin; implant çevresi dokuları kalınlaştırdığı ve daha ideal bir diş eti biyotipi sağladığı gösterilmiştir (Lee ve ark., 2016).

## **SOKET KALKANI TEKNIĞİ**

Soket kalkanı tekniği çekim bölgesindeki kret boyutunu korumak için ve bu bölgedeki yumuşak doku konturunun devamlılığını sağlamak için günümüzde sıkça uygulanan soket koruma tekniklerinden biridir (Sanz ve ark., 2009). Bu teknik; çekim sırasında bukkal kökün bir kısmının bırakılması ile bukkal bölgedeki periodontal ligamentin kan desteğinin devamının sağlanması, böylelikle soket rezorbsiyonunu önlemeye yardımcı olmak amacıyla tanımlanan bir yöntemdir (Chen ve Pan, 2013). Belirgin kanin çizgisi ve yüksek gülümseme hattına sahip olan kişilerde, bukkal kemik konturu üzerinde olumlu bir etkiye sahip, minimal invaziv bir yöntemdir. Soket kalkan tekniğinde; çekilecek diş önce dekoronize edilmekte ve ardından distal, mesial, bukkal, lingual dört fragmana ayrılmaktadır. Bu fragmanlardan sadece bukkal parça 4-

5 mm kalınlığında ve kemikten 1mm koronalde olmak üzere bırakılmaktadır (Hurzeler ve ark., 2010).

Bukkal fragman bırakıldıđı için periodontal ligament vaskülerizasyona devam etmekte, bukkal duvarın beslenmesi bozulmamaktadır. Bu sayede bukkal kemikteki rezorbsiyon azalmakta ve yumuřak doku konturü devam etmektedir (Sanz ve ark., 2009). Bu tekniđin diđer avantajları; apikal lezyon varlıđında da uygulanabilmesi, komorbiditenin azalması ve ek cerrahi müdahalelerin azalmasıdır (Sanz ve ark., 2009). Mine matris proteinleri (emdogain, strumann, Basel, İsviçre) kalan bukkal kök duvarı için antimikrobiyal etkisine ek olarak epiteliyal proliferasyonu önlemek için fragmanın iç tarafına bu teknikle birlikte uygulanabileceđi bildirilmiřtir (Geng ve ark., 2015). Birkaç cerrahi adımın gerekmesi (ek zaman gerektirmesi ve hastaya ek stres uygulanması), maliyetin artması ya da doku mimarisinin korunması için yumuřak doku ogmentasyon işlemlerinin gerekmesi gibi dezavantajlar soket kalkanı tekniđinde elimine edilmeye çalıřılmıřtır (Sanz ve ark., 2009).

## KAYNAKÇA

- Araujo MG, Wennstrom JL, Lindhe J. (2006). Modeling of the buccal and lingual bone walls of fresh extraction sites following implant installation. *Clinical Oral Implants Research*, Vol. 17, No.6 (Sep 2006), pp 606–614.
- Araujo MG, Silva CO, Misawa M, Sukekava F. (2015). Alveolar socket healing: what can we learn. *Periodontology 2000*, Vol. 68, No. 1 (April 2015), pp 122–134
- Artzi Z, Tal H, Davan D. (2000). Porous bovine bone mineral in healing of human extraction sockets. Part 1: histomorphometric evaluations at 9 months. *Journal of Periodontology*, No. 71, Vol. 6 (June 2000), pp 1015–1023.
- Bengazi F, Wennstrom JL, Lekholm U. (1996). Recession of the soft tissue margin at oral implants. A 2-year longitudinal prospective study. *Clinical Oral Implants Research*, Vol. 7, No. 4 ( Dec 1996), pp 303–310.
- Becker W, Goldstein M, Becker BE, Sennerby L. (2006). Minimally invasive flapless implant surgery: a prospective multicenter study. *Clinical Implant Dentistry Related Research*, Vol. 7, No. 1 (August 2006), pp 21–22
- Botticelli D, Berglundh T, Buser D, Lindhe J. (2003). The jumping distance revisited. An experimental study in the dog. *Clinical Oral Implants Research*, Vol. 14, No. 1 (Jan 2003), pp 35–42.

- Campelo LD, Camara JR. (2010) .Flapless implant surgery: a 10- year clinical retrospective analysis. *International Journal Oral Maxillofacial Implants*. Vol. 17, No. 2 (April 2002), pp 271–276.
- Cardaropoli G, Araujo M, Lindhe J. (2003). Dynamics of bone tissue formation in tooth extraction sites. An experimental study in dogs. *Journal of Clinical Periodontology*, Vol. 30, No. 9 (Sep 2003), pp 809–818.
- Chen CL, Pan YH. (2013). Socket Shield technique for ridgepreservation: a case report. *Journal of Prosthodontic Implantol*, Vol. 2, No. 2 (2013), pp 16–21.
- Cooper L, Reside G, Raes F, Garriga JS, Tarrida L, Wiltfang J, Kern M. (2014) Immediate provisionalization of dental implants placed in healed alveolar ridges and extraction sockets: a 5- year prospective evaluation. *International Journal Oral Maxillofacial Implants*, Vol. 29, No. 3 (Nov 2014), pp 709–717.
- Cornelini R, Scarano A, Covani U, Petrone G, Piattelli A. (2000) Immediate one-stage postextraction implant: a human clinical and histological case report. *International Journal Oral Maxillofacial Implants*, Vol. 15, No. 3 (June 2000), pp 432–437.
- Cutright DE. (1969). The proliferation of blood vessels in gingival wounds. *J Periodontol*, Vol. 40, No. 3 (March 1969), pp 137–141.
- Elian N, Cho SC, Froum S, Smith RB, Tarnow DP. (2007). A simplified socket classification and repair technique. *Practical Procedures Aesthetic Dentistry*, Vol. 19, No. 2 (March 2007), pp 99-104
- Froum S, Cho SC, Rosemberg F, Rohrer M, Tarnow D. (2002). Histological comparison of healing extraction sockets implanted

- with bioactive glass or demineralized freeze dried bone allograft. *Journal of Periodontol*, Vol. 73, No. 1 (Jan 2002), pp 94–102.
- Furhauser R, Mailath-Pokorny G, Haas R, Busenlechner D, Watzek G, Pommer B. (2014). Esthetics of flapless single-tooth implants in the anterior maxilla using guided surgery: association of three-dimensional accuracy and pink esthetic score. *Clinical Implant Dentistry and Related Research*, Vol. 17, No. 2 (October 2014), pp 427–433.
- Fu JH, Yeh C-Y, Chan H-L, Tatarakis N, Leong DJM, Wang H-L. (2010). Tissue biotype and its relation to the underlying bone morphology. *Journal of Periodontology*, Vol. 81, No. 4 (April 2010), pp 569–574.
- Geng W, Liu C, Su Y, et al. (2015). Accuracy of different types of computer-aided design/computer-aided manufacturing surgical guides for dental implant placement. *International Journal Clinical and Experimental Medicine*, Vol. 8, No. 6 (Jun 2015), pp 8442–8449.
- Hammerle CH, Chen ST, Wilson TG Jr. (2004). Consensus statements and recommended clinical procedures regarding the placement of implants in extraction sockets. *International Journal Oral Maxillofacial Implants*, Vol. 19, No. 7 (2004), pp 26–28.
- Hammerle CHF, Araujo MG, Simion M, Osteology Consensus Group 2011. (2011). Evidence-based knowledge on the biology and treatment of extraction sockets. *Clinical Oral Implants Research*, Vol. 23, No. 5 (Dec 2011), pp 80–82.

- Hurzeler MB, Zuhr O, Schupbach P, et al. (2010). The socketshield technique: a proof-of-principle report. *Journal of Clinical Periodontology*, Vol. 37, No. 9 (August 2010), pp 855–62.
- Kan JYK, Rungcharassaeng K. (2001). Site development for anterior implant esthetics: the dentulous site. *Compendium Continuing Education in Dentistry*, Vol. 22, No. 3 (Mar 2001), pp: 221–232.
- Kan JYK, Rungcharassaeng K, Lozada JL. Immediate placement and provisionalization of maxillary anterior single implants: 1-year prospective study. *International Journal of Oral Maxillofacial Implants*, Vol. 18, No. 1 (Feb 2003a), pp 31–39.
- Kan JYK, Rungcharassaeng K, Umezu K, Kois J. (2003b). Dimensions of peri-implant mucosa: an evaluation of maxillary anterior single implants in humans. *Journal of Periodontology*, Vol. 74, No. 4 (April 2003), pp 557–562.
- Kan JYK, Roe P, Rungcharassaeng K, Patel R, Waki T, Lozada JL, Zimmerman G. (2011). Classification of sagittal root position in relation to the anterior maxillary osseous housing for immediate implant placement: a cone beam computed tomography study. *International Journal of Oral Maxillofacial Implants*, Vol. 26, No. 4 (2011) pp 873–876.
- Kois JC, Kan JYK. (2001). Predictable peri-implant gingival esthetics: surgical and prosthodontic rationales. *Practical Procedures Aesthetic Dentistry*, Vol. 13, No. 9 (Dec 2001), pp 711–715.
- Lee C-T, Tao C-Y, Stoupel J. (2016). The effect of subepithelial connective tissue graft placement on esthetic outcomes after

- immediate implant placement: systematic review. *Journal of Periodontology*, Vol. 87, No. 2 (Feb 2016), pp 156–167.
- Lin GH, Chan HL, Bashutski JD, Oh TJ, Wang HL. (2010). The effect of flapless surgery on implant survival and marginal bone level: a systematic review and meta-analysis. *Journal of Periodontology*, Vol. 85, No.5 (May 2014), pp 91–103.
- Morton D, Chen S, Martin W, Levine R, Buser D. (2014). Consensus statements and recommended clinical procedures regarding optimizing esthetic outcomes in implant dentistry. *International Journal of Oral Maxillofacial Implants*, Vol. 29, No. 0 (2014), pp 216–220.
- Muller HP, Eger T. (2005). Gingival phenotypes in young male adults. *Journal of Clinical Periodontology*, Vol. 24, No.1 (Dec 2005), pp 65–71.
- Palacci P. (1995). Peri-implant soft tissue management, Papilla regeneration technique. In: Palacci P, Ericsson I, Engstrand P, Rangert B, editors. *Optimal implant positioning and soft tissue management for the branemark system*. Chicago, IL: Quintessence, 59–70.
- Paoloantonio M, Dolci M, Scarano A, d'Archivio D, di Placido G, Tumini V, Piattelli A. (2001). Immediate implantation in fresh extraction sockets. A controlled clinical and histological study in man. *Journal of Periodontology*, Vol. 72, No. 11 (Nov 2001), pp 1560–1571.
- Passoni BB, Marques de Castro DS, de Araujo MA, et al. (2016) Influence of immediate/delayed implant placement and implant



- platform on the peri-implant bone formation. *Clinical Oral Implants Research*, Vol. 27, No. 11 (Feb 2016), pp 1–8.
- Raes F, Cosyn J, Crommelinck E, Coessens P, De Bruyn H. (2011). Immediate and conventional single implant treatment in the anterior maxilla: 1-year results of a case series on hard soft tissue response and aesthetics. *Journal of Clinical Periodontology*, Vol. 38, No. 4 (Jan 2011), pp 385–394.
- Sanz M, Cecchinato D, Ferrus J, Pjetursson EB, Lang NP, Lindhe J. (2009). A prospective, randomized-controlled clinical trial to evaluate bone preservation using implants with different geometry placed into extraction sockets in the maxilla. *Clinical Oral Implants Research*, Vol. 21, No. 1 (Dec 2009), pp 13–21.
- Staffileno H. (1974). Significant differences and advantages between the full thickness and split thickness flaps. *Journal of Periodontology*, Vol. 45, No. 6 (1974) pp 421–425.
- Tarnow DP, Chu SJ, Salama MA, Stappert CF, Salama H, Garber DA, Sarnachiaro GO, Sarnachiaro E, Gotta SL, Saito H. (2014). Flapless postextraction socket implant placement in the esthetic zone: part 1. The effect of bone grafting and/or provisional restoration on facial-palatal ridge dimensional change- a retrospective cohort study. *International Journal of Periodontics Restorative Dentistry*, Vol. 34, No. 3 (2014) pp 323–331.
- Wilderman MN. (1963). Repair after a periosteal retention procedure. *Journal of Periodontology*, No. 34, Vol. 6 (Nov 1963), 487–503.

## **BÖLÜM 6**

### **DUDAK DAMAK YARIKLARI**

Dr. Öğr. Üyesi Refika TOPAL<sup>1</sup>

---

<sup>1</sup> Sakarya Üniversitesi, Diş Hekimliği Fakültesi, Ortodonti Anabilim Dalı,  
Sakarya, Türkiye, refikatopal@hotmail.com



## **GİRİŞ**

Baş boyun bölgesinde sıklıkla görülen konjenital anomalilerden bir tanesi de dudak damak yarıklarıdır (Shapira, 1999). Dudak damak yarıkları oluşumunda çevresel, genetik gibi birçok faktörlerin rol aldığı görülmüş olup kaynaşmanın oluşmadığı bölgelere göre farklı yarık tipleri oluşmaktadır (Allam, 2014; Bishara, 1985). Dudak damak yarıkları, konjenital bir anomali olup intraüterin hayatın 4. ve 12. haftaları arasında embriyonun gelişimini etkileyen çeşitli faktörler nedeniyle oluşmaktadır. Bu konjenital anomali dudak, burun, damak gibi dokuların gelişimini olumsuz etkileyerek hem estetik hem de fonksiyonel ciddi problemlere neden olmaktadır (Erk ve Özgür, 1999).

## **1. DUDAK DAMAK YARIKLARI**

### **1.1. Dudak Damak Yarıklarının Etyolojisi**

Genetik ve çevresel faktörler ile bazı sendromların rol oynadığı dudak damak yarıklarının etyolojisinde var olduğu bilinmektedir (Allam,2014). Çevresel faktörleri arasında gebelik sırasında sigara, alkol kullanımı, ciddi anlamda yetersiz beslenme, viral enfeksiyonlar, A vitamini eksikliği ya da fazlalığı, folik asit eksikliği gibi etkenler sayılmaktadır (Mosey, 2009). Yine diazepam, fenitoin, fenobarbital, kortikosterod kullanımının dudak damak yarığına neden olduğu bilinmektedir.

Annenin diyabet hastası olmasının dudak damak yarığı oluşumu ile ilişkili olduğu belirtilmektedir (Dixon, 2011; Yağcı, 2007). Dudak damak yarıklı bireylerin kardeşlerinde dudak damak yarığı görülme

ihtimali normal popülasyonlara göre 30 kat daha fazla iken, çift yumurta ikizlerinde bu oran %3-6, tek yumurta ikizlerinde %25-45 olduğu bildirilmiştir. Tek yumurta ikizlerinde %100 uyumluluğun olmaması dudak damak yarıklarının oluşumunda çevresel faktörlerin etkinliğini ön plana çıkarmıştır (Bayrak, 2015).

Sendromik ve non-sendromik olmak üzere iki tip dudak damak yarıkları görülmektedir. Herhangi bir sendromla ilişkili olan tiplerinde spesifik kromozom anomalileri ve ek deformiteler gözlenmektedir (Göyenc, 1993; Tunçbilek, 2004; Allam, 2014). Dudak damak yarıkları ile birlikte görülen sendromlar arasında Pierre Robin Sendromu, Goldenhar Sendromu, Van der Woude Sendromu, Klippel-Feil Sendromu, Down Sendromu, Trizomi 13, Trizomi 18, Treacher-Collins Sendromu en sık rastlanan sendromlardan olmaktadır (Fraser, 1961).

Sendromik olmayan dudak damak yarıklı hastalarda, yarık anomalisinin oluşumuyla ilişkili olduğu düşünülen genler ile ilgili (TBX22, PVRL1, MSX1, FRFG1, IRF6) birçok çalışma yürütülmüş olup, söz konusu genler ile dudak damak yarığı arasında kimi araştırmacılar pozitif korelasyon bildirirken, kimi araştırmacılar da herhangi bir ilişki saptayamamıştır (Stoll, 2000; Aşlar, 2013; Van Den Boogard, 2000; Zuccherro, 2004).

## 1.2. Dudak Damak Yarıklarının Görülme Sıklığı

Kraniyofasiyal anomaliler arasında en fazla görülen konjenital defektlerden biri dudak damak yarıklarıdır. Irklar arasında değişkenlik göstermesi ile birlikte dünya üzerinde ortalama her 750-1000 doğumda bir dudak damak yarığının vakasına rastlanmaktadır (Elmendorf, 1993; Jayasekera, 1998). Siyah ırkta en düşük (binde 0,18-1,67) olup, beyaz ırkta orta (binde 0,91-2,69) düzeydedir. Kızılderililer ve Asya toplulukları ise dudak damak yarıkları en fazla (binde 0,79-3,74) görüldüğü ırklardır (Vanderas, 1987). Bu farklılıkların oluşmasında coğrafya, etnik köken ve genetik çeşitlilikler oranlardaki farklılıkların sebep olabileceği düşünülmektedir (Vanderas, 1987; Aylsworth, 1985).

Türkiye genelinde dudak damak yarıklı vaka görülme sıklığı ortalama binde 0,95 bulunmuşken, izole damak yarığı görülme oranı binde 0,77 olarak bulunmuştur (Tunçbilek, 1996). Tunçbilek ve ark. (Tunçbilek, 2004), 1229 dudak damak yarıklı bireyi kapsayan çalışmalarında bireylerin yarığın tiplerine göre dağılımını; %19,4 izole dudak, %35,6 izole damak ve %45 hem dudak hem de damak yarığı şeklinde olduğunu bildirmektedir.

Dudak damak yarıklı bireylerde yarığın hattı genellikle lateral ve kanin dişlerin arasından geçmektedir. Tek taraflı dudak damak yarığın olgularında sol taraf sağa oranla 2 kat fazla etkilenmektedir. Çift taraflı yarığın varlığında da sol tarafta yarığın görülme sıklığı daha yüksektir. Cinsiyet açısından değerlendirme yapıldığında, dudak yarığı ve dudak

damak yarığının erkeklerde, izole damak yarığının ise kızlarda daha fazla görüldüğü bildirilmiştir (Ülgen, 2000; Mossey, 2009; Erk ve Özgür, 1999).

### **1.3. Embriyolojik Gelişim**

4. haftada yüzün şeklini veren primordial yapılar, stomodeum denilen primitif oral boşluklar etrafında oluşmaya başlamaktadır (Mossey, 2009). Frontonazal büyük çıkıntı stomodeum üzerinde bulunur ve 1 medial, 2 lateral çıkıntı olmak üzere üç bölgeye ayrılmaktadır. Frontonazal çıkıntının altında mandibular çıkıntı bulunmaktadır ve mandibular çıkıntının posterolateralinde sağ ve sol maksiller çıkıntılar bulunmaktadır (Kumar, 2008). Bu çıkıntıların iç kısımları mezoderm ve dış kısımları ektoderm tabakasından oluşmaktadır. Çıkıntıların karşılıklı gelen kısımlarında ektoderm tabakalarında meydana gelen delinmeler ile mezoderm tabakaları ile birbirlerine kaynaşarak mezodermizasyon meydana gelmektedir (Erk ve Özgür, 1999). Mezodermizasyonun tam olarak gerçekleşmemesi durumunda kaynaşma tam olarak sağlanamaz, bunun sonucunda da dudak, damak ve hatta yüz yarıkları oluşabilmektedir (Erk ve Özgür, 1999; Ülgen, 2000). Hamileliğin 5. haftasında; 2 parça olan mandibula birleşmektedir. Mandibular ve maksiller çıkıntılar birleşip ağız köşesini oluşmaktadır. Eğer bu birleşme gerçekleşmezse transvers yüz yarığı meydana gelmektedir. 6. haftada; sağ-sol maksiller ve lateral nazal çıkıntıları ile medial nazal çıkıntının birleşmesi sonucunda primer damak meydana gelmektedir. Bu birleşmede aksaklık olursa unilateral veya bilateral yarıklar meydana gelmektedir. Ayrıca 6. haftada; maksiller, lateral

nazal çıkıntılar arasında nasooptik yarık bulunmaktadır. Nasooptik yarık daha sonra lakrimal kanala dönüşmektedir, dönüşmez ise oblik yüz yarığı meydana gelmektedir. Hamileliğin 8. haftasında; maksiller çıkıntılarının iç yan kısımlarında oluşan palatinal çıkıntılar (median palatal çıkıntılar) 6. haftada horizontal konuma dönmektedir ve burun septumu ile orta çizgide birleşerek ikincil damağı meydana getirmektedir. Bu birleşim olmazsa sekonder damak yarığı meydana gelmektedir. Daha sonra primer ve sekonder damak birleşip yumuşak damak oluşumunu tamamlar (Millard,1976).

Embriyolojik olarak incelendiğinde dudak yarıkları, hamileliğin 30-37 günleri arasında, maksiller ve lateral nazal çıkıntılarının medial nazal çıkıntı ile olması gereken füzyonunun duraklaması ile oluşmaktadır. Damak yarıkları ise, hamileliğin 50-60. günleri arasında palatal rafların orta hatta ve yatay düzlemde olması gereken füzyonun duraklaması gelişmektedir (Sadler, 1990).

#### **1.4. Dudak Damak Yarıkları Sınıflandırması**

Dudak damak yarıkları çok çeşitli tipleri olan, farklı biçimlerde ve şiddetlerde deformiteler gösteren karmaşık bir anomali grubunu oluşturmaktadır. Bu bireylerin takip ve tedavisi multidisipliner bir ekip tarafından yapılmaktadır. Bu ekipte genetik uzmanı, yenidoğan uzmanı, pediatrist, kulak burun boğaz uzmanı, plastik cerrah, psikiyatrist, anestezi uzmanı, ortodontist, konuşma terapisti ve diş hekimi gibi çeşitli branşlardan kişiler yer almaktadır. Deformitenin özelliklerini tam anlamıyla yansıtan bir sınıflandırmanın oluşturulması, disiplinler arası



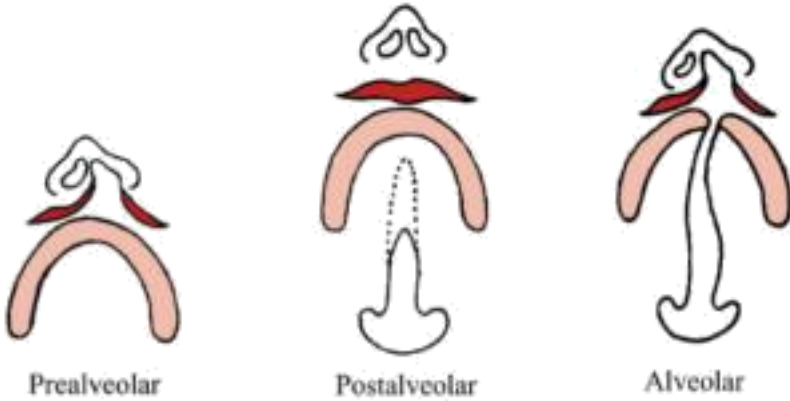
iletişimin sağlanması mevcut anomalinin net olarak anlaşılabilmesi için kritik öneme sahiptir (Göyenci, 1993; Bardach, 1992).

1922 senesinde Davis ve Ritchie (Davis ve Ritchie, 1992), alveoler proçesi merkeze alarak üç başlık altında basit bir yarıklık sınıflaması yapmışlardır.

**Prealveolar yarıklık:** Alveolar marjini bütün haldedir. Unilateral veya bilateral dudak yarığını ifade etmektedir.

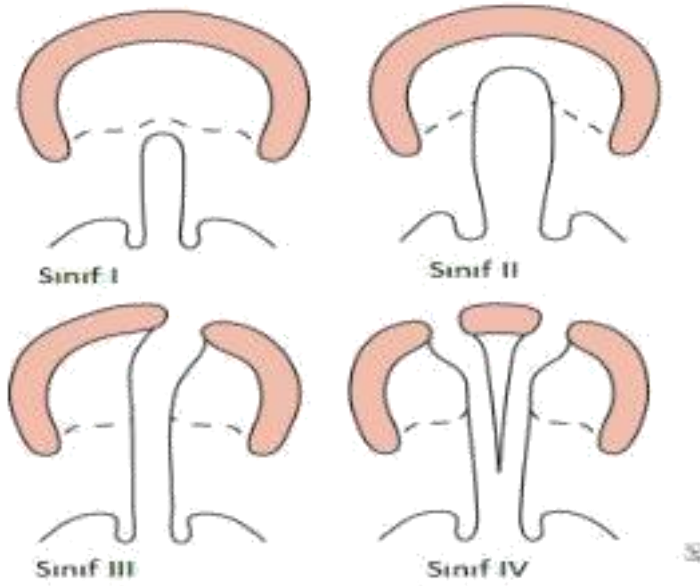
**Postalveolar yarıklık:** Dental ark bütün haldedir. Ancak sert veya yumuşak ya da sert ve yumuşak damak ve uvula yarığını içermektedir.

**Alveolar yarıklık:** Dudağı, alveoler proçesi, hem yumuşak hem sert damağı ve uvulayı içermektedir (Şekil 1.) (Milliard, 1976).



Şekil 1: Davies ve Ritchie'nin Sınıflandırması (Milliard, 1976)

1931 senesinde (Milliard 1976), anatomik yapıları baz alarak 4 grup altında yarık sınıflaması yapmıştır. Sınıf I yarık, yalnızca yumuşak damağı ve uvulayı kapsamaktadır. Sınıf II yarık, yumuşak damak, uvula ve sert damağı içine alarak maksillayı orta hat üzerinden ikiye bölerek foramen insizivuma uzanmaktadır (foramen insizivumun ön kısmına geçmez). Sınıf III yarık, tam ve unilateral olup; yumuşak damak, uvula, sert damak, alveol proçes ve dudağı ilgilendirmektedir. Sınıf IV yarık, tam ve bilateral olup; yumuşak damak, uvula, sert damak, alveol proçes ve dudağı ilgilendirmektedir (Şekil 2 )



Şekil 2: Veau'nun yarık sınıflaması (Milliard. 1976)

1958 senesinde Kernehan ve Stark, embriyonel oluřum teorisi üzerine kurulu bir sınıflama tanımlamıřlardır. Bu sınıflama gnmzde de yaygın řekilde kullanılmakta ve geerliliđini srdrmektedir. Bu sistemde, foramen insizivumdan yarık blgelerinin ayırımının yapılmasıda sınır olarak faydalanılmaktadır. Foramen insizivumun n tarafında kalan anatomik yapılar (premaksilla, dudak, alveoler proes) primer damak olarak adlandırılmaktadır. Foramen insizivumun arka tarafında kalan anatomik yapılar (sert damak, yumuřak damak) sekonder damak olarak adlandırılmaktadır. Kernehan ve Stark (Kernahan, 1958), dudak damak yarıklarını  ana bařlık altında sınıflamıřtır:

#### **1.4.1.Sadece Primer Damak (Dudak ve Premaksilla)**

##### **Yarıkları**

- Unilateral (komplet, inkomplet)
- Median- komplet (premaksilla yok), inkomplet (premaksilla rudimenter)
- Bilateral (komplet, inkomplet)

#### **1.4.2. Sadece Sekonder Damak Yarıkları**

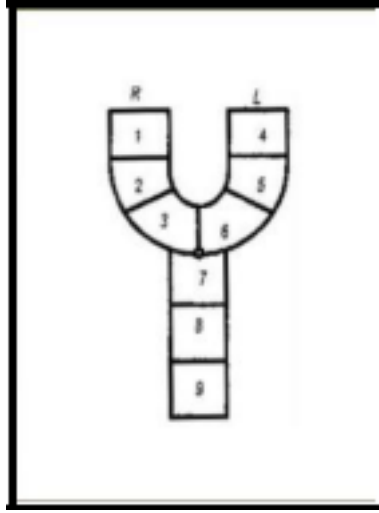
- Komplet
- İnkomplet
- Submkz

#### **1.4.3.Primer ve Sekonder Damađın Birlikte Yarıkları**

- Unilateral (komplet, inkomplet)
- Median (komplet, inkomplet)

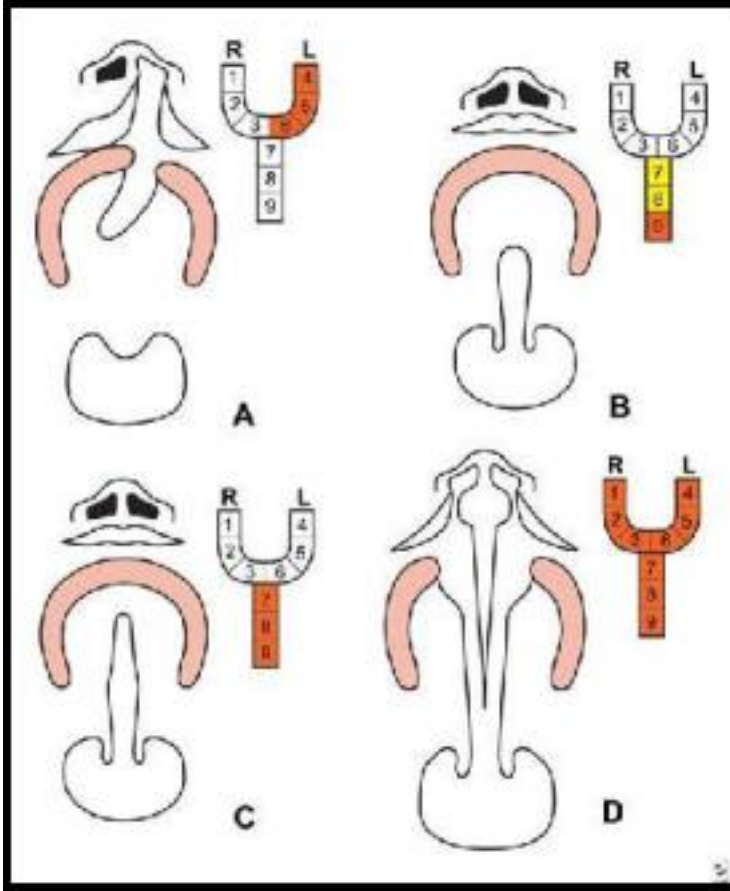
- Bilateral (Komplet, inkomplet)

1971 senesinde Kernahan (Kernahan, 1971) , bu sınıflamayı modifiye ederek Y şeklinde bir şema üzerinde yeni bir sınıflandırma sistemi oluşturmuştur. Y şemasındaki bölümlerin temsil ettiği anatomik yapılar ve bölünmüş Y şeması örnekleri Şekil 3 ve 4'te görülmektedir.



Şekil 3: Kernahan Y Şeması (Kernahan, 1971)

1. Sağ dudak
2. Sağ alveol
3. Foramen insizivumun önünde yer alan sert damak
4. Sol dudak
5. Sol alveol
6. Foramen insizivumun önünde yer alan sert damak
7. Foramen insizivumun arkasında yer alan sert damak
8. Foramen insizivumun arkasında yer alan sert damak
9. Yumuşak damak



Şekil 4: Kernehan Y Şeması (Kernahan. 1971)

- A. Komplet primer damak yarığı
- B. İnkomplet sekonder damak yarığı ve anteriorda submüköz yarık
- C. Komplet sekonder damak yarığı
- D. Bilateral komplet dudak-damak yarığı

### **1.5. Dudak Damak Yarıklarında İskeletsel ve Dental Etkiler**

Dudak damak yarıkları bulunan bireylerin kraniyofasiyal büyüme ve gelişimleri, normal bireylere göre farklılık göstermektedir. Bazı araştırmacılar büyüme farklılıklarının defektin kapatılması için yapılan cerrahi operasyonlara bağlı olduğunu düşünürken, bazı araştırmacılar ise embriyolojik veya genetik farklılıklara bağlı olduğunu bildirmektedir (Ross ve Coupe, 1965; Bishara, 1973; Bardach, 1979; Johnson, 1980; Zheng, 2016).

Literatürde tedavi görmemiş erişkin dudak damak yarıklı bireylerin maksillofasiyal gelişimlerini inceleyen çalışmalara rastlanmaktadır (Mestre, 1960; Ortiz, 1966). Bishara ve ark. (Bishara, 1976), opere edilmemiş tek taraflı dudak damak yarıklı bireyleri inceledikleri çalışmalarında, bu bireylerde kontrol grubuna göre maksillada yarıktan etkilenen segmentte hafif bir medial kollaps görüldüğünü ancak maksillanın boyutu ve ön-arka yön ilişkisi açısından anlamlı bir farklılık görülmediğini belirtmektedirler.

Sri Lanka Projesi'nde dudak damak yarıklı bireylerle ilgili yapılmış uzun dönem takibi içeren kapsamlı bir çalışmada opere edilmiş ve edilmemiş olgular hem fasial büyüme paternleri hem de iskeletsel ve dişsel özellikleri açısından incelenmişlerdir (Lambadusuriya, 1988). 13 yaşın üzerinde 28 hiç opere edilmemiş, 18 sadece dudak operasyonu geçirmiş, 14 hem damak hem dudak operasyonu geçirmiş dudak damak yarıklı erkek bireyler değerlendirilmiştir. Kontrol grubu olarak 23 sağlıklı birey değerlendirilmiştir. Çalışmanın sonucuna bakıldığında, dudak damak operasyonu geçirmeyen bireylerde normal büyüme paterni, sadece

dudak operasyonu geçirmiş bireylerde normale yakın büyüme paterni ancak hem dudak hem damak operasyonu geçirmiş bireylerde maksillada gelişim geriliği görüldüğü bildirilmiştir. Tüm bu sonuçlara rağmen damak onarımının geç dönemde yapılması konuşma problemlerini şiddetlendirmesi nedeniyle önerilmemektedir (Mars, 1990; Sell, 1990).

Dinçer ve ark. (Dinçer ve ark., 2006) , 13-16 yaşları arasında tek ve çift taraflı dudak damak yarığı görülen 141 vakayı inceledikleri çalışmalarında çift taraflı dudak damak yarıkları olan vakalarda artmış overjet ve overbite ile beraber Angle Sınıf II maloklüzyon görüldüğünü, tek taraflı dudak damak yarıkları vakalarında ise çoğunlukla tek taraflı olmak üzere posterior çapraz kapanış, tersine overjet ve Angle sınıf III maloklüzyon görüldüğünü bildirmişlerdir. Ayrıca yarıkları bölgesine denk gelen lateral ve premolar dişinde konjenital eksiklik görülme olasılığını yarıkları olmayan tarafa göre istatistiksel olarak anlamlı bulunmuştur.

Doğan ve ark.(Doğan ve ark., 2006), Türk çocukları ile yapmış olduğu çalışmada tek taraflı dudak damak yarıkları ile dudak damak yarıkları içermeyen çocukları karşılaştırmış ve sonuçta; dudak damak yarıkları çocuklarda kafa kaidesi açısının arttığını, maksillanın daha kısa ve geride konumlandığını, mandibular ve gonial açının arttığını, üst anterior yüz yüksekliğinin arttığını, maksiller kesicilerin palatinele devrildiğini, interinsizal açının arttığını, yumuşak doku profilinin

konkavlaştığını, üst dudağın ince olduğunu ve burnun aşağı ve geriye yer değiştirdiğini bildirmişlerdir.

Singh ve ark. (Singh ve ark., 2004), Dudak damak yarıklı ve dudak damak yarıksız Sınıf I ve Sınıf III maloklüzyona sahip 9-17 yaş aralığında hastalar üzerinde 10,13 ve 16 yaş aralıklarında büyüme gelişim farklılıklarını incelemiştir. Yarıklı ve yarık içermeyen Sınıf I maloklüzyona sahip hasta gruplarında benzer kraniofasiyal büyüme modeli gözlendiğini, yarık içermeyen Sınıf III maloklüzyona sahip grupta ise artmış kranial ve mandibular büyüme artışı gözlendiğini, yarık içeren Sınıf III maloklüzyona sahip grupta ise kranial ve maksiller büyüme yetersizliği gözlenmiştir.

Dudak damak yarıklı hastalarının tedavisinde hem dudak hem de damak opere edildiği için cerrahi girişimlerin etkilerini birbirinden ayırmak oldukça zordur. Dudak onarımının erken dönem sonuçlarında maksiller segmentlerin anterior rotasyonunun engellendiği fakat onarım sonrası normal ark formunun tekrar oluştuğu gözlenmektedir. Uzun dönemde skar dokusunun kesici dişler ve alveol üzerinde oluşturduğu basınç, maksillanın anteroposterior vertikal ve transversal yön gelişimini etkilemektedir (Ross, 1987). Tüm cerrahi girişimler değerlendirildiğinde maksillanın büyümesini etkileyen en önemli cerrahi prosedürün palatal onarım olduğu düşünülmektedir. Bunun nedeninin yarık onarımı esnasında geniş bir mukoperiostal flep kaldırılmasıyla birlikte iyileşme sırasında meydana gelen skar dokusunun maksillanın büyümesini ve dental arkın gelişimini inhibe edebilmesinden kaynaklandığı düşünülmektedir. Buna bağlı olarak da



kranial kaideye göre daha posteriora yer alan, dar ve kısa bir maksilla oluşmaktadır (Von Den Hoff, 2006).

Tek taraflı dudak damak yarıklı hastalarıda görülen maksillanın sagittal yöndeki gelişim yetersizliğinin, anterior çapraz kapanışa ve Angle Sınıf III maloklüzyona neden olduğu belirtilmektedir (Semb, 1991; Baek ve ark., 2002; Nollet ve ark., 2008). Kore’de yapılmış bir çalışmada, 36 tek taraflı dudak damak yarıklı hastasının 21’inin Angle Sınıf III maloklüzyona sahip olduğu, tüm yaş gruplarında Angle Sınıf III maloklüzyonun baskın olduğu ve hastaların en yaygın şikayetinin anterior çapraz kapanış olduğu bildirilmiştir (Selin; Baek ve ark., 2002). Oslo Dudak Damak Yarıklarının Büyüme Arşivi’ne kayıtlı 257 tek taraflı dudak damak yarıklı hastasının sefalometrik analizlerinin yapıldığı bir çalışmada, hastaların retrüziv ve kısa bir maksillaya sahip olduğu belirtilmiştir (Semb, 1991).

Çift taraflı dudak damak yarıklı bireylerde premaksillanın boyutu ve şekli, diş germelerinin sayısına ve dağılımına bağlıdır ve simetrik ya da asimetrik olarak oluşabilirler. Dudak, alveol, yumuşak damak ve sert damağın farklı embriyolojik yapılardan köken alması nedeniyle çift taraflı dudak damak yarıklılarda, yumuşak ve sert damağı içerebilir ya da sadece dudak ve/veya alveolde görülebilir (Berkowitz, 2013). Dudak ve alveolde bulunan çift taraflı dudak damak yarıklı vakalarda, palatal boyutların normal olduğu, premaksillanın doğumdan önce protrüze konumuna ulaştığı ve yarıklı olmayan palatal kemik ve dokuların normal büyüme gelişimine devam ettiği belirtilmiştir (Bergland ve

Borchgrevink, 1974). Berkowitz, palatal büyüme oranlarının, yarık alanın cerrahi olarak kapatılması sırasında oluşan skar miktarına göre oldukça değişken olduğunu bildirmiştir (Berkowitz, 2013).

### **1.6. Dudak Damak Yarıklarında Tedavi**

Dudak damak yarıklı hastaların tedavisi doğumdan hemen sonra başlayan ve yetişkinlik dönemine kadar devam eden, disiplinler arası bir ekibin katılımını gerektiren uzun soluklu bir süreç gerektirmektedir. Bu multidisipliner tedavi ekibi; genetik uzmanı, plastik cerrah, oromaksillofasiyal cerrah, KBB uzmanı, ortodontist, pedodontist, konuşma terapisti, odyolog, psikolog ve beslenme uzmanından oluşmaktadır (Auslander, 1993). Fiziksel defektin düzeltilmesi ile fonksiyonel ve kozmetik sonuca ulaşılarak; aynı zamanda konuşma bozukluklarının düzeltilmesi, beslenme ve işitme fonksiyonlarının sağlanması, dental ve ortodontik sorunların çözülmesi hedeflenmektedir (Goodacre, 2008).

Genel olarak dudak damak yarıklı bireylerin tedavi protokolü, preoperatif maksiller ortopedik tedavi, postoperatif ortopedik ve ortodontik tedavi ve protetik tedavi olmak üzere üç aşamadan oluşmaktadır (Çıldır ve ark., 2010).

Preoperatif maksiller ortopedik tedavide birincil amaç bebeğin beslenmesini sağlamaktır (Erk ve Özgür, 1999). Doğumu gerçekleşmesinden sonra ilk günlerde ilk plağın yapılması önem taşımaktadır. Bebeğin beslenmesini sağlarken maksiller ark formunun düzeltilmesi ve cerrahiye hazırlanması sağlanmaktadır. Maksiller ark

formunun düzenlenmesi ve yumuşak dokuların birbirine yaklaştırılması sonucunda, dudak cerrahisi sonrası doku gerilimi en aza indirgenmektedir. Doku geriliminin şiddetli olması, maksiller gelişimin olumsuz etkilenmesine sebep olmaktadır (Osuji, 1995). Plaklar, büyüme gelişimle beraber belirli aralıklarla kontrol sağlanır gerekiyorsa üzerinde değişiklikler yapılmalıdır. Plaklar sayesinde yutkunma normal hale getirilir, dilin yarık alana girmesi engellenir, alar taban konumu iyileştirilir, cerrahi işlem kolaylaştırılır, yarık genişliği azaltılır, beslenme kolaylaşır, nazal septum düzeltilir, burun solunumuna geçiş sağlanır, orta kulak enfeksiyonları engellenir ve ailelere olumlu psikolojik destek sağlanmış olur (Ball ve ark., 1995; Mishima ve ark., 1996; Bacher ve ark., 1998; Kuijpers-Jagtman ve Prah-Andersen, 2006). İnfant ortopedisi ile birlikte bebek 3 aylıkken dudak, 15 aylıkken yumuşak damak operasyonları yapılmaktadır (Aran ve Enacar, 1979).

Hotz'un (Hotz, 1979) görüşü ise dilin yarık segmenti içine girişinin engellendiği pasif uygulanan bir plak kullanımınıdır. Bu plağın kullanılması ve bebeğin büyüme gelişimi ile yarık segmentlerin daraldığını ileri sürmüştür.

Grayson ve ark. (Grayson ve ark., 1993) nazoalveolar şekillendirme yöntemini tanıtmıştır. Yapılan akrilik plağa aşamalı olarak yumuşak akrilik eklenip sert akriliğin çıkarılması ile alveolar çıkıntılar ve dudak pozisyonları düzeltimi yapılırken, plağın ekstraoral uzantılarından elastikler asılmakta ve genişlik 5 mm'nin altına düştüğünde plağa nazal stentler ilave edilerek burnun şekillendirilmesi sağlanmaktadır. 1984

yılında Matsuo ve ark. maternal östrojenin, doğumu takip eden 6 hafta boyunca bebekte varolmasına bağlı olarak kıkırdak dokunun plastik deformasyona maruz kalabileceği ve dolayısıyla şekillendirilebileceği düşüncesini savunmuşlardır (Matsuo ve ark., 1984). Böylelikle yarık segmentlerinin birbirine yaklaştırılması, kolumella boyunun uzatılması ve nazal kıkırdakların formlarının düzeltilmesi mümkündür (Altuğ ve ark., 2004; Altuğ ve ark., 2004).

Postoperatif ortodontik ve ortopedik tedavilerde maksillanın üç boyut yetersizliğine bağlı oluşan çapraz kapanış, maksiller darlık, maksiller retrognati ve dentoalveoler sorunların düzeltimi yapılmaktadır (Erk ve Özgür, 1999). Transversal yöndeki maksiller yetersizlikler yavaş ve hızlı üst çene genişletmesi ile sagittal yöndeki maksiller yetersizlikler ise yüz maskesi ile tedavi edilebilmektedir. Büyüme gelişimi tamamlanmış vakalarda ise ortognatik cerrahi yaklaşımları ile transversal ve sagittal problemler çözülebilmektedir (DeLuke ve ark., 1997). Bunların dışındaki problemler, sabit ortodontik tedavi uygulamaları ile düzeltilebilmekte ve hasta protetik tedaviye hazırlanabilmektedir.

Dudak damak yarıklı hastalar, uzun süren cerrahi ve ortodontik tedavilerin sonunda diş eksiklerinin ve malformasyonlarının giderilmesi amacıyla hareketli ve sabit protezlere, köprü ve kron uygulamalarına ve implant uygulamalarına ihtiyaç duymaktadırlar. (Reisberg, 2000). Sabit protezler hareketli protezlere göre daha estetik ve konforlu olmasına rağmen eksik diş sayısının fazla olduğu durumlarda hareketli protezler yapılmaktadır. İmplant uygulamaları

için diřsiz bölgede yeterli kemik seviyesine ihtiyaç duyulabilmektedir. Kemik seviyesi yetersizse bu bölgeye greft uygulamaları yapılabilmektedir (Ramstad, 2001). Çocuk hastalarda büyüme gelişim tamamlanana kadar hareketli protezler yapılmakta (Tejani ve ark., 2005), büyüme gelişim tamamlandıktan sonra sabit protezlere geçiş yapılmaktadır.

## KAYNAKÇA

- Allam E, Stone C.(2014). Cleft lip and palate: etiology, epidemiology, preventive and intervention strategies. *Anat Physiol* ; 4:1-6.
- Aran İ., Enacar, A. (1979). Dudak-damak yarıklarında ameliyat öncesi maksiller ortopedik tedavi yöntemleri. *H. Ü. Diş. Hek. Fak. Derg.*; 3: 7.
- Aşlar D, Özdiler E, Altuğ AT, Taştan H. (2013). Determination of Methylenetetrahydrofolate Reductase (MTHFR) gene polymorphism in Turkish patients with nonsyndromic cleft lip and palate. *Int J Pediatr Otorhinolaryngol.* Jul;77:1143-6.
- Auslander M., et al (1993). Parameters for evaluation and treatment of patients with cleft lip/palate or other craniofacial anomalies. *Cleft Palate-Craniofacial Journal.*, 30(SUPPL.).
- Aylsworth AS. (1985).Genetic Considerations in Clefts of Lip and Palate. *Clin Plast Surg.* Oct;12:533-42.
- Baek S. H., Moon H. S., Yang W. S. (2002). Cleft type and angle's classification of malocclusion in korean cleft patients. *Eur. J. Orthod.*; 24 (6): 647 653.
- Bacher M., et al (1998). Three-dimensional analysis of cleft palate topology in newborn infants with to the cranial skeleton. *Cleft Palate-Craniofacial J.*; 35 (5): 379-395.
- Ball J. V., Dibise D. D., Sommerlad B. C. (1995). Transverse maxillary arch changes with the use of preoperative orthopedics in unilateral cleft palate infants. *Cleft Palate-Craniofacial J.*; 32 (6): 483-488.

- Bardach, J. (1979). Facial growth after cleft lip repair: An experimental study. *Cleft Palate J.*; 16 (2): 372-384.
- Bardach J, et all. (1992 ). Results of multidisciplinary management of bilateral cleft lip and palate at the Iowa Cleft Palate Center. *Plast Reconstr Surg.* Mar;89:419-32. Bayrak, G.E., E. Esenlik (2015). Dudak damak yarığı etyolojisinde genlerin ve gen-çevre etkileşiminin rolü. *Atatürk Üniversitesi Diş Hekimliği Fakültesi Dergisi*; 10(10).
- Berkowitz, S. (2013). *Cleft lip and palate: Diagnosis and management* (3rd edition ed.). Heidelberg New York Dordrecht London: Springer, p: p: 232-242.
- Bergland O., Borchgrevink H. (1974). The role of the nasal septum in midfacial growth man elucidated by the maxillary development in certain types of facial clefts: A preliminary report. *Scand. J Plast. Reconstr. Surg.*; 8 (1-2): 42-48.
- Bishara, S. E. (1973). Cephalometric evaluation of facial growth in operated and nonoperated individuals with isolated clefts of the palate. *Cleft Palate J.*; 10 (3): 239.
- Bishara SE, Krause CJ, Olin WH, Weston D, Ness JV, Felling C. (1976). Facial and dental relationships of individuals with unoperated clefts of the lip and/or palate. *Cleft Palate J*; 13:238-252.
- Bishara, S.E., et al.(1985). Dentofacial findings in two individuals with unoperated bilateral cleft lip. *American journal of orthodontics*; 88(1): 22-30.

- Çıldır Ş. K., Çalışkan S., Sandallı N. (2010). Dudak-damak yarıklarında etiyooloji, embriyoloji, klinik bulgular ve tedavi. *Ondokuz Mayıs Üniversitesi Diş Hekimliği Fakültesi Dergisi*.; 11 (3): 113-116.
- Davis JS, Ritchie HP. (1922). Classification of Congenital Clefts of the Lip and Palate. *J. A. M. A.*;79:1323–1327.
- DeLuke D. M., Marchand, A., Robles E. C., Fox, P.(1997). Facial growth and the need for orthognathic surgery after cleft palate repair: Literature review and report of 28 cases. *Journal of oral and maxillofacial surgery.*; 55 (7): 694-697.
- Dinçer B, Doğan S, Ertan-Erdinç AM. (2006). Dudak-Damak Yarıklı Hastalarda Dental ve Okluzal Anomaliler. *Turk J Orthod*; 19:35-47.
- Doğan S, G. Önçağ, Y. Akın (2006). Craniofacial development in children with unilateral cleft lip and palate. *British Journal of Oral and Maxillofacial Surgery*. 44(1): p. 28-33.
- Dixon MJ, Marazita ML, Beaty TH, Murray JC.(2011). Cleft lip and palate: understanding genetic and environmental influences. *Nat Rev Genet*; 12(3):167-178. Elmendorf EN, D’Antonio LL, Hardesty RA. (1993). Assessment of the patient with cleft lip and palate. A developmental approach. *Clin Plast Surg*. Oct;20:607-21.
- Erk, Y., & Özgür, F. (1999). Dudak ve damak yarıkları. Ankara: İşkür Matbaacılık Ltd. Şti.; 214-243.



- Fraser GR, Calnan JS. (1961). Cleft lip and palate: seasonal incidence, birth weight, birth rank, sex, site, associated malformations and parental age: A statistical survey. Arch Dis Child. Aug;36:420-3
- Goodacre T., M.C. Swan, (2008). Cleft lip and palate: Current management. Paediatrics and Child Health,. 22(4): p. 283-292.
- Göyenci Y, Karadede İ, Baran S, Şener E.(1993). Dudak damak yarıkları sınıflaması ve dağılımı. İÜ Diş Hek Fak Dergisi; 27:17-21.
- Grayson B.H., R. Wood (1993). Preoperative columella lengthening in bilateral cleft lip and palate. Plastic and reconstructive surgery,. 92(7): p. 1422-1423.
- Hotz M.M., W.M. Gnoinski (1979). Effects of early maxillary orthopaedics in coordination with delayed surgery for cleft lip and palate. Journal of maxillofacial surgery, 7: p. 201-210.
- Jayasekera T, Hall R, Lopacki S. (1998). Management of cleft lip and palate. In: Cameron A, Widmer R. Handbook of Pediatric Dentistry. London: Mosby;289-305. Johnson G. P. (1980) Craniofacial analysis of patients with complete clefts of the lip and palate. Cleft Palate J.; 17 (1): 17-23.
- Kernahan DA, Stark RB. (1958). A new classification of cleft lip and palate. Plast Reconstr Surg Transplant Bull. Nov; 22:435-41.
- Kernahan DA. (1971). The striped Y- A symbolic classification for cleft lip and palate. Plast Reconstr Surg. May; 47:469-70./
- Kuijpers-Jagtman A. M., Prahl-Andersen, B. (2006) History of neonatal maxillary orthopaedics: Past to present. Cleft Lip and

- Palate: Diagnosis and Management. 2nd ed. Berlin, Germany: Springer-Verlag..
- Kumar, R. (2008). Textbook of human embryology: IK International Pvt Ltd;, p: 343-354.
- Lambadusuriya SP, Mars M, Ward CM. (1988). Sri Lankan cleft lip and palate project: a preliminary report. J R Soc Med; 81(12):705-709.
- Mestre JC, DeJesus J, Subtelny JD. (1960). Unoperated oral clefts at maturation. Angle Orthod; 30(2):78-85.
- Mars M, Houston WJ. (1990). A preliminary study of facial growth and morphology in unoperated male unilateral cleft lip and palate subjects over 13 years of age. Cleft Palate Craniofac J; 27(1):7-10.
- Matsuo, K., et al. (1984). Nonsurgical correction of congenital auricular deformities in the early neonate: A preliminary report. Plastic and reconstructive surgery, 73(1): p. 38-50.
- Millard D.R.(1976). The naming and classifying of clefts In: Cleft Craft: The Evolution of it's Surgery. Volume 1: The Unilateral Deformity. 1st. Ed:MIILARD, D.R.: Little, Brown and Company, Boston.p.41.
- Mishima K., Sugahara T., Mori Y., & Sakuda M. (1996). Three-dimensional comparison between the palatal forms in complete unilateral cleft lip and palate with and without hotz plate from cheiloplasty to palatoplasty. Cleft Palate-Craniofacial J.; 33 (4): 312-317.

- Mossey PA, Little J, Munger RG, Dixon MJ, Shaw WC. (2009). Cleft lip and palate. *The Lancet* ; Nov 21;374: 1773-1785.
- Nollet, P. et al (2008). A. Cephalometric evaluation of long-term craniofacial development in unilateral cleft lip and palate patients treated with delayed hard palate closure. *Int. J. Oral Maxillofac. Surgery.*; 37 (2): 123-130. Ortiz-Monasterio F, Alfonso SR, Gustavo BP, Rodriguez-Hoffman H, Vinageras E. (1966). A study of untreated adult cleft palate patients. *Plas Reconstr Surg*; 38(1):36-41. Osuji O. (1995). Preparation of feeding obturators for infants with cleft lip and palate. *The Journal of clinical pediatric dentistry.*; 19 (3): 211-214.
- Ramstad T. (2001). Long-term prosthodontic follow-up and revisional treatment of patients with cleft lip and palate: Case presentation. *International Journal of Prosthodontics.*; 14 (5): 113-116.
- Reisberg, D. J. (2000). Dental and prosthodontic care for patients with cleft or craniofacial conditions. *Cleft Palate-Craniofacial J.*; 37 (6): 534-537.
- Ross, R., & Coupe, T. (1965). Craniofacial morphology in six pairs of monozygotic twins discordant for cleft lip and palate. *Journal of the Canadian Dental Association.*; 31: 149.
- Ross R.B. (1987). Treatment variables affecting facial growth in complete unilateral cleft lip and palate. *The Cleft palate journal.*, 24(1): p. 5-77.
- Sadler, T.W. (1990). Head and Neck In:Langman's Medical Embryology 5th Ed.Ed.:
- Sadler , T.W.Williams& Wilkings. Baltimore.p.280-310.

- Sell DA, Grunwell P. (1990). Speech results following late palatal surgery in previously unoperated Sri Lankan adolescents with cleft palate. *Cleft Palate Craniofac J*; 27(2):162-168.
- Semb G. (1991). A study of facial growth in patients with unilateral cleft lip and palate treated by the oslo clp team. *Cleft Palate-Craniofacial J.*; 28 (1): 1-21.
- Shapira Y, Lubit E, Kuftinec MM, Borell G. (1999). The distribution of clefts of the primary and secondary palates by sex, type, and location. *Angle Orthod*; 69(6):523-528.
- Singh G., J. Rivera-Robles, J. De Jesus-Vinas (2004). Longitudinal craniofacial growth patterns in patients with orofacial clefts: Geometric morphometrics. *The Cleft palate-craniofacial journal.*, 41(2): p. 136-143.
- Stoll C, Alembik Y, Dott B, Roth MP.(2000). Associated malformations in cases with oral clefts. *Cleft Palate Craniofac J.*;37,41-47.
- Tejani Z., Kok E., Mason C., Griffiths B. (2005). The use of overdentures in children with cleft-lip and palate. *International Journal of Paediatric Dentistry Supplement.*; 15: 4-5.
- Tuba Altug A., B. Grayson, and C. Cutting (2004). Tek taraflı dudak, alveol ve damak yarıklarında cerrahi öncesi nazoalveoler şekillendirme-bölüm 1. *Turkish Journal of Orthodontics.*, 17(3): p. 331-338. 94
- Tuba Altug A., B. Grayson, and C. Cutting (2004). Çift taraflı dudak, alveol ve damak yarıklarında cerrahi öncesi nazoalveoler

- sekillendirme ve kolumella uzatma tekniği-bölüm 2. Turkish Journal of Orthodontics,. 17(3): p. 339-346.
- Tunçbilek E. (1996). Türkiye’de malformasyon sıklığı, dağılımı, risk faktörleri ve yeni doğanın andropometrik değerlendirilmesi. Tübitak Matbaası, Ankara; 94.
- Tunçbilek G, Özgür F, Balcı S. (2004). 1229 Yarık dudak ve damak hastasında görülen ek malformasyon ve sendromlar. Çocuk Sağlığı ve Hastalıkları Dergisi; 47:172-176.
- Ülgen M. (2000). Ortodontik anomaliler, sefalometri, etioloji, büyüme ve gelişim, tanı. Sayı 2. İstanbul: T.C. Yeditepe Üniversitesi Yayınları;10-400.
- Van den Boogaard MJ, Dorland M, Beemer FA, van Amstel HK. (2000), MSX1 mutation is associated with orofacial clefting clefting and tooth agenesis in humans. Nat Genet. Apr;24:342-3.
- Von Den Hoff, J.W., J.C. Maltha, A.M. Kuijpers-Jagtman (2006). Palatal wound healing: The effects of scarring on growth, in Cleft lip and palate., Springer. p. 301-313.
- Vanderas AP. (1987). Incidence of cleft lip, cleft palate, and cleft lip and palate among races: a review. Cleft Palate J. Jul;24:216-25.
- Yağcı A, Uysal T. (2007). Tek taraflı dudak damak yarığına sahip bebeklerde nazoalveoler şekillendirme yönteminin yarık segmentler ve alveol genişlikleri üzerine etkilerinin değerlendirilmesi. Sağlık Bilimleri Dergisi; 16(1):1-10.
- Zheng, Z.-W., Fang, Y.-M., & Lin, C.-X. (2016). Isolated influences of surgery repair on maxillofacial growth in complete unilateral

cleft lip and palate. *Journal of Oral and Maxillofacial Surgery*.; 74 (8): 1649-1657.

Zuccherro TM, et al. (2004). Interferon regulatory factor 6 (IRF6) gene variants and the risk of isolated cleft lip or palate. *N Engl J Med*. Aug 19;351:769-80.



**BÖLÜM 7**  
**MAKSİLLOFASİYAL BÖLGEDEKİ YUMUŞAK DOKU**  
**KALSİFİKASYON VE OSSİFİKASYONLARI**

Arş. Gör. Ayşegül TÜRKMENOĞLU<sup>1</sup>,  
Dr. Öğr. Üyesi Halil Tolga YÜKSEL<sup>2</sup>

---

<sup>1</sup> <sup>1</sup> Uşak Üniversitesi Diş Hekimliği Fakültesi Ağız Diş ve Çene Radyolojisi Anabilim Dalı, Uşak, Türkiye. dtaysegulturkmenoglu@gmail.com

<sup>2</sup> <sup>2</sup> Uşak Üniversitesi Diş Hekimliği Fakültesi Ağız Diş ve Çene Radyolojisi Anabilim Dalı, Uşak, Türkiye. htolga.yuksel@hotmail.com





## GİRİŞ

Vücutta kalsiyum tuzlarının (özellikle kalsiyum fosfat) depolanması çoğunlukla iskelette gerçekleşmektedir. Kalsiyum tuzlarının, yumuşak dokuda organize olmadan birikmesine heterotopik kalsifikasyon, organize şekilde kemik halinde birikmesine ise heterotopik ossifikasyon denilmektedir. Heterotopik kavramı, kemiğin iskeletten farklı bir lokasyonda bulunmasını ifade eder (L.C., 2014).

Heterotopik kalsifikasyon veya ossifikasyon çoğunlukla herhangi bir semptom vermeden rutin radyografik inceleme sırasında tesadüfen fark edilir. Fark edildiğinde asıl amaç, herhangi bir tedavi ihtiyacının veya detaylı incelemenin gerekli olup olmasını değerlendirmektir. Bazı olgularda heterotopik kalsifikasyon, kemiğe yakın komşulukta olduğunda, kalsifikasyonun kemikte mi yumuşak dokuda mı olduğunu tespit etmek zor olabilir. Lokalizasyonu tespit etmek için dik açıyla başka bir radyograf almak veya ileri görüntüleme teknikleri kullanmak yarar sağlar. Doğru teşhis için, kalsifikasyonun anatomik lokasyonu, sayısı, dağılımı ve şekli göz önünde bulundurulmalıdır (L.C., 2014; Özemre, Seçgin, & Gülşahı, 2016). Yumuşak doku kalsifikasyonları 40 yaş üzerindeki bireylerde daha sık görülmesine rağmen çocuklarda görülen olgular da bildirilmiştir (Garay, Netto, & Olate, 2014; Thakur, Minhas, Thakur, Sharma, & Mohindroo, 2008).

## 1. HETEROTOPIK KALSİFİKASYONLAR

Distrofik kalsifikasyon, idiyopatik kalsifikasyon ve metastatik kalsifikasyon olmak üzere 3 kategoriye ayrılabilir.

### 1.1. Distrofik Kalsifikasyon

Normal serum kalsiyum ve fosfat seviyelerine rağmen, kalsiyum tuzlarının dejenere veya ölü dokularda birikmesiyle meydana gelen kalsifikasyondur. Yumuşak dokuda meydana gelen travma, inflamasyon, parazit varlığı, enjeksiyonlar ve hastalığa bağlı yumuşak doku değişiklikleri bu kalsifikasyonun nedeni olabilir. Kalsifikasyon genellikle hasar bölgesinde görülürken en sık görüldüğü alanlar dişeti, dil, yanak ve lenf nodlarıdır. Çoğunlukla semptom vermezler nadiren üzerini örten yumuşak dokuda ülserasyona neden olabilir veya sert kitle olarak palpe edilebilirler. Radyografik olarak küçük tanecikli opasite şeklinde görülebileceği gibi, nadiren 0,5 mm çapı geçen büyük düzensiz opasiteler şeklinde de görülebilir (L.C., 2014; Özemre et al., 2016).

### 1.2. İdiyopatik Kalsifikasyon

İdiyopatik kalsifikasyon, diğer adıyla kalsinoz, normal serum kalsiyum ve fosfat seviyelerine rağmen, kalsiyum tuzlarının normal yumuşak dokuda birikmesiyle meydana gelen kalsifikasyondur. Baş ve boyun bölgesinde oldukça sık görülmektedir (L.C., 2014).

### **1.3. Metastatik Kalsifikasyon**

Serum kalsiyum ve fosfat seviyelerinin yüksek olduğu durumlarda (hiperparatiroidizm) veya maligniteye bağlı hiperkalsemi olduğu durumlarda görülebilmekle birlikte oldukça nadirdir (L.C., 2014).

### **1.1. Distrofik Kalsifikasyonlar**

#### **1.1.1. Kalsifiye Lenf Nodu**

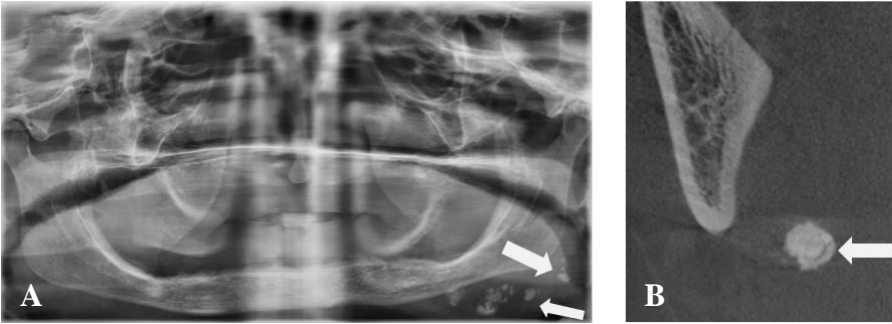
Lenfoid dokunun genellikle granümatöz bozukluklar gibi çeşitli hastalıklar sebebiyle yapısı bozularak kalsiyum tuzları ile yer değiştirmesiyle ortaya çıkar. Lenf nodunda kalsifikasyon varlığı, hastalığın aktif olduğunu veya önceden tedavi edilmiş patoloji sonrası oluştuğuna işaret eder (L.C., 2014). Kalsifikasyon asemptomatiktir ve genellikle bölgede kronik inflamasyon öyküsü olan hastalarda (örn. Sinüzit, bademcik iltihabı) bulunur, ancak tüberküloz, sarkoidoz, BCG aşısı, sistemik skleroz, romatoid artrit, kedi tırmığı hastalığı, fungal enfeksiyonlar ve kalsifiye neoplazmlardan kaynaklanan metastazlar sebebiyle de ortaya çıkabilir (Garg, Chaudhary, Tewari, Bariar, & Agrawal, 2014; L.C., 2014; Scarfe & Farman, 2010).

En sık submandibular, yüzeysel ve derin servikal lenf nodları etkilenirken daha az sıklıkla submental ve preauriküler lenf nodları etkilenir. En yaygın görüldüğü yer submandibular bölge, angulus mandibula inferior sınırı veya ramusun posterior sınırı ile servikal vertebralar arasındadır. Şekli karnıbaharın dış şekline benzer lobüler görünümlü olup periferi belirgindir ve düzensiz şekillidir (Şekil 1). İyapısı, düzensiz kitlelerin birikmesi görünümü veren farklı derecelerde radyopasite içerebilir. Daha az sıklıkla lezyonun tabakalı

yapı veren bir görünümü mevcuttur veya radyopasite sadece ilgili nodun dış yüzeyinde bulunur ve yumurta kabuğu kalsifikasyonu terimi kullanılır (L.C., 2014).

Ayırıcı tanıda sialolit, tüberküloz, histoplazmozis, sistiserkozis, lenfoma, neoplazm kaynaklı metastazlar, stilohyoid ligament kalsifikasyonu, flebolit, tonsillolit, osteoma cutis, fibröz displazi, osteoma, odontoma ve osteomyelit düşünülerek hastanın medikal hikayesiyle birlikte değerlendirilmelidir. Mandibulanın inferior sınırı ve angulus mandibulanın önünde konumlanan tek bir kalsifiye lenf nodunun sialolitten ayırımı zordur. Sialolit çoğunlukla düz bir sınıra sahip görünümündedir ancak kalsifiye lenf nodunun sıklıkla düzensiz şekli ve bazen lobüle yapısı olabilir. Sialolitte hastanın semptomunun olması ayırıcı tanıda yardımcı olur.

Genellikle tedavi gerektirmezler fakat aktif hastalığın mevcut olduğu durumlarda altta yatan sebep dikkatle değerlendirilmelidir (Garg et al., 2014; L.C., 2014; Üçok CÖ., 2017).



**Şekil 1: A.** Panoramik Radyografide Sol Taraf Mandibulanın Alt Kenarının Altında Konumlanmış Kalsifiye Lenf Nodları ve **B.** Aynı Hastanın KİBT Görüntüsü

### 1.1.2. Tonsillerde Distrofik Kalsifikasyon (Tonsillolit)

Tonsillerin distrofik kalsifikasyonu, tekrarlayan enfeksiyonlarla birlikte büyümüş tonsil kripleri sonucu oluşur. Klinik olarak genellikle palatin tonsil kriplerinden uzanan beyaz ya da sarı plak şeklinde görünümü mevcuttur (L.C., 2014; Üçok CÖ., 2017). Küçük kalsifikasyonlar genellikle asemptomatik olup büyük kalsifikasyonlar ağrı, şişlik, yutmada zorluk, yutkunmada yabancı cisim hissi, ağız kokusu ve kulak ağrısı gibi semptomlara neden olabilirler (L.C., 2014; Takahashi et al., 2014; Üçok CÖ., 2017).

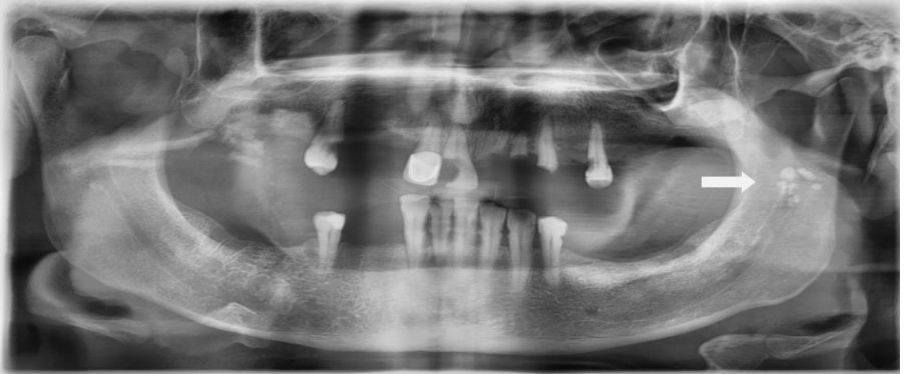Palatin tonsillolitlerin de orofasiyal ağrı veya glossofaringeal nevrалjinin etken faktörü olduğu düşünülmektedir (Siber et al., 2012). 20 ile 68 yaş arasındaki bireylerde görüldüğü bildirilmekle birlikte ileri yaşta daha sık görülür (L.C., 2014).

Tonsillolitler panoramik radyograflarda, ramus mandibulanın orta kısmında, orofaringeal hava boşluklarında dilin dorsal yüzey görüntüsünün ramusu geçtiği alanda, tek ya da çok sayıda radyoopasiteler şeklinde görülür (Şekil 2). Genellikle mandibular kanalın altında izlenirler. Bilgisayarlı tomografi (BT) aksiyal kesitlerinde, orofaringeal hava yolunun laterali ile ramus mandibula mediali arasındaki yumuşak dokuda görülür (L.C., 2014; Üçok CÖ., 2017).

Tonsillolitler sıklıkla, çok sayıda, küçük, sınırları belirsiz radyoopasiteler kümesi olarak görülür. Spongioz kemikten daha radyopak, hemen hemen kortikal kemikle aynı radyoopasitede izlenir (L.C., 2014).

Tonsillolitlerin radyografik görünümleri parotis sialoliti ile karışıklık meydana gelebilecek şekildedir (Guevara & Mandel, 2011). Ayrıca, arter kalsifikasyonu, flebolit, stilozyoid ligament kalsifikasyonu, kalsifiye lenf nodu, yoğun kemik adası (enostoz), uzun hamular proçes, sifiliz, tüberküloz, mikozis, yabancı cisim ve maligniteler ayırıcı tanıda düşünülmelidir. Şüpheli durumlarda, ağız açıkken elde edilen Reverse Towne radyografları, posteroanterior kafa grafisi veya kesin lokalizasyon için BT ya da konik ışınli bilgisayarlı tomografi (KİBT) görüntüleri yarar sağlar (L.C., 2014; Üçok CÖ., 2017).

Tonsillolitler çoğu zaman tedavi gerektirmez ancak semptomu olan hastalardaki küçük tonsillolitler sedasyon altında manuel olarak, daha büyük tonsillolitler ise cerrahi olarak çıkarılabilir. Ayrıca immun yetmezliđi bulunan yaşlı hastalarda, asemptomatik kalsifikasyonların aspirasyon pnömonisi riski sebebiyle tedavisi düşünülebilir (L.C., 2014; Üçok CÖ., 2017).



**Şekil 2:** Ramusun Orta Kısımına Süperpoze Olan Çok Sayıda Tonsillolit  
**1.1.3. Sistiserkoz**

Domuz tenyası (*Taenia solium*) parazitinin yumurtaları yutulduğunda, yumurtaların etrafındaki kılıf midede sindirilir ve parazitin larva

formu oluşur. Oluşan larvalar mukozaya penetre olarak kan damarı ve lenfatikler yoluyla tüm vücut dokularına dağılır. Daha çok beyin, kas, deri, akciğerler, karaciğer, kalp ve deri altı dokulara yerleşir. Ayrıca, oral ve perioral dokularda, özellikle de çiğneme kaslarında bulunur. Larvalar bağırsak mukozası dışındaki dokularda ölür ve kalsifikasyona sebep olan inflamatuvar reaksiyona yol açarak yabancı cisim gibi davranır. Hafif olgular genellikle asemptomatik olup şiddetli olgularda bulantı, kusma ve epigastrik ağrı gibi semptomlar gözlenebilir. Oral mukozada mukosel benzeri, iyi sınırlı, palpe edilebilen fluktuan şişlik şeklinde görülür. Oral vakaların daha çok dilde sonrasında labial ve bukkal mukozada görüldüğü bildirilmiştir. Ayrıca suprahyoid, masseter ve post-servikal kaslarda da nodüller ortaya çıkabilir (L.C., 2014; Üçok CÖ., 2017).

Canlı larvalar radyografide görüntü vermez. Parazitlerin ölümü ve kas ile deri altı dokularda kalsifikasyon oluşması, ilk enfeksiyondan yıllar sonra gelişir. Pirinç tanesi benzeri çok sayıda, belirgin sınır yapısına sahip, eliptik homojen radyoopasiteler şeklinde görülürler (L.C., 2014; Üçok CÖ., 2017).

Sialolite benzer görünüm verebileceğinden ayırımı yapılmalıdır. Kalsifiye nodüllerin küçük boyutta ve özellikle kaslar ve beyindeki yayılımı tanıda yol göstericidir (L.C., 2014). Bu olgularda en iyi görüntüleme tekniği manyetik rezonans görüntülemedir (Üçok CÖ., 2017).

Tedavide, antihelmintik ilaçlar kullanılır. Oral bölgedeki kalsifikasyonlar zararsızdır. Ancak farklı bölgelerdeki parazit varlığını



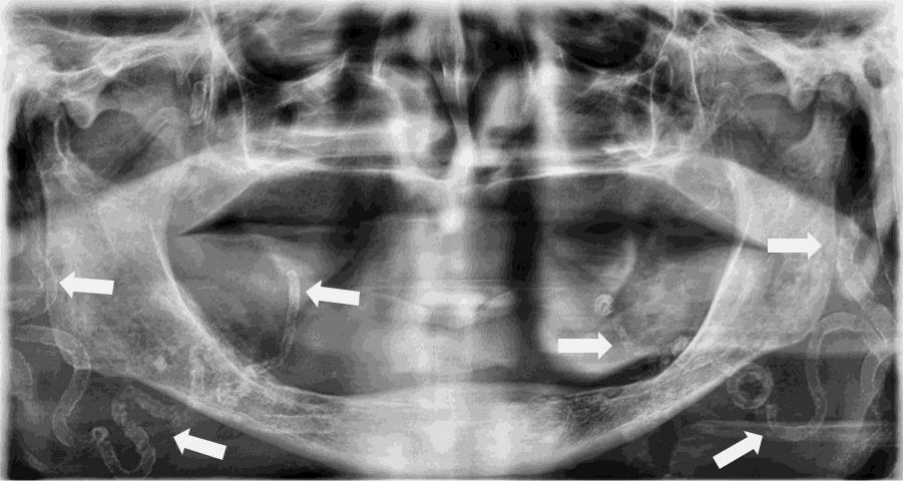
tespit etmek ve enfeksiyon kaynağını belirlemek önemlidir (L.C., 2014).

#### **1.1.4. Mönckeberg Medial Kalsinozu (Arteriyoskleroz)**

Arteriyel kalsifikasyonlar radyolojik ve histolojik açıdan Mönckeberg medial kalsinozu ve kalsifiye aterosklerotik plak olarak iki farklı formda tanımlanır (L.C., 2014).

Arteriyoskleroz, damar elastik liflerinin parçalanma, dejenerasyon ve kaybedilmesi sonucu medial tabakada kalsiyum birikmesidir (L.C., 2014). Etiyolojisi ve patogenezi belirsizdir (Naha, Shetty, Vivek, & Reddy, 2012). Diyabet ve kronik böbrek hastalığı ile güçlü bir şekilde ilişkili olduğunu belirten çalışmalar mevcuttur (Rocha-Singh, Zeller, & Jaff, 2014). Ayrıca hiperparatiroidizm ile de ilişkilendirilmiştir (McCullough, Agrawal, Danielewicz, & Abela, 2008).

Fasiyal arterde ve nadiren karotid arterde meydana gelen medial kalsinoz, panoramik radyografilerde izlenebilir (Şekil 3). Kalsifiye artere yandan bakıldığı zaman, kıvrımlı veya düz bir yapıda, ‘tramvay yolu’ veya ‘pipo sapı’ görüntüsü olarak tariflenen, ince ve birbirine paralel çift radyoopak çizgi şeklinde görülür. Kesit görüntülerinde ise dairesel kalsifikasyon şeklinde görülür. Arteriyosklerozun tipik radyografik görüntüsü tanı koydurucu niteliktedir. Hasta tıkayıcı arteriyel rahatsızlık ve periferik vasküler hastalık bakımından değerlendirilmelidir (L.C., 2014).



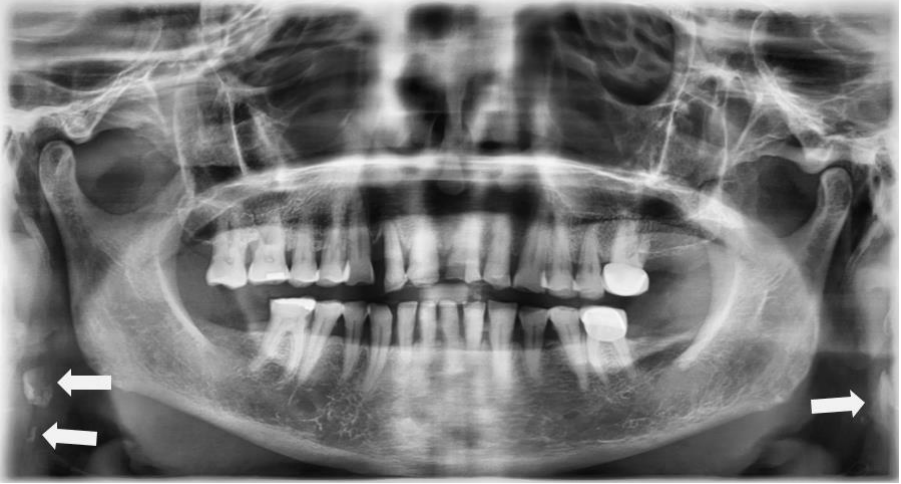**Şekil 3:** Panoramik Radyografide Bilateral Olarak İzlenen Arterioskleroz

### **1.1.5. Kalsifiye Aterosklerotik Plak**

Damarların intima tabakasında plak gelişimi sebebiyle meydana gelir. Öncelikle kesme kuvvetlerinin sebep olduğu artmış endotelyal hasar sonucu arterlerin bifurkasyon bölgesinde (en sık karotid arter bifurkasyonu) görülür. Panoramik radyografide, hiyoid kemiğin kornu majusunun altında ve üstünde ve C3-C4 servikal vertebralar arasında, düzensiz şekilli ve çok sayıda, dikey doğrusal düzende ve heterojen radyoopasiteler şeklinde görünürler (Şekil 4) (L.C., 2014; Scarfe & Farman, 2010).

Laringeal kıkırdak iskeletindeki tritiseöz kıkırdak kalsifikasyonu ayırıcı tanıda düşünülmelidir (Ahmad, Madden, & Perez, 2005; Kamikawa, Pereira, Fernandes, & Meurer, 2006; L.C., 2014). Panoramik radyografide kalsifiye aterosklerotik plak tritiseöz kıkırdaktan daha lateralde görülür (Carter, 2000).

Kalsifiye karotid ateromu olan hastalar serebrovasküler hastalık riskini belirlemek için ileri değerlendirme amacıyla doktorlarına konsülte edilmelidir (Carter, 2000; L.C., 2014).



**Şekil 4:** Bilateral Olarak İzlenen Karotid Arterler İle İlişkili Kalsifiye Aterosklerotik Plaklar

## 1.2. İdiyopatik Kalsifikasyonlar

### 1.2.1. Sialolit

Tükürük bezlerinin kanallarında veya glandüler dokusunda oluşan taşlardır (L.C., 2014; Scarfe & Farman, 2010). Tükürük akış hızının düşmesine sebep olan mekanik koşullar, oluşan salgının fizyokimyasal özelliği taş oluşumuna zemin hazırlayarak kalsiyum ve fosfat tuzlarının çökmesine neden olur. Orta ve ileri yaş erkeklerde, genellikle tek olarak (% 70-80) görülmekle birlikte parotis bezinde multiple olabilir. Sialoliti olan hastalar hiçbir semptom göstermeyebilir veya submandibular sialolitlerinde ağız tabanında, parotis bezi sialolitlerinde ise yanakta şişlik ve ağrı olabilir. Yemek yeme sırasında tükürük akışının stimüle olmasıyla şikayet artabilir. Sialolit, çoğunlukla tükürük akışını

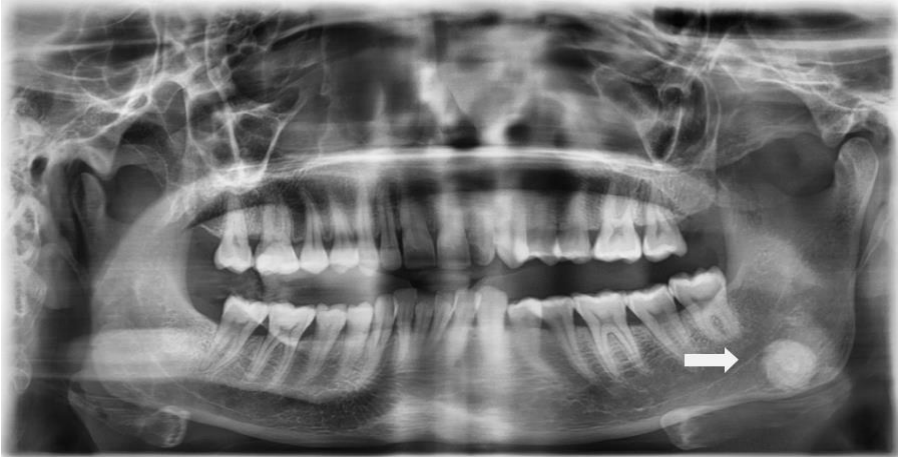tamamen engellemediğinden oluşan şişlik ve ağrı giderek azalır (L.C., 2014).

Sialolit olgularının çoğu submandibular bezde (% 83-94) görülür. Bunun nedeni olarak submandibular tükürük bezinin uzun ve kıvrımlı kanal yapısına sahip olması, proksimal kısımda akışın zor olması ve mineral içeriğinin fazla olmasına bağlı olarak tükürük yapısının daha visköz olması sayılabilir. Submandibular sialolitlerin yaklaşık yarısı Wharton kanalının distal, % 20'si proksimal bölümünde iken % 30'u ise bez içinde meydana gelmektedir (L.C., 2014). Submandibular bez kanalında oluşan taşların genellikle yüzeyi düzgün olup silindirik şekle sahip iken bezin hilusunda bulunan taşlar daha düzensiz ve daha büyük şekillidir (Şekil 5). Sialolitlerin bazıları homojen radyoopasite gösterirken bazıları multiple kalsifikasyon katmanları olarak görülür. Submandibular tükürük bezindeki sialolitlerin %20'sinden azı ile parotis tükürük bezindeki sialolitlerin %40'ı radyolusent görüntü verir. Bunun nedeni ise parotis salgısının düşük mineral içeriğine sahip olmasıdır (L.C., 2014; Üçok CÖ., 2017).

Submandibular sialolitler nadiren panoramik ve periapikal radyograflarda, mandibular premolar ve molar diş köklerine süperpoze şekilde görülebilir. Sialolitler iki boyutlu grafiler (okluzal grafi, lateral kafa grafisi, antero-posterior kafa grafisi), ultrasonografi (USG), sialografi, sialendoskopi, BT veya manyetik rezonans görüntüleme (MRG) ile değerlendirilebilir. USG tükürük bezi hastalıklarında noninvaziv ve tanı değeri yüksek görüntüleme yöntemidir. KIBT görüntüleri üç boyutlu görüntülemeye olanak sağladığı için sialolitlerin kesin lokasyonunu tespit etmeye yardımcıdır (Üçok CÖ., 2017).

Ayırıcı tanıda, tüberküloz enfeksiyonu (skrofula), kalsifiye lenf nodu, flebolit, hemanjiom, lenfanjiom, aterosklerotik plak, miyozit ossifikans ve kalsifiye neoplazm metastazı düşünülmelidir (Bar, Zagury, London, Shacham, & Nahlieli, 2007). Sialolitler genellikle ağrı ve şişlik gibi semptomlar gösterdiğinden diğer yumuşak doku kalsifikasyonlarından ayrılabilir (L.C., 2014; Üçok CÖ., 2017).

Küçük sialolitler genellikle kanal ağzından bimanuel palpasyonla çıkarılabilirken büyük veya proksimal kanal içerisindeki sialolitler ekstrakorporal şok dalga litotripsi yöntemi ile tedavi edilebilir. Bazı durumlarda ise taş veya ilgili bez cerrahi olarak çıkarılabilir (L.C., 2014).



**Şekil 5:** Panoramik Radyografide Sol Mandibular Korpus Üzerine Süperpoze Olmuş Submandibular Sialolit

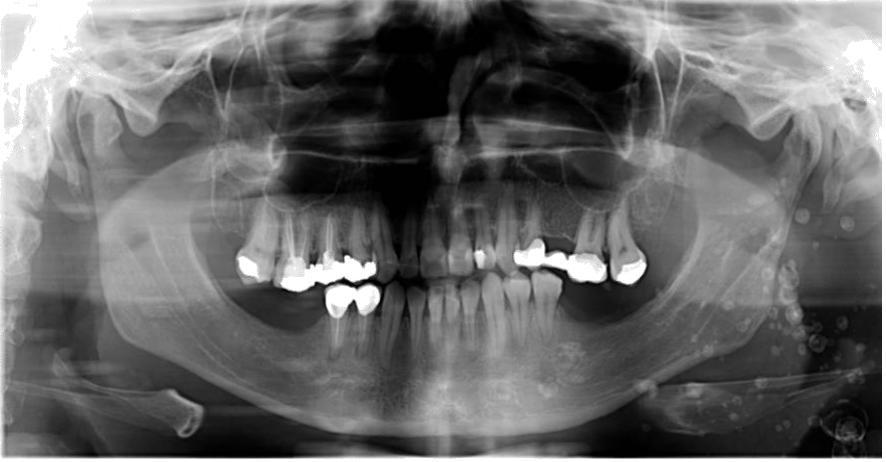### 1.2.2. Flebolit

Ven, venül veya hemanjiom damarlarında bulunan trombüsün kalsifikasyonu sonucu oluşur (Bar et al., 2007; L.C., 2014; Scarfe & Farman, 2010).

Baş boyun bölgesinde bulunan flebolitler sıklıkla hemanjiom varlığı ile ilişkilidir. Yetişkinlerdeki flebolitler, var olan çocukluk hemanjiomunun gerilemesinin kalıntısı olabilir. Flebolitte ilgili yumuşak doku şişebilir veya ven ya da yumuşak dokudaki hemanjiom sebebiyle klinik olarak deride renk değişikliği olabilir ve vasküler lezyonlarda diaskopide beyazlaşma gözlenir. Kavernöz hemanjiomlarda oskültasyona cevap mevcuttur (L.C., 2014).

Etkilenmiş damara yandan bakıldığı zaman flebolitler, düz veya hafif kıvrımlı yapıya sahip iken kesit görüntüsünde çapı 6 mm'ye kadar değişen yuvarlak veya oval şekilli, periferi düzgün lezyonlardır (Şekil 6) (L.C., 2014). Homojen radyopak veya daha sık olarak 'boğa gözü' ya da 'hedef benzeri' veya radyopak bir merkezle 'soğan benzeri' tabakalı bir görünüme sahiptir (Bar et al., 2007; L.C., 2014).

Sialolite benzemekle birlikte sialolitler genellikle tek, flebolitler ise çok sayıdadır. Sialolitler birden çok olduğunda genellikle bir hat üzerinde sıralanırlar ancak flebolitlerin rastgele bir dağılımı vardır (L.C., 2014). Sialolitler genellikle homojen ve silindirik şekle sahip iken flebolitler tabakalı bir radyopasite ile daha dairesel şekle sahiptir. MRG vasküler malformasyondaki genişlemiş damarları ayırt etmeye yardımcıdır. Ayırıcı tanıda sialografi en etkili yöntemdir (Üçok CÖ., 2017).



**Şekil 6.** Panoramik Radyografide Sol Tarafta İzlenen Flebolitler

### **1.2.3. Laringeal Kıkırdak Kalsifikasyonları**

Larenks iskeletinin kıkırdakları başlangıçta hiyalin yapıda olmasına rağmen, kornikulat ve küneiform kıkırdakları, epiglot ve aritenoidlerin apeksleri yaş ile elastik kıkırdağa dönüşür. Bununla birlikte, tiroid, krikoid, tritiseöz ve aritenoid kıkırdağın büyük kanat parçası hiyalin kıkırdak olarak kalır. Bu anatomik varyasyon radyolojik öneme sahiptir, çünkü elastik kıkırdak az kalsifiye olma eğilimi gösterirken, hiyalin kıkırdaklar ilerleyen yaşla kalsifiye olma ve hatta kemikleşme eğilimi gösterir (Carter, 2000).

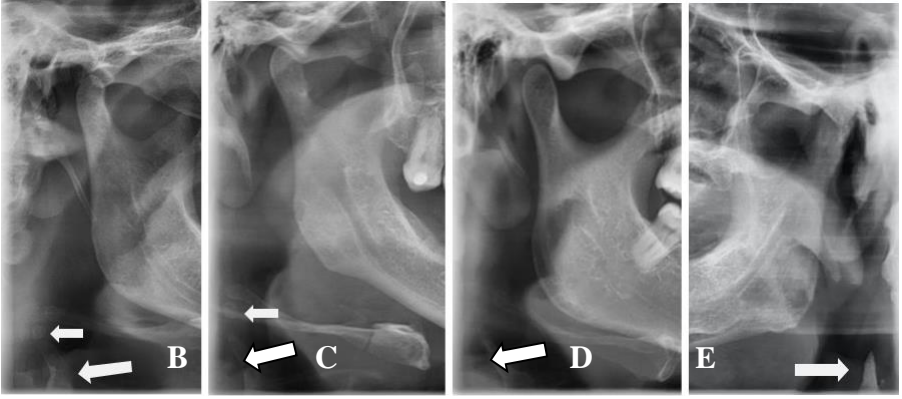
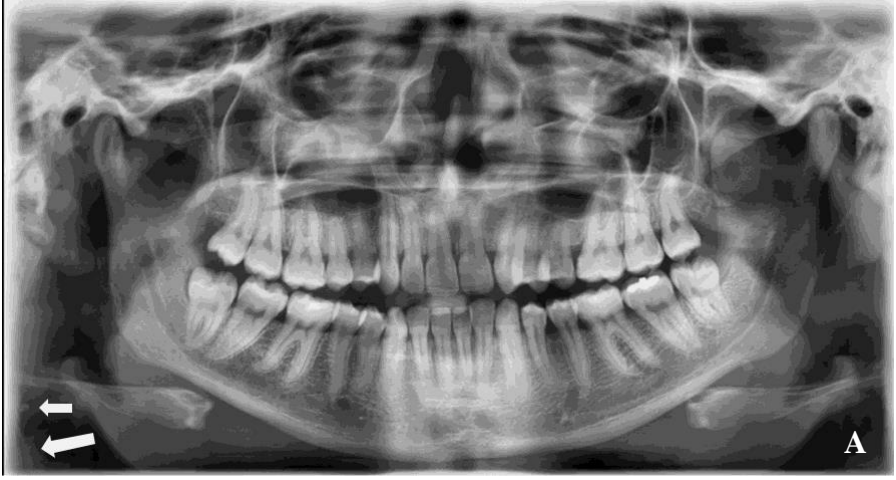Laringeal kıkırdak kalsifikasyonu asemptomatik olup radyolojik muayene esnasında tesadüfen fark edilir. Panoramik radyografide en sık tritiseöz ve tiroid kıkırdak kalsifikasyonu görülür (Şekil 7). Tritiseöz kıkırdaklar lateral tirohiyoid ligamentlerin içerisinde bulunur. Tritiseöz'ün kelime anlamı 'buğday tanesi' olup, 2-4 mm genişlik ve 7-9 mm uzunluğa sahip, sınırları belirgin ve düzenlidir. Lateral kafa

grafisi ve panoramik radyografilerde hyoid kemiğin büyük boynuzunun altında, C4 servikal vertebranın süperior sınırına komşu olan yumuşak dokuda lokalizedir (L.C., 2014; Üçok CÖ., 2017). Kalsifiye tiroid kıkırdağın süperior boynuzu ise C4 servikal vertebranın medialinde lokalize olup prevertebral yumuşak dokulara süperpoze şekilde görülmektedir. Kalsifiye tiroid kıkırdağın sadece üst 2-3 mm'si panoramik radyografilerin alt kenarında görülebilir (Carter, 2000; L.C., 2014; Üçok CÖ., 2017).

Laringeal kalsifikasyonlar çok erken yaşlarda görüldüğünde neden olabilecek sistemik hastalık ya da malign metastaz araştırılmalıdır. Malign invazyonlarda, tek radyografik bulgu skleroz olabilir veya skleroza eşlik eden kontür düzensizliği, erozyon ve yıkım gelişebilir. Tiroid kıkırdağın ossifikasyonu nörovasküler dokulara baskı oluşturursa çift taraflı sinir hasarı sonucu konuşma ve nefes almada zorluk görülebilir (Üçok CÖ., 2017). Kalsifiye aterom plağı ile karıştırılabilir ancak tritiseöz kıkırdak tek ve uniform yapıya sahip olması ile ayırt edilebilir (L.C., 2014; Üçok CÖ., 2017). Ayrıca kalsifiye aterom plağı, panoramik radyografilerde kalsifiye tritiseöz kıkırdaktan daha lateralde görünür (Carter, 2000; Carter, Haller, Nadarajah, CALAMEL, & AGUIRRE, 1997).

Kalsifiye tiroid ve tritiseöz kıkırdaklar için tedavi gerekli değildir (L.C., 2014; Price, Thaw, Tyndall, Ludlow, & Padilla, 2012; Üçok CÖ., 2017).





**Şekil 7:** A. Panoramik Radyografide ve B. C. D. ve E. Kırılmış Panoramik Radyografilerde Kalsifiye Tritiseöz Kıkırdak (Küçük Ok) ve Tiroid Kıkırdağın Süperior Boynuzu (büyük ok)

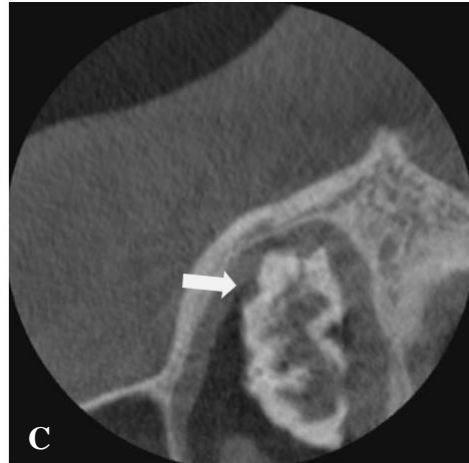
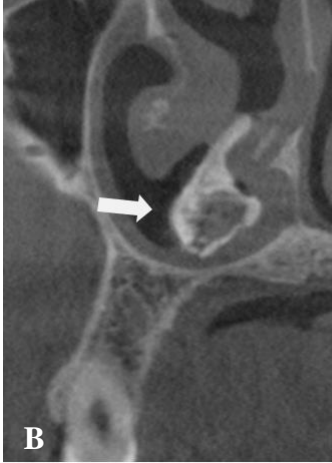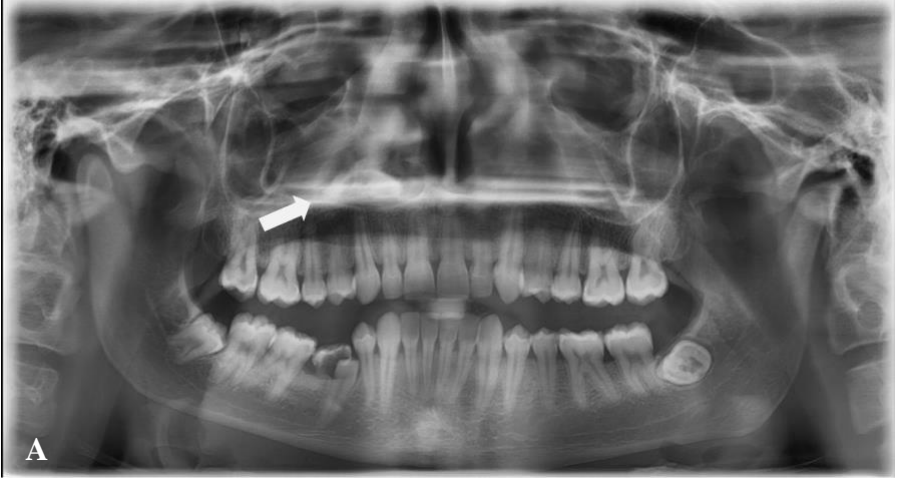#### 1.2.4. Rinolit, Antrolit ve Dakriyolit

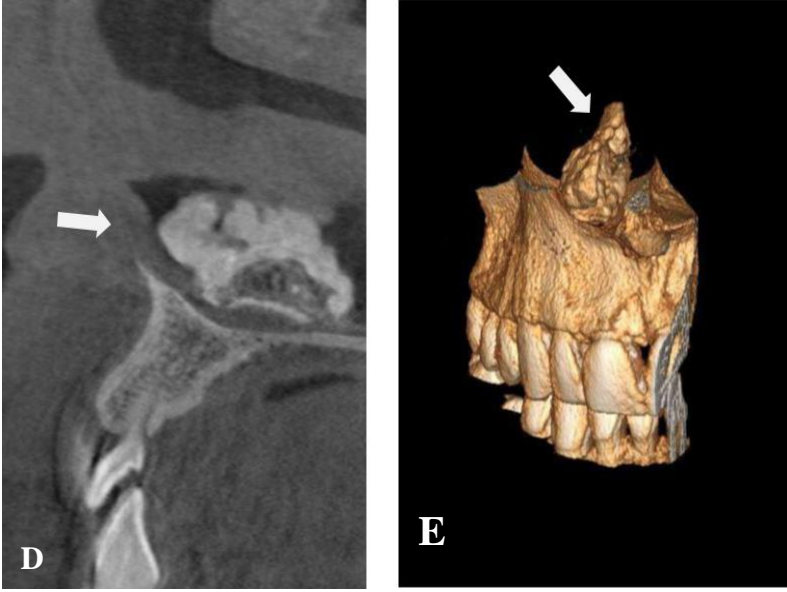
Maksiller sinüs antrumunda (antrolit-sinolit), burunda (rinolit) ve nazolakrimal kanalda (dakriyolit) oluşan kalsiyum taşlarıdır (Üçok CÖ., 2017). Rinolit vakalarında kaynak özellikle çocuk hastalarda bozuk para, boncuk ve meyve çekirdeği gibi ekzojen yabancı cisimdir. Antrolit vakalarında ise kaynak genellikle kök ucu, ektopik diş, kemik parçası, fungal enfeksiyonlar, kan pıhtısı ile yoğunlaşmış

mukus gibi endojen olup nadiren yabancı cisimler de kaynak olabilir (L.C., 2014; Üçok CÖ., 2017). Dakriyolit vakalarında kaynak, endojen veya ekzojen olabilir (Üçok CÖ., 2017). Rinolitler sıklıkla unilateral, tek ve farklı boyutlarda olabilirler (Şekil 8) (Üçok CÖ., 2017). Fark edilmediğinde büyük boyutlara ulaşabilir ve kötü kokulu burun akıntısı ve solunum problemlerine neden olabilirler (Brehmer & Riemann, 2010). Tipik olarak unilateral burun tıkanıklığı ve akıntı gibi semptomlar gösterirken, şişlik, burun kanaması, gözyaşı akıntısı, disozmi, anozmi ve baş ağrısı gibi bulgular da gösterir (L.C., 2014; Üçok CÖ., 2017). Antrolitler genellikle asemptomatik olup radyolojik inceleme esnasında tesadüfen fark edilir (Nair, James, Dutta, & Goyal, 2010; Üçok CÖ., 2017). Büyük boyutlu antrolitler ise baş ağrısı, sinüzit, epistaksis, burun tıkanıklığı, kanlı veya pürülan akıntı ya da kötü koku gibi bulgular gösterebilir. Dakriyolitlerde gözün aşırı sulanması, ilgili bölgede hassasiyet, lakrimal bez inflamasyonu ve mukopürülan akıntı gibi semptomlar görülebilir. Panoramik radyografide yuvarlak, küçük ve düzgün şekilli radyoopasiteler şeklinde medial orbita duvarında izlenir (Üçok CÖ., 2017). Rinolit ve antrolitler ise homojen veya heterojen radyoopasiteler şeklinde görülür (Şekil 9) (L.C., 2014).

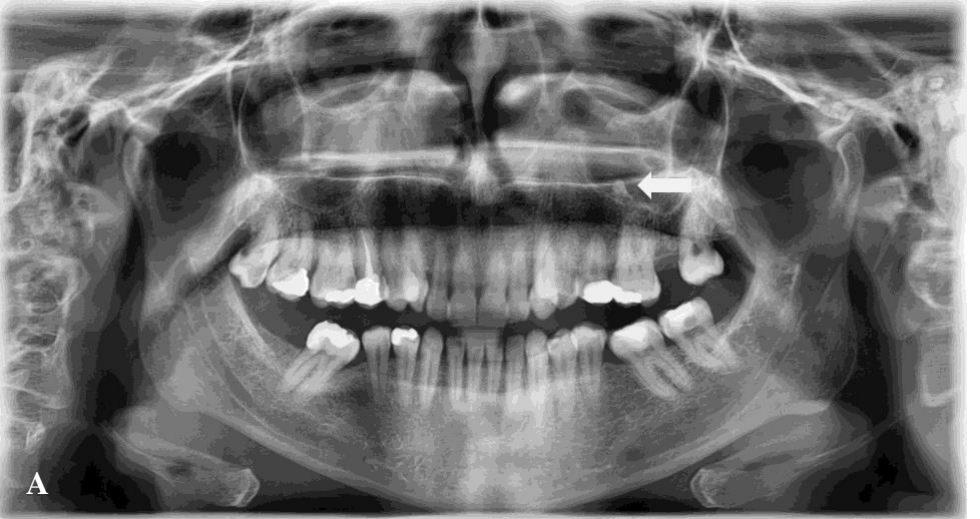Ayırıcı tanıda, osteom, odontom, silialı cerrahi kist, kalsifiye polip ve yabancı cisim düşünülmelidir (L.C., 2014; Üçok CÖ., 2017).

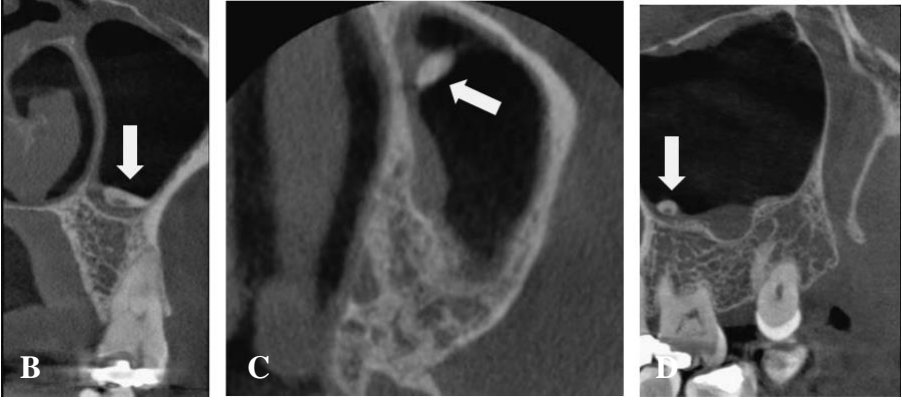
Kitlenin bulunduğu konuma göre kulak burun boğaz ve göz hastalıkları uzmanına yönlendirilmelidir (Üçok CÖ., 2017).





**Şekil 8: A. Panoramik Radyografide B. KIBT Koronal C. KIBT Aksiyal D. KIBT Sagittal Kesitlerinde ve E. Üç Boyutlu Rekonstrüksiyonda Sağ Nazal Fossada Lokalize, İyi Sınırlı Rinolit**





**Şekil 9:** A. Panoramik Radyografide B. KIBT Koronal C. KIBT Aksiyal D. KIBT Sagittal Kesitlerinde Sol Maksiller Sinüs İnférieurunda Görülen Antroilit

## 2. HETEROTOPIK OSSİFİKASYONLAR

### 2.1. Stilohyoid Ligament Ossifikasyonu

Stilohyoid kompleks, stiloid proses, stilohyoid ligament ve hyoid kemiğin küçük boynuzundan oluşur (Alpoz, Akar, Celik, Govsa, & Lomcali, 2014). Stiloid proses, stilomastoid foramenin önünde, internal ve eksternal karotid arterler ile internal juguler ven arasında bulunan temporal kemiğin ince, uzun ve silindirik kemik uzantısıdır (Alpoz et al., 2014; Rizzatti-Barbosa, Ribeiro, Silva-Concilio, Di Hipolito, & Ambrosano, 2005). Stilohyoid ligament ossifikasyonu çoğunlukla kafa tabanından aşağıya doğru uzar ve genellikle bilateral görülür (Şekil 10).

Ancak nadiren hyoid kemik küçük boynuzundan veya ligamentin ortasından başlar (L.C., 2014; Üçok CÖ., 2017). Ossifiye ligament, çoğunlukla tonsil üzerinde palpasyonda sert ve sivri bir yapı olarak belirlenebilir. Çoğu hastada belirti yoktur. Ossifikasyon derecesi ve semptomların şiddeti arasında ilişki azdır. Ossifikasyonla ilişkili semptomlar Eagle sendromu adını alır ve kranial sinir sıkışması sebebiyle meydana gelenler klasik Eagle sendromu, karotis arterlerindeki sıkışma

sebebiyle meydana gelenler karotis arter sendromu olarak iki alt gruba ayrılır. Hastanın yakın zamanda boyun travması öyküsü (tonsillektomi) varsa ve semptom mevcutsa klasik Eagle sendromu olarak ifade edilir. Ossifiye ligament ve lokal skar dokusunun, stiloid prosese yakın olan V, VII, IX, X veya XII. kranial sinirlere baskı oluşturarak yutkunma esnasında farinkste ağrı, çiğneme, konuşmada, başı çevirmede veya esneme gibi ağzın fazla açılmasını gerektiren durumlarda ağrı, yutma sırasında boğazda yabancı cisim hissi, kulak çınlaması ve ağrısı gibi semptomların görüldüğü düşünülmektedir. Boyunda travma öyküsü bulunmadan klinik olarak semptom görülüyorsa karotis arter sendromu olarak düşünülür. İnternal ve eksternal karotis arterlerin dağılımı boyunca ağrı duyulduğu tarif edilir ve ağrı etkilenen artere mekanik bası sonucu artere ait sempatik sinir pleksusunun uyarılmasıyla oluşur. Ekternal karotis arter etkilenirse suborbital fasiyal ağrı hissedilirken internal karotis arter etkilenirse temporal ve parietal baş ağrısı, göz ağrısı, migren, baş ilgili tarafa çevrildiğinde vertigo ve senkop ile birlikte görülen geçici hemisferik iskemi, afazi ve halsizlik görülebilir. Karotis arter sendromu, genellikle 40 yaş üzerindeki bireylerde ve klasik Eagle sendromundan daha sık görülmektedir (L.C., 2014; Üçok CÖ., 2017).

Stilohyoid ligament ossifikasyonu, genellikle panoramik radyografilerde tesadüfen fark edilir (Alpoz et al., 2014; L.C., 2014; Üçok CÖ., 2017). Kalsifikasyon her yaşta görülebilmekle birlikte, popülasyonun yaklaşık olarak % 18'inin 30 mm'den daha uzun ossifiye stilohyoid ligamente sahip olduğu gösterilmiştir (L.C., 2014; Üçok CÖ., 2017).

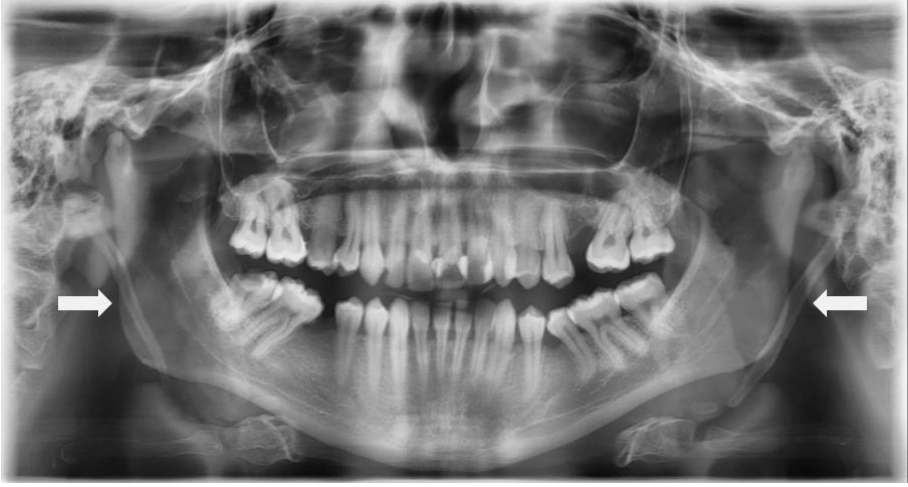Panoramik radyografide görülen lineer ossifikasyon, mastoid proses bölgesinden başlayıp ramusun posteroinferiorundan geçer ve hyoid kemiğe doğru uzanır. Stiloid prosesin tabanı daha kalın olup uç kısma

dođru daralma gstermektedir. İnce, uzun, aŐađıya ve ne dođru ilerleyen boyutları 0,5-2,5 cm arasında deđiŐen radyoopak ıkıntı Őeklinde grlr. Ossifiye ligamentin konturu dzdr fakat bazı vakalarda dıŐ yzeyde dzensizlikler grlebilir. Ossifiye ligamentin hyoid kemiđe dođru uzaması sonucu, eklemi andıran radyolusent bađlantı blgeleri ile devamlılıđı bozulabilir (psdoartiklasyon). Stilohyoid ligamentteki kk ossifikasyonların homojen bir radyoopasite grnm mevcutken ossifikasyonun Őiddeti arttıka perifer radyoopak bant Őeklinde izlenir (L.C., 2014; ok C., 2017).

Stilohyoid ligament ossifikasyonu, stilohyoid sendrom veya Eagle sendromu sonucu meydana gelen semptomlar ođunlukla belirsizdir ancak grntlerde stilohyoid ligament ossifikasyonu mevcutsa baŐka bir durum ile karıŐma ihtimali ok dŐktr (L.C., 2014; zemre et al., 2016; ok C., 2017). Ayrıca tonsillit, farenjit, temporomandibular eklem disfonksiyonu, nevraljiler ve farinks maligniteleri de ayrıcı tanıda gz nnde bulundurulmalıdır (ok C., 2017).

ođu vaka asemptomatik olup tedavi gerektirmez. Hafif semptomu olan hastalarda tonsiller fossaya steroid veya lidokain enjeksiyonu uygulanabilir. Eđer semptomlar Őiddetli ise stilohyoid ligamentin amputasyonu (stilohyoidektomi) tavsiye edilen tedavi Őeklidir (L.C., 2014; zemre et al., 2016; ok C., 2017).





**Şekil 10:** Panoramik Radyografide Bilateral Olarak Stiloid Prosesin Başlayıp Hyoid Kemiğe Doğru Uzanım Gösteren Stilohyoid Ligament Ossifikasyonu

## 2.2. Osteoma Kutis

Deride ya da deri altındaki dokularda meydana gelen, nadir görülen bir ossifikasyondur. Normal dokularda primer olarak görülebilir veya vakaların yaklaşık % 85'inde olduğu gibi yara ve uzun süreli akne sonrası meydana gelen skara sekonder olarak gelişebilir (L.C., 2014; Üçok CÖ., 2017).

Vücutta her bölgede oluşabilir ancak en yaygın olarak yüzde ortaya çıkar. İntraoral bölgede en sık dilde görülür (osteoma mukoza veya osseöz koristoma). Osteoma kutis vakalarında deride herhangi bir değişiklik gözlenmemekle birlikte nadiren sarımsı beyaz görünümde renk değişimine sebep olabilir. Büyük lezyonlarda, osteoma palpe edilebilir. Bazı kadın hastaların genellikle yüzünde, erkek hastaların



göğüs ve kafa derisinde çok sayıda lezyon bulunur ve **multipl milier osteoma kutis** olarak adlandırılır (L.C., 2014; Üçok CÖ., 2017).

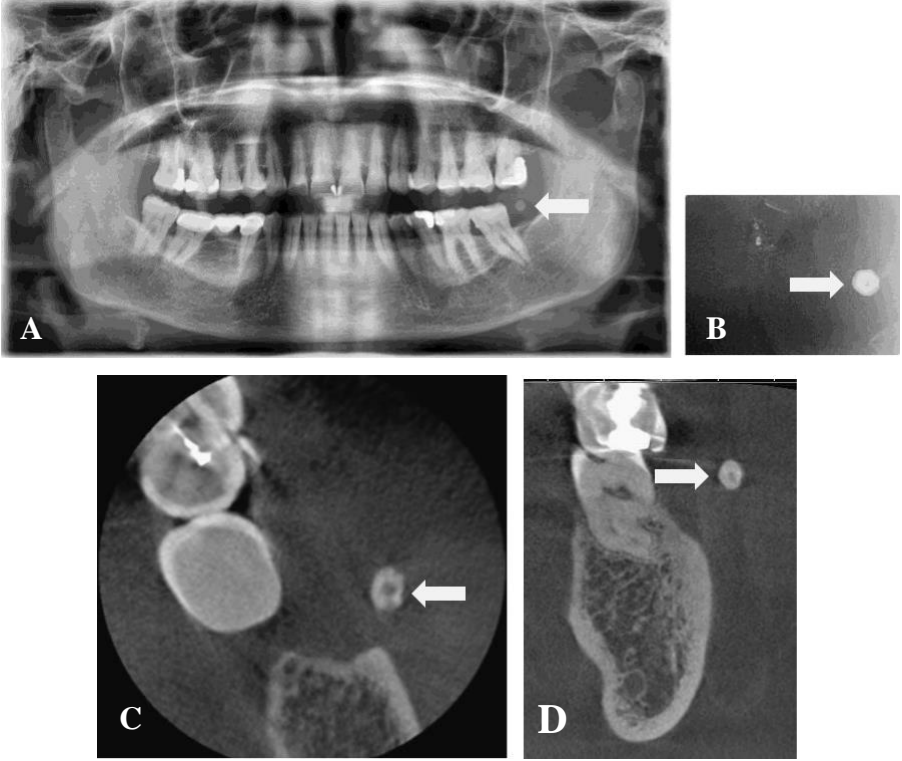
Radyografik olarak, en sık yanak ve dudakta görülür. Bu bölgede enostoza benzer görünüm vererek alveoler proses veya radiks üzerine süperpoze olabilir. Doğru lokalizasyonunu belirlemek için, yanak ile alveoler proses arasına intraoral radyografi yerleştirilerek görüntü elde edilebilir veya 60 kVp'de hastaya yanağını şişirmesi söylenerek yumuşak doku tekniği ile postero-anterior kafa grafisi alınabilir (L.C., 2014; Üçok CÖ., 2017).

Osteoma kutis, düzgün sınırlı, tek veya çok sayıda, boyutları 0,1-5 cm arasında değişen radyoopasiteler şeklinde görülür (Şekil 11). Homojen radyoopasite gösterebileceği gibi çoğunlukla normal yağlı kemik iliğini gösteren radyolusent merkeze sahiptir ve radyolojik olarak donut görüntüsü gösterir. Bazen büyük osteomaların kemik iliği bölgelerinde trabekül gelişebilir (L.C., 2014; Üçok CÖ., 2017).

Miyozitis ossifikans, osteoma mukoza ve kalsinozis kutis ayırıcı tanıda göz önünde bulundurulmalıdır. Yanak şişirme tekniğinde, mukozal lezyonlara göre osteoma kutis lezyonları daha yüzeyle görülür. Miyozitis ossifikans lezyonlarının büyük boyutta olanları önemli fasiyal deformiteye sebep olabilir (L.C., 2014; Üçok CÖ., 2017).

Primer osteoma kutis vakalarında genelde tedaviye gerek yoktur veya kozmetik sebeplerle çıkartılabilir. Multipl milier osteoma kutis vakalarında tretin krem veya küretajla beraber Erbiyum-İtriyum-

Alüminyum-Garnet lazer ya da iğne mikroinsizyon-ektirpasyon tekniği ile başarılı sonuçlar elde edilmiştir.



**Şekil 11:** A. Panoramik Radyografide B. Periapikal Radyografide C. KIBT Aksiyal D. KIBT Koronal Kesitlerinde Sol Mandibular Molar Bölge Komşuluğundaki Yumuşak Dokuda Yer Alan Düzgün Sınırlı Osteoma Kutis

### 2.3. Miyozitis Ossifikans

Miyozitis ossifikans olgularında fibröz doku ile heterojen kemik kas dokusu içinde şekillenir (L.C., 2014; Üçok CÖ., 2017). Patogenezi hala tartışmalı olup birkaç teori öne sürülmüştür. En yaygın kabul gören teori, travma veya cerrahi hasar sonrası kemik morfojenik proteinlerine maruz kalan ekstraosseöz hücrelerin farklılaşmasını içerir (Boffano, Zavatiero,

Bosco, & Berrone, 2014). Lokalize ve progresif olmak üzere iki tipi bulunur.

### **2.3.1. Lokalize (Travmatik) Miyozitis Ossifikans**

Posttravmatik miyozitis ossifikans ve soliter miyozitis terimleri de kullanılmaktadır (L.C., 2014; Üçok CÖ., 2017).

Ağır kas zorlanmasına sebep olabilecek bazı meslekler ve yapılan sporlar nedeniyle ya da akut veya kronik travma sonucu meydana gelmektedir. Dental anestezide çok sayıda enjeksiyon yapılması da kasın yaralanmasına neden olarak miyozitis ossifikansa sebep olabilir. İskelet kası önemli fiziksel travmaya karşı sınırlı rejenerasyon kapasitesine sahiptir. Yaralanmaya bağlı olarak vasküler kanama oluşur ve fazla proliferen olan vasküler granülasyon dokusu iyileşme sürecinde kıkırdak ve kemiğe dönüşerek myositis ossifikansa neden olabilir. Miyozitis terimi tutulum enflamasyon içermediğinden yanlıcıdır. Aslında kas liflerinde gerçek bir ossifikasyon bulunmamaktadır, kas dokusu arasında fibröz doku ile kemik oluşur (L.C., 2014; Üçok CÖ., 2017).

Her yaşta ve cinsiyette görülebileceği gibi yorucu aktivite yapan genç erkeklerde daha çok oluşur. İlgili bölge şiş, hassas, kızarık ve ağrılı olabilir. Çiğneme kasları tutulursa ağız açılırken zorluk oluşabilir. Travmadan yaklaşık olarak 2-3 hafta sonra ossifikasyon bölgesi, kas içinde belirginleşerek palpe edilebilir. Lokalize lezyon yavaş bir büyüme gösterebilir, fakat bir süre sonra büyüme durur (L.C., 2014).

Baş ve boyun bölgesinde en çok etkilenen kaslar masseter kas ve sternokleidomastoid kıştır. Ancak medial ve lateral pterigoid kas ile buksinatör ve temporal kas da etkilenebilmektedir. Ossifikasyon bölgesi ile komşu kemik doku arasında, genellikle radyolusent bir bant izlenebilir ve oluşan heterotopik kemik ilgili kasın uzun eksenini boyunca gözlenebilir. Boyutları genellikle 6 cm'den küçüktür (L.C., 2014).

Lezyonun periferi genellikle iç yapıdan daha radyopak olup şekli kas lifleri ile aynı yönde uzanan doğrusal şeritler (psödotrabekül) ile düzensiz oval olarak görülebilir. Psödotrabekül varlığı miyozitis ossifikans için karakteristiktir. Radyografik olarak yaralanmanın üzerinden 3-4 hafta sonra homojen radyopasite görünümü mevcut olup lezyonun gelişimi devam eder ve iki ay sonrasında dantel veya tüy gibi ince radyopak içyapı oluşur. Bu durum kemik formasyonunu göstermektedir fakat oluşan bu kemik yapı normal bir trabeküler yapıya sahip değildir. Zamanla görüntü daha yoğun ve belirgin hale gelerek 5-6 ay içerisinde tamamen olgunlaşabilir ancak bazı lezyonlar daha yavaş seyirli olup maturasyonunu tamamlaması 12 ayı bulabilir. Bundan sonra lezyonda küçülme görülebilir (L.C., 2014; Üçok CÖ., 2017). Bilgisayarlı tomografi doğru tanıyı koymada en temel görüntüleme yöntemidir (Boffano et al., 2014).

Stilohyoid ligament ossifikasyonu ve diğer yumuşak doku kalsifikasyonları ile ayrımı yapılmalıdır. Ayrıca kemik formasyonunu tetikleyen tümörler ile de ayrımı yapılmalıdır. Osteojenik sarkom gibi tümörler doğrusal bir kemik oluşumuna neden olabilirler fakat tümör komşu kemiğe bitişik olup genellikle kemik destrüksiyonu mevcuttur.

Travma hikayesi olmaması durumunda malign lezyonları göz önünde bulundurmak gerekir (L.C., 2014; Üçok CÖ., 2017).

Lezyonun gelişimi sırasında kemik morfogenetik protein tip 1 reseptörü inhibisyonu sağlanarak heterotopik ossifikasyon azaltılabilir veya nörolojik bozukluk ve fonksiyonel kısıtlılığa sebep olan lezyonlarda operasyon sonrası oluşabilecek skarı engellemek için fizik tedavi eşliğinde kitle cerrahi olarak uzaklaştırılabilir. Birikimlerin büyümesini azaltmak amacıyla kasın dinlenmesi ve kullanımının sınırlandırılması önerilir. Eksizyon kitlenin tamamını içermiyorsa ya da olgunlaşmamış evrede yapıldıysa nüks görülebilir (L.C., 2014).

### **2.3.2. Progresif Miyozitis Ossifikans**

Fibrodisplazi ossifikans progressiva da denilmektedir (L.C., 2014).

Otozomal dominant geçişli, herediter nadir görülen bir hastalık olup bazen de spontan mutasyon sonucu ortaya çıkmaktadır. Erkeklerde daha sık görülür ve semptomlar erken bebeklik döneminden itibaren ortaya çıkar. Ossifikasyon çoğu vakada boyun ile üst sırt kaslarından başlar sonrasında ekstremitelere yayılım gösterir. Yumuşak dokuda ağrılı ve hassas bir şişlik şeklinde başlar ve sonrasında sıcaklık ve kızarıklık görülebilir. Akut semptomlar hafifledikten sonra dokuda sert kitle olarak kalır. Kalp ve diyafram da dahil tüm çizgili kaslar hastalıktan etkilenebilir. Bazı vakalarda ossifikasyon sınırlı yayılım gösterirken bazı vakalarda vücuttaki tüm büyük kasları etkileyecek şekilde yaygın olur. Boyun, sırt, göğüs ve ekstremitelerin hareket kısıtlılığı giderek artar ve ileri evrede ‘taşlaşmış insan’ durumu ortaya

çıkır. Proçes 20-30 yaşlarında kendiliğinden durabilir fakat çođu hasta yirmili veya otuzlu yaşta ölür. Ölümün erken olması çođunlukla solunum problemi veya çıđneme kasları tutulumuna bađlı beslenme yetersizliđi ile ilgilidir (L.C., 2014).

Radyografik olarak lokalize formuna benzer görüntüsü mevcuttur. Mandibular kondil gibi kasların bađlantı bölgesinde kemiksel malformasyon izlenebilir (L.C., 2014).

Hastalıđın ilk evrelerinde romatoid artrit ile ayrımı zor olmakla birlikte miyozitis ossifikansa özđu anomalilerin olması tanıda yardımcıdır. Kalsinozda, biriken kalsiyum tuzları genellikle rezorbe olurken progresif miyozitis ossifikansta heterotopik kemik hiçbir zaman yok olmaz (L.C., 2014).

Efektif bir tedavisi yoktur. Travmaya maruz kalan ve ülsere nodüller eksize edilmelidir. İleri evrede nefes alıp vermede güçlük veya solunum yolunda enfeksiyon gelişirse destekleyici tedavi gerekli olabilir (L.C., 2014).

## KAYNAKÇA

- Ahmad, M., Madden, R., & Perez, L. (2005). Triticeous cartilage: prevalence on panoramic radiographs and diagnostic criteria. *Oral Surgery, Oral Medicine, Oral Pathology, Oral Radiology, and Endodontology*, 99(2), 225-230.
- Alpoz, E., Akar, G. C., Celik, S., Govsa, F., & Lomcali, G. (2014). Prevalence and pattern of stylohyoid chain complex patterns detected by panoramic radiographs among Turkish population. *Surgical and Radiologic Anatomy*, 36(1), 39-46.
- Bar, T., Zagury, A., London, D., Shacham, R., & Nahlieli, O. (2007). Calcifications simulating sialolithiasis of the major salivary glands. *Dentomaxillofacial Radiology*, 36(1), 59-62.
- Boffano, P., Zavatiero, E., Bosco, G., & Berrone, S. (2014). Myositis ossificans of the left medial pterygoid muscle: case report and review of the literature of myositis ossificans of masticatory muscles. *Craniofacial trauma & reconstruction*, 7(01), 043-050.
- Brehmer, D., & Riemann, R. (2010). The rhinolith—a possible differential diagnosis of a unilateral nasal obstruction. *Case reports in medicine*, 2010.
- Carter, L. C. (2000). Discrimination between calcified triticeous cartilage and calcified carotid atheroma on panoramic radiography. *Oral Surgery, Oral Medicine, Oral Pathology, Oral Radiology, and Endodontology*, 90(1), 108-110.
- Carter, L. C., Haller, A. D., Nadarajah, V., Calamel, A. D., & Aguirre, A. (1997). Use of panoramic radiography among an ambulatory

- dental population to detect patients at risk of stroke. *The Journal of the American Dental Association*, 128(7), 977-984.
- Garay, I., Netto, H. D., & Olate, S. (2014). Soft tissue calcified in mandibular angle area observed by means of panoramic radiography. *International journal of clinical and experimental medicine*, 7(1), 51.
- Garg, A., Chaudhary, A., Tewari, R., Bariar, L., & Agrawal, N. (2014). Coincidental diagnosis of tuberculous lymphadenitis: a case report. *Australian dental journal*, 59(2), 258-263.
- Guevara, C., & Mandel, L. (2011). Panoramic radiographic demonstration of bilateral tonsilloliths. *New York State Dental Journal*, 77(3), 28.
- Kamikawa, R. S., Pereira, M. F., Fernandes, Â., & Meurer, M. I. (2006). Study of the localization of radiopacities similar to calcified carotid atheroma by means of panoramic radiography. *Oral Surgery, Oral Medicine, Oral Pathology, Oral Radiology, and Endodontology*, 101(3), 374-378.
- L.C., C. (2014). Soft tissue calcifications and ossifications. In P. M. White SC (Ed.), *Oral Radiology: Principles and Interpretation* (pp. 524-541). St. Louis: Mosby Elsevier.
- McCullough, P. A., Agrawal, V., Danielewicz, E., & Abela, G. S. (2008). Accelerated atherosclerotic calcification and Mönckeberg's sclerosis: a continuum of advanced vascular pathology in chronic kidney disease. *Clinical Journal of the American Society of Nephrology*, 3(6), 1585-1598.



- Naha, K., Shetty, R. K., Vivek, G., & Reddy, S. (2012). Incidentally detected Monckeberg's sclerosis in a diabetic with coronary artery disease. *Case Reports*, 2012, bcr2012007376.
- Nair, S., James, E., Dutta, A., & Goyal, S. (2010). Antrolith in the maxillary sinus: an unusual complication of endoscopic sinus surgery. *Indian Journal of Otolaryngology and Head & Neck Surgery*, 62(1), 81-83.
- Özemre, M. Ö., Seçgin, C. K., & Gülşahı, A. (2016). Yumuşak doku kalsifikasyonları ve ossifikasyonları: derleme. *Acta Odontologica Turcica*, 33(3).
- Price, J. B., Thaw, K. L., Tyndall, D. A., Ludlow, J. B., & Padilla, R. J. (2012). Incidental findings from cone beam computed tomography of the maxillofacial region: a descriptive retrospective study. *Clinical oral implants research*, 23(11), 1261-1268.
- Rizzatti-Barbosa, C. M., Ribeiro, M. C., Silva-Concilio, L. R., Di Hipolito, O., & Ambrosano, G. M. (2005). Is an elongated stylohyoid process prevalent in the elderly? A radiographic study in a Brazilian population. *Gerodontology*, 22(2), 112-115.
- Rocha-Singh, K. J., Zeller, T., & Jaff, M. R. (2014). Peripheral arterial calcification: prevalence, mechanism, detection, and clinical implications. *Catheterization and Cardiovascular Interventions*, 83(6), E212-E220.
- Scarfe, W., & Farman, A. (2010). Soft tissue calcifications in the neck: Maxillofacial CBCT presentation and significance. *AADMRT Currents*, 2(2), 3-15.

- Siber, S., Hat, J., Brakus, I., Biočić, J., Brajdić, D., Zajc, I., . . . Macan, D. (2012).
- Tonsillolithiasis and orofacial pain. *Gerodontology*, 29(2), e1157-e1160. Takahashi, A., Sugawara, C., Kudoh, T., Uchida, D., Tamatani, T., Nagai, H., & Miyamoto, Y. (2014). Prevalence and imaging characteristics of palatine tonsilloliths detected by CT in 2,873 consecutive patients. *The scientific world journal*, 2014.
- Thakur, J. S., Minhas, R. S., Thakur, A., Sharma, D. R., & Mohindroo, N. K. (2008). Giant tonsillolith causing odynophagia in a child: a rare case report. *Cases journal*, 1(1), 50.
- Üçok CÖ., A. M., Peker İ., Özdede M. (2017). Maksillofasiyal Bölgede Görülen Heterotopik Kalsifikasyonlar ve Ossifikasyonlar. In Ö. İ. (Ed.), *Diş Hekimliğinde Radyolojinin Esasları Konvansiyonelden-Dijitale* (pp. 759- 778). İstanbul: İstanbul Medikal Sağlık ve Yayıncılık.



## **BÖLÜM 8**

### **ORAL VE MAKSİLLOFASİYAL CERRAHİDE KULLANILAN GÜNCEL BİYOMATERYALLER**

Doç. Dr. Fırat SELVİ<sup>1</sup>, Stj. Dt. Berfin Karbeyazgün ÇINAR<sup>2</sup>

---

<sup>1</sup> İstanbul Üniversitesi, Diş Hekimliği Fakültesi, Ağız ve Diş Çene Cerrahisi Ana Bilim Dalı, İstanbul, Türkiye, fselvi@istanbul.edu.tr

<sup>2</sup> İstanbul Üniversitesi, Diş Hekimliği Fakültesi, İstanbul, Türkiye, dtberfincinar@gmail.com



## GİRİŞ

Biyomateryal, “Doğal ya da sentetik kaynaklı olan, gerektiğinde kullanılmak üzere vücudun herhangi bir bölümünün iyileştirilmesinde kullanılan, organ, doku tamiri veya vücudun kaybedilmiş ya da aksayan bir fonksiyonunun yerine getirilmesine yardımcı olan madde (ilaçlar hariç) veya maddeler bütünüdür”.(Park & Bronzino, 2002)

Teorik olarak, doğal veya sentetik herhangi bir malzeme, belirtilen tıbbi ve cerrahi amaçlara hizmet ettiği sürece biyomateryal olabilir. Biyomateryal kullanımındaki anahtar faktörler, biyouyumluluk, biyofonksiyon ve minimum miktarda kullanımdır. Biyomateryaller spesifik konakçı hücre ve doku yanıtlarını artırabilen veya inhibe edebilen bir dizi özellik ile tasarlanabilir. (Ige ve diğ., 2012)

Günümüzde yara pansumanından tendon ve ligament onarımına kadar çok çeşitli sebepler için biyomateryal kullanılmaktadır. Biyomateryallerin seçimi, uygulanan prosedürün türüne, hastanın durumunun ciddiyetine ve cerrahın tercihine bağlıdır. Yüksek başarı için biyomateryal, istenen miktarda mekanik ve biyolojik bütünlüğünü korurken, kapsadığı kusuru etkin bir şekilde onarmalıdır. Biyolojik kısıtlamalar altında çalışan biyomateryal alanı hızla genişlemektedir. Bu alanın gelişmiş ülkelerdeki genel sağlık harcamalarının % 2-3'ünü temsil ettiği düşünülmektedir. (Ige ve diğ., 2012)

## 1. GENEL BİLGİLER

### 1.1. Tarihçe

Tarih öncesi çağlardan beri hekimler, hastaların zarar görmüş dokularını sağlıklı hale getirmek amacıyla çeşitleri materyaller kullanarak transplantasyon yoluyla değiştirmeye çalışmıştır.

Eski Mısırlılar, yaralı kafataslarını onarmak için hindistan cevizi kabuklarını, taklit dişler yapmak için ise ahşap ve fildişini kullanmaları sebebiyle biyomateryalleri ilk kullanan kişiler olarak kabul edilir; bu girişimler milattan önce 3000'e kadar uzanmaktadır. (Ige diğ., 2012)

Biyomateryallerin kullanımı, 1860'larda Dr. J. Lister tarafından geliştirilen aseptik cerrahi tekniğin ortaya çıkmasına kadar pratik hale gelmemiştir. Biyomateryal içerip içermediğine bakılmaksızın, daha önceki cerrahi prosedürler, genellikle enfeksiyon sonucu başarısız olmuştur. (Park & Bronzino, 2002)

"Biyomateryal" teriminin kesin kökenlerini belirlemek zordur ancak bugün tanıdığımız biyomateryal alanının temelleri, 1960'ların sonlarında ve 1970'lerin başında Clemson Üniversitesi'nin biyomateryal sempozyumları ile atılmıştır. Bu sempozyumların bilimsel başarısı 1975 yılında Biyomateryal Derneği'nin kurulmasına neden olup, bu sayede "biyomateryal" terimi etrafında benzersiz bir bilimsel disiplin gelişmiştir. (Ratner, 1996)

### 1.2. Biyomateryallerin Sahip Olması Gereken Özellikler

Biyomateryaller, biyolojik olarak uyumlu, biyoinert, osteojenik ya da osteokondüktif olmalıdır. Toksik özellikleri bulunmamalı ve immediat

stabilizasyon özellikleriyle beraber bu stabilizasyonu arttıracak şekilde yüzey porozitesine sahip olmalıdır. Kolay sterilize edilebilmeli ve enfeksiyona karşı dirençli olmalıdır. Klinik olarak uygulanması kolay ve minimum travmatik olmalıdır. Kırılmaya ve bükülmeye karşı dirençli ve kolay şekillendirilebilir olmalı, rezorpsiyona karşı dirençli veya rezorbe olması isteniyorsa da, bunun uygun zaman dilinde gerçekleşiyor olması gerekmektedir. Önceden kesilmiş bloklar şeklinde bulunmalı ve uygulama esnasında gerekirse kesilip şekillendirilebilmelidir. Hasta tarafından kolay tolere edilebilmeli ve başarısızlık durumunda kolay çıkarılabilmelidir. Saklanması ve depolanması kolay ve ucuz olmalıdır. Uygulama sırasında minimum sekel bırakmalı ve çevre dokuları etkileyebilecek renk özellikleri olmamalıdır. (Tuskan & Yaltırık, 2002)

Bütün bu özelliklerin tümüne sahip tek bir biyomateryal henüz bulunmamaktadır. Buna karşın son yıllarda yapılan çalışmalarla ideale yakın biyomateryaller elde edilmesi konusunda büyük aşamalar kaydedilmektedir.

## **2. KEMİK KAYNAKLI BİYOMATERYALLER**

Oral ve maksillofasial cerrahide (OMFS), eksizyonlar, sökestrasyonlar veya travmatik ya da patolojik kaynaklı rezorpsiyonlar sonucu kemik defektleri meydana gelebilir. Gecikmiş kaynama, kaynamama veya hatalı kaynama gibi travmatik yaralanmaların komplikasyonları, genellikle kemik greftlerinin kullanımını gerektirebilir. (Y. Fillingham & Jacobs, 2016)



OMFS pratiğinde transplante edilebilen çeşitli doku tipleri içerisinde en sık kullanılan doku kemiktir. Kemik dokusu tamir sürecinde skar dokusu oluşumundan ziyade, yeniden yapılanma ve yer değiştirme olaylarının rol oynadığı tek dokudur.

Kemik greftlerinin çalışma mekanizmaları:

Osteogenez: Osteogenez, konak veya greft donöründen alınan donör hücreler tarafından yeni kemiğin sentezi olarak tanımlanabilir. Osteogeneze dahil olan hücreler arasında mezenkimal kök hücreler, osteoblastlar ve osteositler bulunur. Bu sürece sadece taze otojen greftler ve kemik iliği nakilleri dahil edilir. (Roberts & Rosenbaum, 2012)

Osteokondüksiyon: Osteokondüksiyon, bir greftin gerekli hücreleri pasif olarak barındıran bir iskele olarak işlev gördüğü süreçtir. (Khan ve diğ., 2005) Greft, bir yapı iskeleti görevi yapar (scaffold) ve damarların kemik doku içine büyümesini (anjyogenez) ve osteogenez yeteneğine sahip konak hücrelerin migrasyonunu kolaylaştırır. Böylece yeni kemik oluşur. Kemik greftinin fonksiyonu için mutlaka yerel mezenkimal kök hücrelerini, osteoblastları ve osteoklastları barındırabilecek bir ortam sağlama yeteneği gereklidir.

Osteoindüksiyon: Konak dokusundan gelen farklılaşma özelliğine sahip mezenkimal hücreler osteoblastlara dönüşür. Bu dönüşümde büyüme faktörleri görev alır. Bunlardan en önemlisi kemik morfojenik proteinler (BMP)'dir. Greft, bu proteinlere sahip olması halinde osteoindüktif olarak adlandırılır. Kapsamlı araştırmalar, BMP (özellikle

BMP-2, -4, -6, -7, -9 ve -14), FGF, PDGF ve VEGF'yi yeni kemik oluşumunun osteoindüktif sürecinde yer alan yaygın büyüme faktörleri olarak tanımlamıştır. (Khan ve diğ., 2005; Roberts & Rosenbaum, 2012)

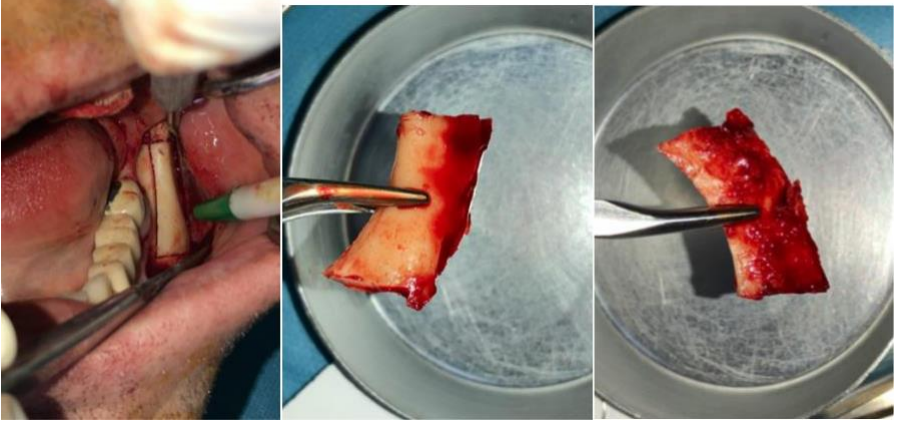
Yapısal destek: Bazı durumlarda kemik onarımının uyarılmasının yanı sıra, yapısal destek sağlamak için de kemik greftleri gereklidir. Yapısal destek gerektiğinde, kortikal ve vaskülarize kemik greftlerinden yararlanır. (Y. Fillingham & Jacobs, 2016)

## **2.1. Otojen Kemik Greftleri**

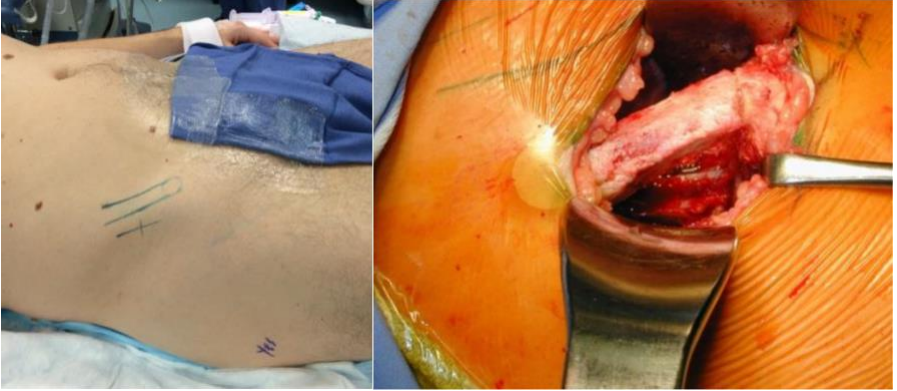Otojen kemik greftleme, osseöz materyalin hastanın uygun bir anatomik bölgesinden alınıp aynı hastada farklı bir bölgeye nakledilmesi işlemidir. Bu tip kemik greftleme osteoindüktif, osteokondüktif ve osteogenez potansiyellerin tümüne sahip ve tam histouyumluluk sağladığı için altın standart olarak kabul edilir. (Roberts & Rosenbaum, 2012) Altın standart olmasının en önemli sebebi, otojen kemiğin matrisi içinde osteojenik hücrelerin bulunmasıdır; bu hücreler sayesinde osteogenez yapabilme özelliğine sahip tek greft materyali, otojen greftlerdir. (Yamada & Egusa, 2018)

Otojen greftin bazı formlarının (örneğin vaskülarize fibula greftleri) yapısal destek sağlama özellikleri ön plandadır. (Y. Fillingham & Jacobs, 2016) Otojen kemik grefti materyalleri, elde edildiği kaynağa göre ağız içi ve ağız dışı olarak categorize edilebilir. Ağız içi donör bölgeler mandibulanın ramus (Şekil 1) ve semfiz bölgeleri, maksillanın tüber bölgesi ve kemik ekzositozlarıdır (toruslar). Ağız dışından ise kosta, fibula, iliak (Şekil 2) ve tibia kemiklerinden greft materyali elde

edilebilir. Seçilen donör bölgesi, gerekli greft materyali miktarı, şekli ve hacmine, maliyet tablosuna ve hastanın kooperasyonuna göre belirlenir. (Chavda & Levin, 2018)



Şekil 1. Otojen Mandibular Ramus Blok Grefti (Selvi 2020)



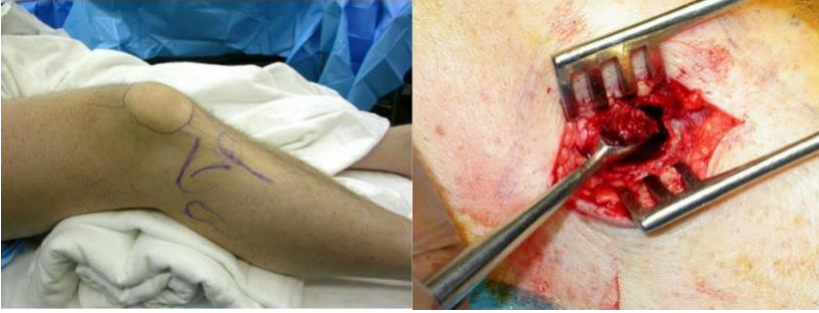Şekil 2. Anterior İliak Sırttan Alınacak Otojen Greft İçin Yapılan Hazırlık ve Intraoperatif Görüntü (Selvi 2020)

Otojen greftin dezavantajları arasında donör bölgede ağrı (en sık komplikasyon) ve enfeksiyon, kanama ve uzamış operasyon süresi gelmektedir. (Khan ve diğ., 2005) Otojen greftler için kaynaklar sınırlıdır ve donör bölge morbiditesi yüksek olabilir; bu da hastanede yatış süresinin ve maliyetlerin artmasına neden olabilir. (Y. Fillingham & Jacobs, 2016)

Otojen kemik grefti üç aşamada iyileşir. İlk aşama osteogenezdır ve burada hayatta kalan hücreler osteoidi oluşturur. İkinci aşama osteoindüksiyondur ve greftlemeden iki hafta sonra başlar. Konak kemiğin kan damarları, grefti istila eder ve doğal kemik hücreleri damarları takip eder. Kemik oluşumu ve rezorbsiyonuna kemik morfogenetik protein (BMP) aracılık etmeye başlar. Üçüncü aşamada ise osteokondüksiyon meydana gelir. (Chavda & Levin, 2018)

### **2.1.1. Kansellöz Kemik Greftleri**

Kansellöz kemik otojen kemik greftlemesinin en sık kullanılan şeklidir. Tibia (Şekil 3), alt çene retromolar bölge ve tüber maksilla gibi kemik iliği içeren tüm kemiklerden alınabilir. Yüksek osteoblast ve osteosit konsantrasyonları, üstün osteojenik potansiyel sağlar. Ek olarak geniş trabeküler yüzey alanı, alıcı bölgede revaskülarizasyonu ve kaynamayı tetikler. (Roberts & Rosenbaum, 2012)



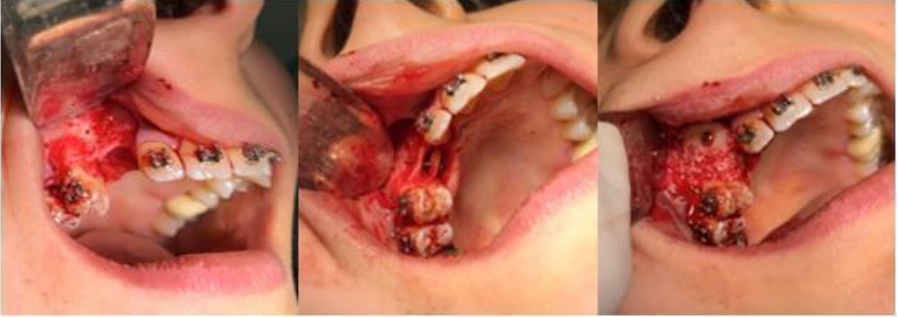**Şekil 3:** Tibianın Greft Alımı İçin Hazırlanması Ve Elde Edilen Kansellöz Otojen greft (Selvi 2020)

Bu greft materyali hızlı kaynama sağlar, ancak anında yapısal stabilite sağlamaz. Bu greftlerin bilinen tek dezavantajı, mekanik sağlamlığın yetersiz olmasıdır.

Greft uygulandıktan sonra donör osteositlerin bir kısmı hayatta kalır ve bu osteositler greft porözitesi ve lokal sitokinlerle birlikte anjiyogenez ve konak mezenkimal kök hücrelerin alımını düzenler. Alınan bu mezenkimal kök hücrelerin, osteoblastlara farklılaşma potansiyeli vardır. Böylece greft iki gün içinde tamamen vaskülarize olur. Birkaç hafta içinde yeni kemik oluşumu gözlenir ve genellikle sekiz haftada remodeling, tam greft turn-over'ı ise yaklaşık bir yılda gerçekleşir. Bu turnover, “creeping substitution” olarak da tanımlanan “tırmanarak gelişen ikame” işlemi ile gerçekleşir; burada yeni osteoidin osteoblast depolaması ile nekrotik donör trabeküllerinin osteoklast rezorpsiyonu eş zamanlı ve birlikte gözlenir. (Myeroff & Archdeacon, 2011)

### 2.1.2. Kortikal Kemik Greftleri

Kortikal kemik mükemmel yapısal bütünlüğe sahiptir. Yoğun ve oldukça organize yapısı, nispeten sınırlı bir osteoblast, osteosit ve diğer hücresele progenitörlere sahip olmasına sebep olur. Bu hücrelerin sınırlı olması kortikal kemik greftlerinin sınırlı osteojenik ve osteoindüktif özelliklerine sahip olmasına neden olur. Ayrıca çoğu osteositin transplantasyondan sonra öldüğüne ve osteojenik potansiyelin daha da düştüğüne dair kanıtlar vardır. (Bae & Waters, 2006) Kortikal kemiğin yoğun organizasyonu göz önüne alındığında revaskülarizasyon aksar. Genelde kortikal otogreftin kaynaması, kansellöz greftten çok daha yavaştır. Alveol kreterlerinin vertikal ya da horizontal olarak kayba uğradığı durumlarda onley şeklinde kullanılabilceği gibi, kemik boşluklarını doldurmak ve yüz konturlarını düzeltmek amacıyla da özellikle mandibüler ramustan alınan greftler kullanılabilir. (Şekil 4)



Şekil 4. Khoury Tekniği İle Maksilla Anterior Bölgenin Ogmentasyonu (Selvi 2020)

### 2.1.3. Kortiko-kansellöz Kemik Greftleri

Kortiko-kansellöz kemik greftleri hem kortikal hem de kansellöz kemiğin avantajlarını sunar. Kortikal kemiğin osteokondüktif ortam

yaratma ve yapısal stabilite sağlaması avantajları ile kansellöz kemiğin osteoindüktif ortam yaratma ve osteojenik yeteneklerinin kombinasyonuna sahiptir. En sık kullanılan ağız dışı donör bölge, unikortical, bikortical ve trikortical greft materyali sağlayabilen iliak sırttır.

## **2.2. Homojen Kemik Greftleri**

Aynı türün bireyleri arasında taşınan greftlere “homojen kemik greftleri” denir. Kemik grefti canlı ya da kadavrada donörlerinden elde edilir ve kemik bankalarında stoklanır. Homojen greftlerin antijenite veya hastalık bulaşma riskini önlemek için kullanımlarından önce bazı test ve yapısal işlemlerden geçirilmeleri gerekir.

### **2.2.1. İzogreftler**

Homojen greftlerin bir alt grubu olup, alıcı ile aynı genetik yapıya sahip canlılardan alınan dokulara “izogreft” veya “singenezoplastik greftler” denir. (tek yumurta ikizleri arasında)(Yaltirik diğ., 2018)

İzogreftler diğer nakil şekillerinden farklıdır çünkü allogreftlerle anatomik olarak aynı olsalar da, alıcının immün cevabı açısından otogreftlere daha yakın özelliktedir ve allogreftlerden üstündür. (Lock, 2002)

### **2.2.2. Allogreftler**

Allogreft, aynı türden başka bir bireyin kemik materyalidir. Genellikle kadavradan alınır. Kemik materyali sterilize edilir, işlenir ve kemik bankalarında saklanır. (Saima ve diğ., 2016)

Allogreftler osteoindüksiyon yoluyla hareket eder ve doğal farklılaşmamış mezenkimal hücreler üzerinde osseokondüktif kabiliyetlere sahiptir. Greft matriksinin rezorbsiyonu ve rezidüel iskelede yeni kemiğin birikmesi yoluyla kemik oluşturur. Hücreler canlı olmadığı için osteogenez kabiliyeti yoktur. (Chavda & Levin, 2018)

Allogreftler histouyumludur ve konak alanın gereksinimlerine bağlı olarak demineralize kemik matriksleri, kansellöz çipler, kortiko-kansellöz, kortikal greftler, osteokondral ve bütün kemik segmentleri gibi çeşitli formlarda mevcuttur. Bu greftlerle ilgili bazı zorluklar, donörün tıbbi geçmişinin, enfeksiyonlar, kanserler ve alıcının güvenliği ile ilgili diğer problemler açısından araştırılmasının gerekliliğidir. (Chavda & Levin, 2018) Daha kuvvetli bir sterilizasyon işlemi ise hastalık bulaşma ve enfeksiyon olasılığını ortadan kaldırabilir ancak osteojenik ve osteoindüktif özellikleri de azaltır. (Shibuya & Jupiter, 2015)

Allojenik kemik greftleri, hazırlama işlemine bağlı olarak taze dondurulmuş kemik allogreftleri, dondurulmuş kurutulmuş kemik allogreftleri (DKKA), demineralize dondurulmuş kurutulmuş kemik allogreftleri (DDKKA) olarak sınıflanabilir.

### **2.2.2.1. Taze Dondurulmuş Kemik Allogreftler**

Taze dondurulmuş kemik allogreftlerinin üretimi, en yaygın kullanılan allogreft tekniğidir. Bu işlemde doku, steril koşullar altında toplanır, kültürlenir ve serolojik testler yapılarak dondurulur.



Antibiyotik çözeltisine batırıldıktan sonra paketlenir ve 5 yıla kadar saklanabilir. Hücreler bu süreçte hayatta kalmaz. Taze dondurulmuş allogreftler rehidrasyon gerektirmez. (Busam ve diğ., 2007)

#### **2.2.2.2. Dondurulmuş Kurutulmuş Kemik Allogreftleri (DKKA)**

Dondurulmuş kurutulmuş kemik allogreftleri, otojen greftlere benzer performans sergiler. Boyutsal stabilite ve yeni kemik oluşumu konusunda da alloplastik materyallerden daha iyidir. DKKA osteokondüktif bir malzemedir. (Burchardt, 1983) DKKA'nın faydaları arasında düşük maliyeti, sınırsız tedarik imkanı ve ikincil cerrahi alan yaratılmaması gösterilebilir. (Demetter ve diğ., 2017)

#### **2.2.2.3. Demineralize Dondurulmuş Kurutulmuş Kemik Allogreftleri (DDKKA)**

Hidroklorik asit ile demineralizasyon işlemi inorganik kemik matriksi içindeki kemik oluşumunu uyarıcı proteinlerin açığa çıkmasını sağlar. Kemik oluşumunu uyanan bu proteinlerin tümü ‘bone morphogenic protein’ (BMP) olarak adlandırılır. DDKKA hazırlanırken ‘‘liyoofilizasyon işlemi’’ uygulanır. Bu işlem, serolojik testler yapılırken dondurulan dokunun steril olarak depolanması ile başlar, daha sonra da doku antibiyotik çözeltisine batırılır. Doku sonrasında yeniden dondurulur ve nem içeriğini % 5'in altına düşürmek için liyofile edilip paketlenir ve 5 yıla kadar saklanır. Kullanımdan önce rehidrate edilmelisi gerekir. (Busam ve diğ., 2007)

DDKKA'ların iyileşme konusu tartışmalıdır. Bazı yazarlar bu tür greftlerin osteoindüksiyon ile iyileştiklerini ileri sürer. Bu süreç, alıcı doğal kemikten kaynaklanan çok potansiyelli hücreleri kapsar. Bölgeyi dolduran bu hücreler farklılaşarak osteoblastlara dönüşür. Zamanla allogreft, alıcı kemik tarafından rezorbe edilir; bu rejeneratif sürecin BMP ve muhtemel allogreft içindeki diğer büyüme faktörleri tarafından indüklendiği düşünülmektedir. (Aichelmann-Reidy ve diğ., 2004)

### **2.3. Hayvansal Kaynaklı Kemik Greftleri (Ksenogreftler)**

Heterojen kemik greftleri farklı bir türde canlıdan elde edilen greft materyalleridir. Bu nedenle antijenitesi allogreftlerden önemli ölçüde daha fazladır. Osteoindüktif özelliklerin azalmasına neden olacak sterilizasyon işlemlerinden geçirilirler. (Shibuya & Jupiter, 2015)

Oral ve maksillofasiyal cerrahide greft gerektiren çeşitli osteotomilerde ve kemik defektlerinin onarımında, kimi zaman da diğer kemik greftleriyle karıştırılarak kullanılmaktadır.

Kaynakların bolluğu nedeniyle bu greftler daha ucuzdur ve temini kolaydır. Ayrıca kapsamlı sterilizasyon işlemleri nedeniyle raf ömrü genellikle uzundur. (Shibuya & Jupiter, 2015)

Ksenotransplantasyonun bazı dezavantajları, hastalık bulaşma riski (örneğin prionlar ve retrovirüsler), greftlemeden sonra konak dokunun immünolojik yanıtı, canlı hücrelerin eksikliği ve imalat süreci sırasında azalan osteoindüktif özellikler ve greft rezorpsiyon hızının oldukça yavaş olmasıdır.

Sık kullanılan heterojen kemik greftleri ařađıda sıralanmıřtır:

### **2.3.1. Sıđır Kaynaklı Hidroksiapatitler**

Günümüzde en sık kullanılan hayvansal kaynaklı greft türüdür. Sıđır kemiklerinin deproteinize edilmesi ile elde edilir. Dođal sıđır kemiđinin organik bileřenleri tamamen elimine edilir. Geri kalan inorganik bölüm poröz hidroksiapatit partikülleridir ve yapısal olarak insan kansellöz kemiđine benzer. Alıcı doku tarafından iyi tolere edilir. İyileřmeye osteokondüktif katkı gösterir.

Prionların kemik dokusu içinde bulunmamaları ve kemik dokusunun tümüyle deproteinize ediliyor olması nedeniyle Deli Dana Hastalığı'nın (DDH) ve bunun insanlardaki varyasyonu olan Creutzfeldt-Jacob hastalığı risk dahilinde deđildir. Dezavantajı, rezorpsyon süresinin çok uzun olmasıdır. (Rekow, 2003)

### **2.3.2. Mercan Kaynaklı Kalsiyum Karbonatlar**

Mercanların fiziksel yapısının %98'i kalsiyum karbonattır. Porlu yapıları hem damarlanma hem de hücre göçü için önemli bir özelliktir. Bu tür greft maddeleri mükemmel doku uyumuna sahiptir ve iyileřme sürecinde tümüyle rezorbe olur.

Bu tür greftlerde kemik iliđinden gelen hücreler porlara göç eder ve daha sonra damarlanma bařlar. Bunu takiben bir yandan osteoklastlar greft maddesinin rezorpsiyonunu sađlarken, diđer yandan osteoblastlar da yeni kemik oluřumunu bařlatır. Yeni kemik oluřumunda osteokondüktif etki gösterir. (Rekow, 2003)

### **2.3.3. Domuz Kaynaklı Ksenogreftler**

Domuz kaynaklı ksenogreftler sığır kaynaklı greftlere nazaran yeni üretilmiştir. Domuz kemiği insan kemiğine benzer bir formülasyon ve yapıdadır. Domuz kemiğinin lipit içeriği (kategori ve yapı açısından) de insan kemiğinin lipit içeriğine benzer. (Lorenzen ve diğ., 2015) Ayrıca domuz kemiğinin nispeten düşük zoonoz riski vardır. Bu nedenle sığır kaynaklı ksenogreftlerin domuz kaynaklı ksenogreftlerle değiştirilmesi için büyük çaba sarf edilmektedir. (Salamanca ve diğ., 2018)

Çeşitli çalışmalar domuz kaynaklı ksenogreftlerin osteokondüktif matris olarak etki ettiklerini göstermiştir. (Cassetta ve diğ., 2015) Yapılan bir çalışmada yüksek sıcaklıkta ısı işlem görmüş domuz süngerimsi kemik grefti ideal kimyasal ve yapısal özellikler sergilemiştir ve in-vivo olarak mükemmel kemik büyümesi sağlamıştır. Bu teknik, hastalık bulaşma riski ve immünolojik reaksiyon riski olmaması, mükemmel biyouyumluluk göstermesi gibi çeşitli avantajlar sunar. (S.-H. Kim ve diğ., 2004) En büyük dezavantajı ise dini sebeplerle kimi hasta ve hekimler tarafından tercih edilmemeleridir.

#### **2.3.3.1. Amelogenin ve Emdogain**

Amelogeninler tek bir genden türetilmiş, yüksek oranda extrasellüler matrix proteini içeren moleküllerdir. Amelogeninin biyomineralizasyon ve sert doku biçimlenmesinde büyük rolü vardır. Özellikle periodontoloji alanındaki klinik ve deneysel çalışmalar göstermiştir ki, amelogeninlerin yara iyileşmesinde, kemik

şekillenmesi ve oluşmasında, kök rezorpsiyonu gibi durumları tedavi etmede kayda değer olumlu etkileri vardır. (Lyngstadaas diğ., 2009)

Emdogain'in ana bileşeni domuz diş tomurcuklarından izole edilen ve kromatografi ile saflaştırılan mine matriks proteinleridir. Bu hücre dışı matriks protein sistemine türetilmiş mine matriksi (EMD) denir. Amelogeninler, EMD'nin ana (>% 95) bileşenidir. EMD'ye ek olarak, Emdogain su ve propilen glikol aljinat (PGA) taşıyıcı da içerir. EMD, marjinal periododontitis nedeniyle kaybedilen periodonsiyumun rejenerasyonunu teşvik etmek, fazla ataşman kaybı olan hastalarda fonksiyonel olarak periodontal ligaman, sement ve alveolar kemiğin geri kazanımını sağlamak amaçlarıyla üretilmiştir. (Qu ve diğ., 2010)

#### **2.3.4. At Kaynaklı Ksenogreftler**

Son zamanlarda yayınlanan bir dizi çalışma at kaynaklı ksenogreftlerin diş çekimi sonrası alveolar sırt koruma prosedürlerinde, önemli periodontal defektlerin tedavisinde ve atrofiye olmuş alveolar sırtın greftlenmesindeki güvenlik ve etkinliğini incelemiştir. At kaynaklı ksenogreftlerden biri olan “Equine Bone Mineral” veya EBM, yapı ve bileşimi açısından diğer ksenogreftlere benzer özellikler göstermektedir. EBM, at kemiğinden tüm organik bileşenlerin (proteinlerin) çıkarılmasıyla üretilen steril, doğal, antijenik olmayan, gözenekli bir kemik mineral matrisidir; fiziksel ve kimyasal olarak insan kemiğinin mineralize matrisi ile karşılaştırılabilir. EBM'nin mineral matrisi, insan kemiğine benzer makro ve mikro gözenekli bir yapıya sahiptir ve aynı zamanda yeni

kemiğin osteokondüktif oluşumunu ve büyümesini desteklediği görülen trabeküler bir yapısı vardır. (Nevins diğ., 2013)

### **3. KEMİK KAYNAKLI OLMAYAN BİYOMATERYALLER (ALLOPLASTİKLER)**

Kemik defektlerine uygulanan biyolojik olarak inert (tepkimeye girmeyen) greft malzemeleri “alloplastik” greft materyalleri olarak adlandırılır. Bunlara “sentetik” greft maddeleri de denir. Alloplastik materyaller organik olmayan kaynaklardan sentezlenir. (Tuskan & Yaltrık, 2002) En yaygın alloplast türleri kalsiyum fosfatlar gibi biyoaktif seramiklerdir. Seramikler (kalsiyum fosfat, biyocam, kalsiyum sülfat) kemik mineral yoğunluğunu ve osteoblast proliferasyonunu arttırmak için büyüme faktörleri ve iyonlarla karıştırılarak kullanılabilir. Bu seramikler için kemik oluşum şekli osteokondüksiyondur. (Saima ve diğ., 2016)

Alloplastik biyomateryallerdeki en önemli sorun immün sistemin yabancı cisimleri kapsüle ederek izole etme eğilimidir. (Tuskan & Yaltrık, 2002)

#### **3.1. Metaller**

Metaller benzersiz atomik düzenleri olan inorganik malzemelerdir ve bağlanma özellikleri sayesinde oldukça gelişmiş mekanik, termal ve elektriksel niteliklere sahiptir. Metallerin iletkenlikleri ve mekanik güçleri, özellikle yük taşıma özellikleri, sert doku replasmanı için protezlerde, fiksasyon cihazlarında, dental implantlarda, stentlerde,

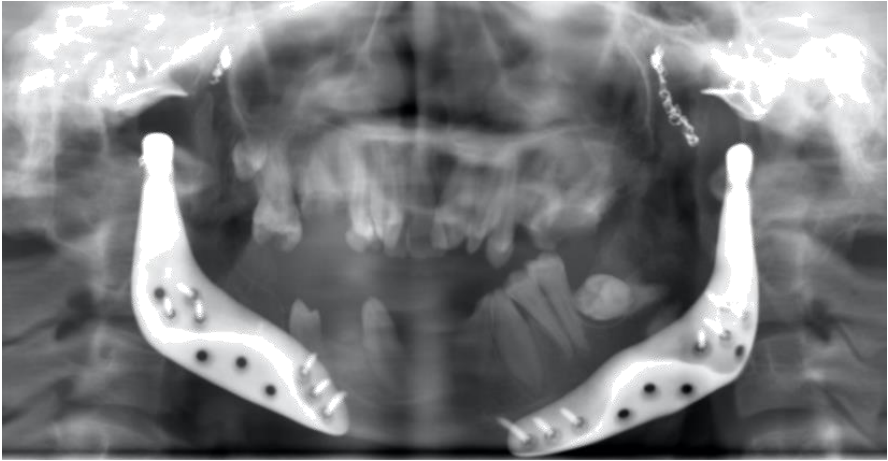
kılavuz teller ve elektrotlar gibi aktif cihazlarda ve çok çeşitli tıbbi uygulamalarda kullanımlarını sağlar. (Binyamin diğ., 2006)

Metallerin biyoyumlulukları tartışılırken en büyük soru işareti fizyolojik ortamlarda korozyona uğrayabilecekleri konusundaki endişedir. Korozyon, operasyon sırasında herhangi bir enfeksiyon, renk değişimi ya da implant üzerinde dökülmeler görülmeden, klinik olarak ilerleyen dönemlerde lokal ağrı veya şişme gibi belirtilerle ortaya çıkabilir. Saf metallerin birçoğu biyoyumluluk ve korozyon sorunu nedeniyle biyomateryal olarak kullanılamaz. (Binyamin ve diğ., 2006)

Kıymetli metaller, mükemmel biyoyumluluk ve korozyon direnci sergilemelerine rağmen, genellikle ideal yük taşıma özelliklerine sahip değildir. Bu yüzden de kıymetli metallerin biyomateryal olarak kullanımı kısıtlıdır. Altın, gümüş ve platin gibi kıymetli metaller inerttir ve bu nedenle korozyon reaksiyonlarına maruz kalmaz. Diğer bazı metaller oksit tabakası oluşturma yeteneğine sahiptir. Titanyum ve krom gibi metaller genelde sağlam oksit tabakalarına sahiptir. Kullanılan diğer saf metaller magnezyum, tantal ve platin grubu elementleri içerir. Magnezyum çok avantajlı mekanik özelliklere sahiptir, ancak düşük korozyon direnci vardır. Magnezyumun korozyon ürünleri toksik değildir ve hızlı bir şekilde vücuttan atılır; bu da magnezyuma biyobozunur bir metal olma özelliği kazandırır. Tantal ve platin grubu iyi mekanik özelliklere sahip olmamakla birlikte yüksek korozyon direnci sergiler. (Binyamin ve diğ., 2006)

Alařımlar iki veya daha fazla metalin homojen karıřımıdır. Günümdüde en yaygın alařımlar paslanmaz elik, kobalt – krom, Őekil hafızalı alařımlar ve titanyum alařımlarıdır. Titanyum ve titanyum alařımları da biyomateryal olarak yaygın Őekilde kullanılmaktadır; iyi mekanik özellikleri nedeniyle ađırlıđa karřı yüksek dayanıklılık gösterir ve iyi biyouyumlulukları yanı sıra düřük yoğunluđa sahiptir. Ayrıca oksit tabakası oluřturma özellikleri vardır. (Sandallı, 2000)

Dental implantlar, alloplastik total TME protezleri (Őekil 5), kraniyal kemiklerin rekonstrüksiyonu, kemik greftlerinin, kemik kırıklarının ve osteotomi hatlarının fiksasyonu için non-reaktif metaller ve metal alařımları kullanılmaktadır.

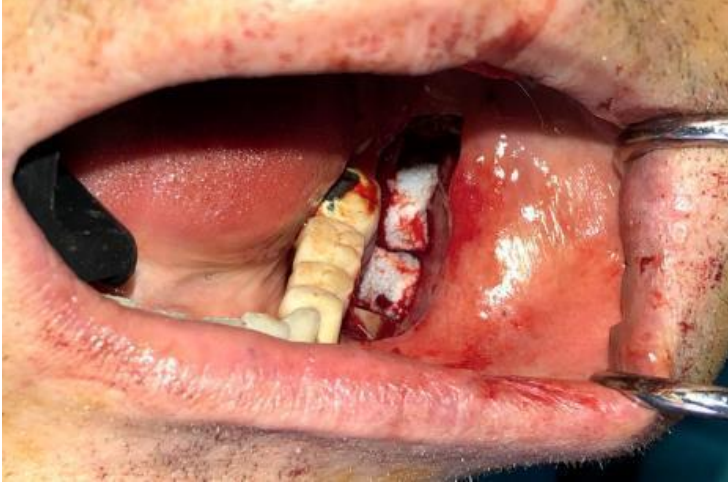

**Őekil 5.** Ramus Kısmı Titanyum Metalinden Üretilen Çift Taraflı Total Alloplastik TME Protezlerinin Radyografisi (Selvi 2020)



### 3.2. Emilebilir Jelatin Sünger ve Oksitlenmiş Rejenere Olmuş Selüloz (Gelfoam® & Surgicel®)

Emilebilir jelatin sünger (Gelfoam®) minör kanamaların kontrolünde klinikte en sık kullanılan ajanlardan biridir. (Şekil 6) Domuz derisi jelatininden üretilir; poröz ve esnek bir materyaldir. Bir hafta içinde çözünür ancak tamamen rezorbsiyonu 4-6 hafta sürer. Çok fazla skar dokusu oluşumuna sebep olmaz. (Palm & Altman, 2008)



Şekil 6. Ramus Grefti Alınan Donör Bölgeye Gelfoam® Uygulaması (Selvi 2020)

Oksitlenmiş rejenere olmuş selüloz, hassas dokulardan kaynaklanan kanamayı kontrol etmek için kullanılan steril selüloz bazlı bir trombojenik materyaldir. Biyolojik olarak emilebilir. (Nooh ve diğ., 2014)

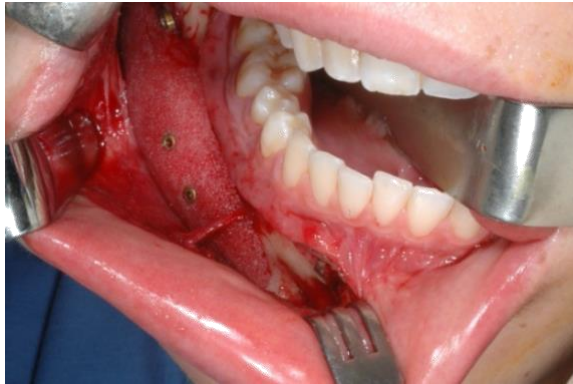### 3.3. Polimerler

Polimerler biyomateryaller içindeki en geniş sınıflamadır. Polimerler, ortak bir omurga oluşturmak için birbirine bağlanmış monomer adı

verilen, kovalent bağlarla bağlı, tekrarlayan birimlerden oluşan büyük moleküler zincirlerdir.

Sentetik polimerlerden bazıları polivinil klorür (PVC), polietilen (PE), polipropilen (PP), polimetilmetakrilat (PMMA), polistiren (PS), politetrafloroetilen (PTFE), polyesterler, poliamidler (nylon), poliüretanlar ve polisiloksanlar (silikon) şeklinde sıralanabilir. Yaygın olarak karşılaşılan doğal polimerler kolajen, hiyalüronik asit, heparin ve DNA'dır.

OMFS pratiğinde polietilenin kullanım şekli olan Medpor<sup>®</sup> (yüksek yoğunluklu polietilen) kraniyofasiyal deformiteler için yaygın olarak kullanılan bir alloplastik biyomateryaldir. Yeni kemik ve bağ dokusunun oluşumunu ilgili vaskülarizasyon ile tetikleyebilir. Ayrıca düşük enfeksiyon oranı ve uzun süreli stabilitesi ile beraber, emilebilir olması ve alerjik olmaması avantajlarıdır. Bu nedenle kraniyofasiyal ogmentasyon için otojen greftlere iyi bir alternatif olarak kabul edilmiştir.(Şekil 7)(Wang ve diğ., 2018)



**Şekil 7.** Deforme Mandibulanın Yüksek Yoğunluklu Polietilen (Medpor<sup>®</sup>) ile Rekonstrüksiyonu (Selvi 2020)

Biyomedikal uygulamalar için kullanılan polimerlerin nispeten düşük maliyet, üretim kolaylığı, kullanım geçmişi ve çok yönlülük gibi özelliklerinin birçok avantajı vardır. Cerrahi aletlerde, implante edilebilir materyallerde, materyal kaplamalarında, kateterlerde, vasküler greftlerde, enjekte edilebilir biyomateryallerde ve terapötiklerde kullanılır.

Polimerler iki genel kategoriye ayrılır: Termoplastikler ve termosetler.

Termoplastik polimerler, geçiş sıcaklığının üzerine çıktığında yeniden şekillendirilebilen katı malzemelerdir. Naylon ve polietilen termoplastiklere örnektir. Naylonlar, kateterler ve diyaliz membranlarında, polietilenler ise implant kaplamalarında kullanılır. Termoplastiklerin aksine, termosetler çapraz bağlandıktan sonra yeniden şekillendirilemez. Malzemenin sıcaklığının yükseltilmesi erimeye neden olmadan kimyasal bozunmaya neden olacaktır. (Abramson ve diğ., 2004). Elastomerik materyaller hem termosetlere hem de termoplastiklere ait özel bir alt kümedir. Poliüretan ve silikon, idrar sondası, periferik intravenöz ve santral venöz kateterlerde yaygın olarak kullanılan elastomerlerdir. (Binyamin ve diğ., 2006)

Poli (laktit-ko-glikolit) (PLGA), polikaprolakton, poliyanhidritler ve polifosfazenler, sentetik bozunabilir polimerlerin yaygın birer örneği, nişasta, kitin, kolajen ve glikozaminoglikanlar da doğal bozunabilir polimerlerin örnekleridir. Vicryl® suture laktit ve glikolidin bir ko-polimeri olarak örnek verilebilir. (Binyamin ve diğ., 2006)

Hidrojeller, polimerik biyomateryallerin bir başka yararlı kategorisidir. Kontakt lensler, membranlar, vokal kord rekonstrüksiyonları, ilaç iletimi ve yara iyileşmesi gibi tıbbi ve farmasötik teknolojilerde kullanılmak üzere geliştirilmiştir. (Ratner & Bryant, 2004)

### **3.4. Biyoseramikler**

Sentetik biyoseramikler, silikat içeriğine göre birkaç gruba ayrılabilir. Silikat, kemik doku mühendisliğinde hayati bir rol oynamaktadır. Kalsiyum sülfat, kalsiyum fosfat seramikleri, biyoaktif cam ve bunların kombinasyonları şu anda mevcut olan en yaygın sentetik kemik biyomateryalleridir. (Yang ve diğ., 2013)

Biyoseramikler osteosentezi desteklemek için bir osteokondüktif iskele oluşturarak iş görür. (Y. A. Fillingham ve diğ., 2012)

Metaller ve polimerler ile karşılaştırıldığında sentetik biyoseramikler, gelişmiş biyouyumluluk, biyoaktivite ve dayanıklılıklarından dolayı kemik onarımında üstündür. (Baino ve diğ., 2015) Mekanik özellikleri ise sentetik biyoseramiklerin en büyük dezavantajıdır ve yük taşınması gereken uygulamalarda kullanımlarını sınırlandırır. (Huang ve diğ., 2014) Üretim aşamalarındaki gelişmelerle, biyoseramiklerin yapısal kusurlarının ve mikroyapısal özelliklerinin iyileşmesi sağlanmıştır.

Kalsiyum fosfat kullanımının en önemli gerekçesi, kemiğin birincil inorganik bileşeni olan hidroksiapatitin kalsiyum fosfat grubunun bir alt kümesi olmasıdır. En çok araştırılan kalsiyum fosfat kemik grefti materyalleri hidroksiapatit, beta-trikalsiyum fosfat ve bunların iki fazlı

kalsiyum fosfat olarak da adlandırılan kombinasyonlarıdır. (Dorati ve diğ., 2017)

Kalsiyum fosfat kemik greftinde oluşturulan yeni kemik dokusu çoğunlukla mekanik yüklemeyi fazla kaldıramaz ve bu biyomateryaller çoğunlukla partiküller olarak düşük yük taşıyan uygulamalarda kemik boşluğunu doldurma uygulamalarında kullanılır. Son zamanlarda kalsiyum fosfat kemik greftinin çeşitli bileşiklerle birleştirilmesinin mekanik direnci, biyoyumluluğu ve resorpsiyon oranını iyileştirebileceği gösterilmiştir. Örneğin, Fielding, Bandyopadhyay ve Bose (2012), silikon ve çinko oksitlerin betatrikalsiyum fosfata bağlanmasının basınç dayanımını 2.5 katına ve hücre canlılığını % 92'ye çıkardığını ortaya koymuştur ancak bununla ilgili klinik kanıtlar hala eksiktir. (Haugen ve diğ., 2019)

Kalsiyum sülfat son derece biyoyumlu bir materyaldir. Osteojenik aktiviteyi teşvik eden bir kalsiyum sülfat kafesi bırakarak hızlı bir şekilde rezorbe olur, kemiğin mineral fazını taklit eder ve kemik formasyonu oranında rezorbe olur. (Scarano ve diğ., 2006) Ricci ve ark., köpeklerde 2 hafta içinde kalsiyum sülfatın yeni kemik oluşumunu başlattığını ve 1 ay sonra neredeyse tamamen rezorbe olduğunu göstermiştir. (Ricci ve diğ., 2001)

Periodontal hastalık, apikal rezeksiyonlar, alveolar kemik kaybı ve maksiller sinüs ogmentasyonu tedavilerinde başarılı bir şekilde kullanılmıştır. Membran bariyeri olarak da kullanılan kalsiyum sülfat, bir bağlayıcı olarak işlev görerek iyileşmeyi kolaylaştırabilir ve greftleme materyalinin kaybını önleyebilir. (Scarano ve diğ., 2006)

Biyocamlar esas olarak maksiller sinüs lift operasyonlarında kullanılır ve 300-335 mm çapında partiküller ile karakterizedir. Osteokondüktif özelliklere sahiptir ve çözünürlüğü doğrudan sodyum okside bağlıdır. Histomorfometrik analizler, yeni kemiklerin etrafında % 40 yeni kemik, 43 medüller boşluk ve % 17 biyocam partiküllerinin olduğunu göstermiştir. (Kucukkolbasi ve diğ., 2009)

### **3.5. Trombosit Konsantreleri**

Trombosit konsantreleri hastanın kendi kan örneğinin santrifüj edilmesiyle elde edilen ürünlerdir. Trombositler, fibrinler ve lökositler (kullanılan protokole bağlı olarak) faydalı bir forma dönüştürülerek konsantre edilir ve klinikte kullanımı daha faydalı bir hale dönüştürülür.(Caruana ve diğ., 2019) Trombosit konsantreleri yara iyileşmesini hızlandırmak için lokal olarak uygulanan biyoaktif cerrahi katkı maddeleri olarak hareket eden, trombositlerdeki büyüme faktörlerinden konsantre edilen süspansiyonlardır.(Tozum & Demiralp, 2003) Hastanın kendi kanından üretildiği için hastalık bulaşma riski söz konusu değildir ve aşırı duyarlılık reaksiyonlarına da yol açmaz.(Marx, 2004) Trombositten zengin plazma (PRP) ve trombositten zengin fibrin (PRF) gibi trombosit açısından zengin konsantreler, in-vivo doku mühendisliğinde kullanılan son yeniliklerdendir.

### 3.5.1. Trombositten Zengin Plazma (Platelet Rich Plasma/PRP)

Trombositten zengin plazma (PRP), otojen trombositleri konsantre eden yöntemlerle üretilen fibrin yapıştırıcının otojen bir modifikasyonudur. Basit protokol trombositleri konsantre etmeyi içerir. PRP maddesi, hem kemik dokusu hem de yumuşak dokuda kullanılabilen ve yara iyileşmesini hızlandırdığı kanıtlanmış bir biyomateryaldir.

Jo ve ark. tarafından geliştirilen protokolde, birinci ve ikinci jenerasyonlarda aynı miktarda (9 mL) kan kullanılır. Kırmızı hücreleri beyaz hücrelerden ayırmak için ilk santrifüjlemede (900 rpm / 5 dakika) üç tabaka elde edilir; bunlar trombosit ve beyaz hücreler açısından zengin bir üst tabaka, “buffy coat” içeren orta tabaka ve kırmızı kan hücreleri içeren bir alt tabakadır. İlk iki üst tabakanın toplanmasından sonra, 1500 rpm / 15 dakika süren ikinci bir santrifüjleme, kırmızı kan hücrelerini çıkarır. Her iki santrifüjde de plastik tüpler kullanılır ve nihai sonuç, ilk trombosit sayısında  $\times 4.2$  artış içeren 2 mL bir jeldir. (Jo ve diğ., 2013)

Doğal kan pıhtısı, %94 kırmızı kan hücresi, %5 trombosit ve %1 beyaz kan hücresi içerirken, PRP %95 trombosit içerir. Kırmızı kan hücreleri sayısı ile trombosit sayısı arasındaki bu anlamlı değişim (yara iyileşmesinin her evresinde rolü olan trombositler ile yara iyileşmesi stimülasyonu rolü bulunmayan kırmızı kan hücreleri) PRP'nin niçin yara iyileşmesinde kayda değer olumlu etkilerinin olduğunu

açıklamaktadır. Bununla birlikte, PRP kullanımını risksiz değildir. Sığır trombinin PRP jel üretmek için kullanılması nedeniyle, V, XI faktörlerine ve trombüs oluşumuna karşı gelişen antikorlar alerjik reaksiyonlara ve koagülopatilere neden olabilir. (Tozum & Demiralp, 2003)

### **3.5.2. Trombositten Zengin Fibrin (Platelet Rich Fibrin/PRF)**

Trombositten zengin fibrin, optimum iyileşmeye izin veren tüm moleküler ve hücrel elementleri içeren bir matristir. PRF elde etme protokolünün amacı trombositleri ve fibrin pıhtısında salınan sitokinleri biriktirmektir. Hiçbir katkı maddesi olmadan yalnızca santrifüjlenmiş kan gerekir.

Toplanan kan örneği 10 mL'lik bir cam veya cam kaplı plastik bir tüpe yerleştirilir ve 10 dakika boyunca dakikada 3000 devir (rpm) santrifüjlenir. PRF ürünü 3 katmandan oluşur; bunlar üstte hücrel plazma, ortada PRF pıhtısı ve altta kırmızı korpüsküllerdir.(Dohan ve diğ., 2006a) İlk olarak fibrinojen trombin ile birleşip fibrine dönüşmeden önce tüpün üst kısmında konsantre edilir. Antikoagülan eksikliği nedeniyle kan cam yüzeyi ile temas ettiği anda pıhtılaşmaya başlar. Pıhtı polimerizasyonunu aktive etmek için bir silika yüzeyi ile temasa ihtiyaç vardır; bu nedenle PRF sadece kuru cam veya cam kaplı plastik tüplerde elde edilebilir. Trombositlerin çoğu tüp duvarlarıyla temas ettikten sonra birkaç dakika içinde pıhtılaşma kaskadına başlayarak aktive edilir. Daha sonra tüpün alt kısmındaki kırmızı korpüsküller ve üst kısmındaki hücrel plazma arasındaki tüpün orta tabakasında bir fibrin pıhtısı



elde edilir. Trombositler bir fibrin ađ içinde tutulur. (Feigin ve diđ., 2019) Bu fibrin, dolařımdaki tđm bađıřıklık hđcrelerini ve yđksek derecede antijenik plazmatik molekđlleri iđerir; bu nedenle PRF membranları donöre tamamen spesifiktir ve allojenik bir greft dokusu oluřturamaz.(Dohan ve diđ., 2006b)

PRF, yđnlendirilmiř doku rejenerasyonu ięin rezorbe edilebilir bir membran olarak kullanılabilir, bđylece istenmeyen hđcrelerin (epitel hđcreleri) kemik defektine gđç etmesini ۆnleyerek, osteojenik ve anjiyojenik hđcrelerin akıřına ve altta yatan kan pıhtılarının mineralizasyonuna izin verir.

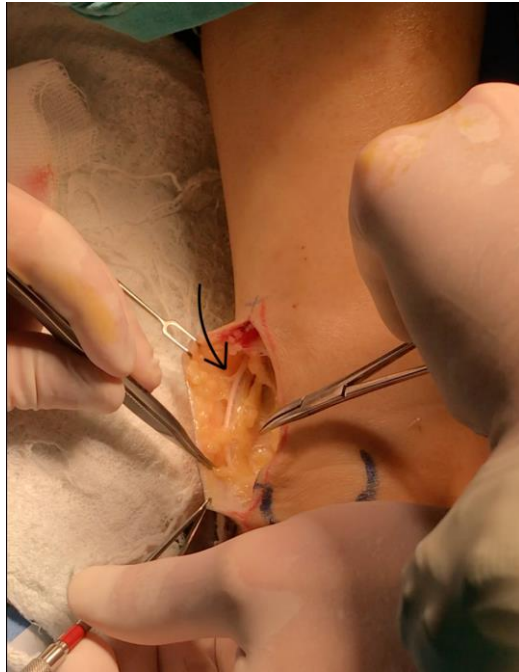### **3.6. Yumuřak Doku Greftleri**

Oral yumuřak doku mđhendisliđi uzun zamandır kronik hastalık veya travma ile iliřkili mukozal veya diřeti kusurlarının ve konjenital defektlerin rekonstrđksiyonu ile iliřkilendirilmiřtir. Doku mđhendisliđinin ۆnceliđi, anjiyogenez ve uygun ęevresel faktörler/uyaranlar ile birlikte doku rejenerasyonunu indđklemek ięin gerekli hđcre triadı, yapı iskelesi ve fizyolojik olarak aktif maddeleri izler. (R. Y. Kim ve diđ., 2014) Bu prensip hem sert hem de yumuřak dokular ięin geęerlidir.

#### **3.6.1. Sinir Dokusu Greftleri**

Sinirler, beyinden gelen uyarıları ileterek hareketlerin dđzenlenmesi veya periferik bđlgelerde duyu algılanmasını sađlayan ۆzelleřmiř dokulardır. Sinirler ęeřitli nedenlerle zedelenebilir veya kopabilir.

Sinirin tamamen kopmadığı hafif zedelenmelerde sinir fonksiyonları kendiliğinden bir miktar geri dönebilirken, ağır olgularda cerrahi onarım gerektirir. Cerrahide tercih edilen ideal yöntem, erken dönemde kopuk sinir uçlarının mikrocerrahi yöntemle birbirine dikilmesidir. Eğer sinir uçları arasında bir miktar doku kaybı varsa veya nöroma eksizyonu nedeniyle iki uç pasif şekilde bir araya getirilemiyorsa, tercih edilecek yöntem, sinirin bir greft ile onarımıdır. Bu amaçla en sık kullanılan otojen sinir greftleri, ayak bileğinin dış yanından, bacadan, dirsek veya el bileğinden elde edilir. İnförior alveolar sinir ve lingual sinir onarımlarında en çok tercih edilen sinir grefti, ayak bileğinin dış yanından elde edilen sural sinirdir. (Şekil 8) Bunun haricinde aurikülotemporal sinir de kullanılabilir. (Babbush, 1998)



**Şekil 8.** Ayak Bileğinin Dış Yanından Otojen Sural Greft Temini (Selvi 2020)

Uç uca getirilemeyen ve primer sinir onarımı yapılamayan olgularda, otojen sinir grefti ile onarım dışında alternatif cerrahi tedavi yöntemleri de mevcuttur. (Babbush, 1998) İki sinir ucu arasındaki boşluğu doldurmak amacıyla damar, veya bu amaç için üretilen sentetik boru şeklindeki bazı malzemeler de kullanılabilir. Kadavradan alınan allojenik sinir greftleri ve domuz bağırsağından üretilen koruyucu membranlar ve tüp şeklinde kılıflar, Amerika Birleşik Devletleri'nde son yıllarda sıkça uygulanmaya başlanmıştır ve giderek otojen sural greftin yerini almaktadır.

### **3.6.2. Bağ Dokusu Greftleri**

Yumuşak doku greftleri, periodontal cerrahilerde ve dental implant cerrahisinde, doku hacmini arttırmak için önemli bir komponent haline gelmiştir. Otojen subepitelyal bağ dokusu greftleri, yumuşak doku kalınlaştırılması, diş eti çekilmesi tedavisi, alveolar sırt korunması, yumuşak doku ogmentasyonları ve papilla rekonstrüksiyonu gibi estetik endikasyonlarda giderek daha fazla uygulanmaktadır. (Zuhr ve diğ., 2014)

Olası donör bölgeleri maksiller tüberositeyi de içeren belirgin geometrik şekil ve histolojik kompozisyonun sağlanabildiği ön ve arka damaktır. (Zuhr ve diğ., 2014)

Bağ dokusu greftlerinin avantajları, diğer greft türlerinden daha iyi estetik sonuçlar vermeleri ve en güçlü kök yüzeyi örtme potansiyeline sahip olmalarıdır. Bağ dokusu grefti, yumuşak doku hacmini ve

kalitesini arttırırken, uyumlu bir diřeti kenar profili de oluřmasını saęlar. (Zucchelli ve dię., 2020)

Dezavantajları ise, hasta morbiditesi, donör bölgesinde kanama, palatinal bölgede uyuřukluk hissi, enfeksiyon veya uzamıř operasyon süreleridir. (Zucchelli ve dię., 2020)

### **3.6.3. Kıkırdak Greftleri**

Burun, kulak, kraniyofasiyal iskelet ve temporomandibular eklem (TME) rekonstrüksiyonunda sıkça otojen kıkırdak greftler tercih edilir. (Aydın ve dię., 2014)

Kostal kartilaj ve kulak kartilajı en sık yararlanılan otojen kıkırdak greftleridir. TME rekonstrüksiyonunda kulak kartilajı kullanımı önemlidir. (Aydın ve dię., 2014; Sandallı, 2000) Ayrıca oroantral fistül onarımı tedavisinde, orbita taban kırığı onarımı ve bazı sinüs lifting uygulamalarında da kulak kıkırdaęı kullanılabilir.

Kıkırdak allogreftleri zayıf antijeniktir; immünoloji sorun yaratmaları nadirdir. Taze veya dondurulmuř olarak bulunur. Kıkırdak ksenogreftlerine karřı ise immünolojik reaksiyon daha fazladır. Bu sebeple fazla kullanım alanları bulunmaz. (Aydın ve dię., 2014)

### **3.6.4. Doku Yapıřtırıcıları**

Geliřmekte olan doku yapıřtırıcıları ve sealant'ların yakında oral ve maksillofasiyal cerrahide klinik uygulanabilirlięe sahip olması ve bu klinik deęiřimin hızla artması beklenmektedir. Günümüzde kullanılan

doku yapıştırıcı çeşitleri; fibrin doku yapıştırıcılar, kolajen ve protein bazlı doku yapıştırıcıları, siyanoakrilatlar ve poliüretan yapıştırıcılarıdır.

### **3.6.5. Membranlar**

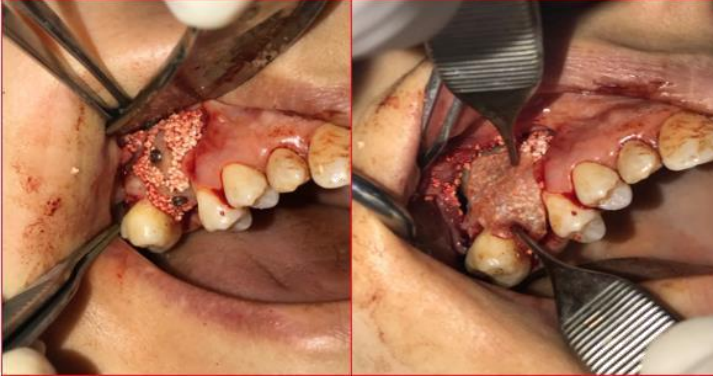Bir membran tekniğinin kullanılması, fibroblastların ve yumuşak bağ dokusu hücrelerinin amaçlanan rejenerasyon alanına göçünü önler. (Jimenez Garcia ve diğ., 2017)

Membranlar biyouyumlu olmalı, yakındaki osteoblastların büyümesine izin vermek için alan oluşturmak ve muhafaza etmek için yeterli dayanıma sahip olmalı ve yakındaki kaslardan gelen basınçlara dayanacak yeterli güce sahip olmalıdır. Membran, epitelyal hücreler, lifli dokular veya granülasyon dokusu gibi istenmeyen hücrelerin amaçlanan kemik iyileşme boşluğuna girmesini engellerken, osteoprogenitörlerin, osteoblastların ve neovaskülarizasyondan sorumlu hücrelerin içeriye girmesine izin vermelidir. Yapısal bütünlük, mukozal destek ve stabilite sağlamak için konak dokuyla tamamen entegre olmalıdır. Kullanımı kolay olmalıdır. (Naung ve diğ., 2019)

#### **3.6.5.1. Rezorbe Olabilen Membranlar**

Kolajen, laktik asit polimerleri ve oksitlenmiş selüloz membranlar, dişlerin etrafında başarılı bir şekilde kullanılır ve önemli miktarda yeni bağlanma sağlar. (Soldatos ve diğ., 2017) Rezorbe olabilen membranların üretimi için kullanılan malzemeler, kolajen gibi doğal veya alifatik polyesterler gibi sentetik polimerlerdir.

Kolajen membran, kullanılan en yaygın rezorbe olabilen membran türüdür. (Şekil 9) Periodontal bağ dokularına benzer kolajen kompozisyonuna sahiptir. Zayıf immünojenite ve sitotoksisite vardır; periodontal ligamanın (PDL) ve dişeti fibroblastlarının kemotaksisine katkıda bulunur. Ayrıca kolajen membranlar hemostaz sağlar; manipüle edilmesi kolaydır ve fizyolojik yollarla rezorbe olur. (Soldatos ve diğ., 2017)



**Şekil 9.** Otojen ve Sentetik Greft Üzerine Kolajen Membran Uygulaması (Selvi 2020)

Hem yönlendirilmiş doku rejenerasyonu (YDR) hem de yönlendirilmiş kemik rejenerasyonu prosedürlerinde, rezorptif stabilite gösteren insan, sığır veya domuz perikard membranları da kullanılmıştır. (Schlee ve diğ., 2012) Dezavantajları, kemik rejenerasyonunu inhibe edebilen gecikmiş vasküler penetrasyondur. Lateral pencere sinüs lift tekniklerinde, kemik greftinin yerleştirilmesi sonrası, kolajen membranlar pencerenin üzerini örtmek için sıkça uygulanır; ayrıca sinüs membranı perforasyonu tamiri için de intra-operatif olarak kullanılabilir.

Rezorbe olabilen membranların avantajları, hasta morbiditesinde azalma, membranı çıkarmak için ikinci aşama cerrahiye gerek olmaması, basitleştirilmiş cerrahi prosedür ve düşük ekspozite olma olasılığıdır. (Soldatos ve diğ., 2017)

Dezavantajları ise bariyer fonksiyonu süresinin kontrol edilememesi, membranı desteklemek ve çökmesini önlemek için bazen vida ve kemiğe ihtiyaç duyulması, membranın mikro hareketinin greft materyalinin hareketine ve kan pıhtısının bozulmasına yol açmasıdır. (Soldatos ve diğ., 2017)

### **3.6.5.2. Rezorbe Olmayan Membranlar**

Günümüzde diş hekimliğinde yönlendirilmiş kemik rejenerasyonu prosedürleri için kullanılan dört tip yaygın rezorbe olmayan membran biyomateryali vardır. Bunlar, genişletilmiş politetrafloroetilen (e-PTFE), yoğun politetrafloroetilen (d-PTFE), titanyum ağ (mesh) (Şekil 10) ve titanyum takviyeli PTFE'dir. (Soldatos ve diğ., 2017)

e-PTFE membranların önemli bir dezavantajı, ağız içine ekspozite olduklarında bakteri penetrasyonu riskinin artmasıdır. Bu durumlarda, erken çıkarılmaları zorunludur. Ayrıca e-PTFE membranının dokuya yapışma kabiliyeti nedeniyle membranı çıkarmak için genellikle ikinci bir cerrahi operasyona ihtiyaç duyulur. Günümüzde e-PTFE membran kullanımına bu yüzden devam edilmemektedir. (Soldatos ve diğ., 2017)

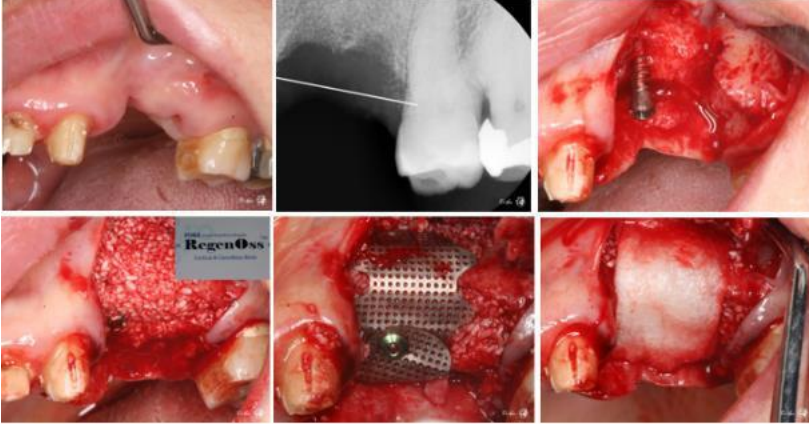
Diş hekimliğinde d-PTFE membran, e-PTFE'ye kıyasla daha küçük gözenek boyutuna sahip olduğu için daha yaygın kullanılmaktadır.

Daha küçük gözenek boyutu bakteri infiltrasyonunu en aza indirir ve d-PTFE membranlar bakteriyel kontaminasyon ve enfeksiyon riski olmadan ağız içine ekspozite olabilir. d-PTFE membranlar boşluğu koruyarak ve yarayı yeterince stabilize ederek kemik rejenerasyonu için yeterli zamanı tanır. PTFE membranların sınırlı gözenekliliği nedeniyle bölgeye kan akışı sınırlıdır; bu nedenle başarılı kemik rejenerasyonu kortikal delikler yoluyla kemik iliğinden yeterli kan akımına dayanır. (Soldatos ve diğ., 2017)

Titanyum ağ (mesh), cerrahi alanın stabilitesi için gerekli mekanik sertliği sağlar ve kemik rejenerasyonu için gereken boşluğu korur. Mikro hareket, membran çökmesi veya dış kuvvetler sebebiyle greftin yer değiştirmesini önler. Titanyum meshin ağız içine ekspozite olması durumunda, enfeksiyon riski düşüktür ve bu yüzden de nadiren erken çıkarılır. (Soldatos ve diğ., 2017)

Rezorbe olmayan membranların avantajları, greft veya membran altındaki boşluğun mekanik stabilitesini koruyabilmesi, mükemmel biyouyumluluğu, başarılı kemik rejenerasyonu için uygun hacmi muhafaza edebilmesi ve herhangi bir defektin morfolojisine uygun şekillendirilebilme kabiliyetleridir. (Soldatos ve diğ., 2017)





**Şekil 10.** Titanyum Ağ (Mesh) Membranın Uygulanışı (Selvi 2020)

Dezavantajları ise, cerrahi operasyonda titanyum meshin manipülasyon ve primer fiksasyon güçlüğü, ve ikinci bir operasyonla çıkarılması gerekliliğidir. (Soldatos ve diğ., 2017)

### **3.7. Kompozit Kemik Greftleri**

Kemik grefti biyomateryallerinin bir kategorisi olan kompozit kemik greftleri, seramiklerin dayanıklılığını, sertliğini ve osteokondüktivitesini, polimerlerin ise esnekliğini, tokluğunu ve rezorbe edilebilirliğini birleştiren kompozit bir yapı iskelesi oluşturur.(Sahoo ve diğ., 2013) Bir diğer kemik grefti kategorisi olan polimer-seramik kompozitler ise osteojenik hücreler, büyüme faktörleri veya BMP ile yalnız ya da kombine halde kullanılır. Piyasada bulunan doğal polimer-seramik kompozitlerin büyük çoğunluğu doğal kemik dokusunu taklit eden tip I kolajen ve kalsiyum fosfat mineralinden oluşur. (Yunus Basha ve diğ., 2015)

## SONUÇ

Oral ve maksillofasiyal cerrahide, çeşitli sebeplerle kayba uğramış yumuşak ve sert dokuların rekonstrüksiyonları için çok çeşitli biyomateryal kullanılmaktadır. Hekim her olguya has mevcut imkanları göz önünde bulundurarak hastası için en uygun biyomateryali seçerek tedavileri uygulamalıdır. Bu tedavileri yapacak her hekimin çok iyi maddeler bilgisinin olmasının yanısıra, çok hassas cerrahi teknikler kullanıyor olması ve uygun cerrahi ekipman ve enstrümantasyon ile çalışıyor olması şarttır. Hastalara maksimum yararlı tedavilere, ancak bu minimal invazif girişimlerle ulaşılabilir.

## KAYNAKÇA

- Abramson, S., Alexander, H., Best, S., Bokros, J. C., Brunski, J. B., Colas, A., Cooper, S. L., Curtis, J., Haubold, A., Hensch, L. L., & others. (2004). Classes of materials used in medicine. In *Biomaterials Science. An introduction to materials in medicine* (pp. 67–137). Elsevier Academic Press, London.
- Aichelmann-Reidy, M. E., Heath, C. D., & Reynolds, M. A. (2004). Clinical evaluation of calcium sulfate in combination with demineralized freeze-dried bone allograft for the treatment of human intraosseous defects. *Journal of Periodontology*, 75(3), 340–347. <https://doi.org/10.1902/jop.2004.75.3.340>
- Aydın, Y., Güzel, M. Z., & Çınar, C. (2014). Kondilektomi ve Silikon İnterpozisyonu ile Tedavi Edilen 32 Çene Ankilozunun Uzun Takip Sonuçları. *Cerrahpaşa Tıp Dergisi*, 32(2).
- Babbush, C. A. (1998). Transpositioning and repositioning the inferior alveolar and mental nerves in conjunction with endosteal implant reconstruction. *Periodontology 2000*, 17, 183–190.
- Bae, D. S., & Waters, P. M. (2006). Free vascularized fibula grafting: principles, techniques, and applications in pediatric orthopaedics. *Orthopaedic Journal at Harvard Medical School*, 8, 86–89.
- Baino, F., Novajra, G., & Vitale-Brovarone, C. (2015). Bioceramics and Scaffolds: A Winning Combination for Tissue Engineering. *Frontiers in Bioengineering and Biotechnology*, 3, 202. <https://doi.org/10.3389/fbioe.2015.00202>

- Binyamin, G., Shafi, B. M., & Mery, C. M. (2006). Biomaterials: A primer for surgeons. *Seminars in Pediatric Surgery*, 15(4), 276–283. <https://doi.org/10.1053/j.sempedsurg.2006.07.007>
- Burchardt, H. (1983). The biology of bone graft repair. *Clinical Orthopaedics and Related Research*, 174, 28–42.
- Busam, M. L., Rue, J.-P. H., & Bach, B. R. J. (2007). Fresh-frozen allograft anterior cruciate ligament reconstruction. *Clinics in Sports Medicine*, 26(4), 607–623. <https://doi.org/10.1016/j.csm.2007.06.001>
- Caruana, A., Savina, D., Macedo, J. P., & Soares, S. C. (2019). From Platelet-Rich Plasma to Advanced Platelet-Rich Fibrin: Biological Achievements and Clinical Advances in Modern Surgery. In *European Journal of Dentistry* (Vol. 13, Issue 2, pp. 280–286). <https://doi.org/10.1055/s-0039-1696585>
- Cassetta, M., Perrotti, V., Calasso, S., Piattelli, A., Sinjari, B., & Iezzi, G. (2015). Bone formation in sinus augmentation procedures using autologous bone, porcine bone, and a 50 : 50 mixture: a human clinical and histological evaluation at 2 months. *Clinical Oral Implants Research*, 26(10), 1180–1184. <https://doi.org/10.1111/clr.12423>
- Chavda, S., & Levin, L. (2018). Human Studies of Vertical and Horizontal Alveolar Ridge Augmentation Comparing Different Types of Bone Graft Materials: A Systematic Review. *The Journal of Oral Implantology*, 44(1), 74–84. <https://doi.org/10.1563/aaid-joi-D-17-00053>

- Demetter, R. S., Calahan, B. G., & Mealey, B. L. (2017). *Histologic Evaluation of Wound Healing Following Ridge Preservation With Cortical , Cancellous , and Combined Cortico-Cancellous Freeze- Dried Bone Allograft . A Randomized Controlled Clinical Trial.* 1–14. <https://doi.org/10.1902/jop.2017.170155>
- Dohan, D. M., Choukroun, J., Diss, A., Dohan, S. L., Dohan, A. J. J., Mouhyi, J., & Gogly, B. (2006a). Platelet-rich fibrin (PRF): a second-generation platelet concentrate. Part I: technological concepts and evolution. *Oral Surgery, Oral Medicine, Oral Pathology, Oral Radiology, and Endodontics*, *101*(3), e37-44. <https://doi.org/10.1016/j.tripleo.2005.07.008>
- Dohan, D. M., Choukroun, J., Diss, A., Dohan, S. L., Dohan, A. J. J., Mouhyi, J., & Gogly, B. (2006b). Platelet-rich fibrin (PRF): a second-generation platelet concentrate. Part III: leucocyte activation: a new feature for platelet concentrates? *Oral Surgery, Oral Medicine, Oral Pathology, Oral Radiology, and Endodontics*, *101*(3), e51-5. <https://doi.org/10.1016/j.tripleo.2005.07.010>
- Dorati, R., DeTrizio, A., Modena, T., Conti, B., Benazzo, F., Gastaldi, G., & Genta, I. (2017). Biodegradable Scaffolds for Bone Regeneration Combined with Drug-Delivery Systems in Osteomyelitis Therapy. *Pharmaceuticals (Basel, Switzerland)*, *10*(4). <https://doi.org/10.3390/ph10040096>
- Feigin, K., Avdc, D., Shope, B., & Avdc, D. (2019). Use of Platelet-Rich Plasma and Platelet- Rich Fibrin in Dentistry and Oral Surgery : Introduction and Review of the Literature. *Trends*

- Biotechnol.*, 36(2), 109–123. <https://doi.org/10.1177/0898756419876057>
- Fillingham, Y. A., Lenart, B. A., & Gitelis, S. (2012). Function after injection of benign bone lesions with a bioceramic. *Clinical Orthopaedics and Related Research*, 470(7), 2014–2020. <https://doi.org/10.1007/s11999-012-2251-5>
- Fillingham, Y., & Jacobs, J. (2016). Bone grafts and their substitutes. *The Bone & Joint Journal*, 98-B(1 Suppl A), 6–9. <https://doi.org/10.1302/0301-620X.98B.36350>
- Haugen, H. J., Lyngstadaas, S. P., Rossi, F., & Perale, G. (2019). Bone grafts: which is the ideal biomaterial? *Journal of Clinical Periodontology*, 46(S21), 92–102. <https://doi.org/10.1111/jcpe.13058>
- Huang, Q., Wang, L., & Wang, J. (2014). Mechanical properties of artificial materials for bone repair. *Journal of Shanghai Jiaotong University (Science)*, 19(6), 675–680.
- Ige, O. O., Umoru, L. E., & Aribio, S. (2012). *Natural Products : A Minefield of Biomaterials*. 2012. <https://doi.org/10.5402/2012/983062>
- Jimenez Garcia, J., Berghezan, S., Carames, J. M. M., Dard, M. M., & Marques, D.
- N. S. (2017). Effect of cross-linked vs non-cross-linked collagen membranes on bone: A systematic review. *Journal of Periodontal Research*, 52(6), 955–964. <https://doi.org/10.1111/jre.12470>

- Jo, C. H., Roh, Y. H., Kim, J. E., Shin, S., & Yoon, K. S. (2013). Optimizing platelet-rich plasma gel formation by varying time and gravitational forces during centrifugation. *The Journal of Oral Implantology*, 39(5), 525–532. <https://doi.org/10.1563/AAID-JOI-D-10-00155>
- Khan, S. N., Cammisa, F. P. J., Sandhu, H. S., Diwan, A. D., Girardi, F. P., & Lane, J. M. (2005). The biology of bone grafting. *The Journal of the American Academy of Orthopaedic Surgeons*, 13(1), 77–86.
- Kim, R. Y., Fasi, A. C., & Feinberg, S. E. (2014). Soft tissue engineering in craniomaxillofacial surgery. *Annals of Maxillofacial Surgery*, 4(1), 4.
- Kim, S.-H., Shin, J.-W., Park, S.-A., Kim, Y. K., Park, M. S., Mok, J. M., Yang, W. I., & Lee, J. W. (2004). Chemical, structural properties, and osteoconductive effectiveness of bone block derived from porcine cancellous bone. *Journal of Biomedical Materials Research. Part B, Applied Biomaterials*, 68(1), 69–74. <https://doi.org/10.1002/jbm.b.10084>
- Kucukkolbasi, H., Mutlu, N., Isik, K., Celik, I., & Oznurlu, Y. (2009). Histological evaluation of the effects of bioglass, hydroxyapatite, or demineralized freeze-dried bone, grafted alone or as composites, on the healing of tibial defects in rabbits. *Saudi Med. J*, 30, 329.
- Lock, M. M. (2002). *Twice dead: Organ transplants and the reinvention of death* (Vol. 1). Univ of California Press.

- Lorenzen, E., Follmann, F., Jungersen, G., & Agerholm, J. S. (2015). A review of the human vs. porcine female genital tract and associated immune system in the perspective of using minipigs as a model of human genital Chlamydia infection. *Veterinary Research*, *46*, 116. <https://doi.org/10.1186/s13567-015-0241-9>
- Lyngstadaas, S. P., Wohlfahrt, J. C., Brookes, S. J., Paine, M. L., Snead, M. L., & Reseland, J. E. (2009). Enamel matrix proteins; old molecules for new applications. *Orthodontics and Craniofacial Research*, *12*(3), 243–253. <https://doi.org/10.1111/j.1601-6343.2009.01459.x>
- Marx, R. E. (2004). Platelet-rich plasma: evidence to support its use. *Journal of Oral and Maxillofacial Surgery: Official Journal of the American Association of Oral and Maxillofacial Surgeons*, *62*(4), 489–496. <https://doi.org/10.1016/j.joms.2003.12.003>
- Myeroff, C., & Archdeacon, M. (2011). Autogenous bone graft: donor sites and techniques. *The Journal of Bone and Joint Surgery. American Volume*, *93*(23), 2227–2236. <https://doi.org/10.2106/JBJS.J.01513>
- Naung, N. Y., Shehata, E., & Van Sickels, J. E. (2019). Resorbable Versus Nonresorbable Membranes: When and Why? *Dental Clinics of North America*, *63*(3), 419–431. <https://doi.org/10.1016/j.cden.2019.02.008>
- Nevins, M., Heinemann, F., Janke, U. W., Lombardi, T., Nisand, D., Rocchietta, I., Santoro, G., Schupbach, P., & Kim, D. M. (2013). Equine-Derived Bone Mineral Matrix for Maxillary Sinus Floor Augmentation: A Clinical, Radiographic,



- Histologic, and Histomorphometric Case Series. *The International Journal of Periodontics and Restorative Dentistry*, 33(4), 483–489. <https://doi.org/10.11607/prd.1728>
- Nooh, N., Abdullah, W. A., Grawish, M. E.-A., Ramalingam, S., Javed, F., & Al-Hezaimi, K. (2014). The effects of surgical and bone wax hemostatic agents on bone healing: An experimental study. *Indian Journal of Orthopaedics*, 48(3), 319–325. <https://doi.org/10.4103/0019-5413.129451>
- Palm, M. D., & Altman, J. S. (2008). Topical hemostatic agents: a review. *Dermatologic Surgery: Official Publication for American Society for Dermatologic Surgery [et Al.]*, 34(4), 431–445. <https://doi.org/10.1111/j.1524-4725.2007.34090.x>
- Park, J. B., & Bronzino, J. D. (2002). *Biomaterials: principles and applications*. crc press.
- Qu, Z., Laky, M., Ulm, C., Matejka, M., Dard, M., Andrukhov, O., & Rausch-fan, X. (2010). Effect of Emdogain on proliferation and migration of different periodontal tissue-associated cells. *Oral Surgery, Oral Medicine, Oral Pathology, Oral Radiology, and Endodontics*, 109(6), 924–931. <https://doi.org/10.1016/j.tripleo.2010.01.007>
- Ratner, B. D. (1996). Biomaterials Science: An Interdisciplinary Endeavor A VERY SHORT HISTORY OF BIOMATERIALS. In *BIOMATERIALS SCIENCE: An Introduction to Materials in Medicine* (pp. 1–8). <https://doi.org/10.3139/B978-0-08-050014-0.50005-5>

- Ratner, B. D., & Bryant, S. J. (2004). Biomaterials: where we have been and where we are going. *Annual Review of Biomedical Engineering*, 6, 41–75. <https://doi.org/10.1146/annurev.bioeng.6.040803.140027>
- Rekow, D. (2003). Informatics challenges in tissue engineering and biomaterials. *Advances in Dental Research*, 17, 49–54. <https://doi.org/10.1177/154407370301700112>
- Ricci, J., Alexander, H., Berman, C. L., Frenkel, S., Hollander, B., & Pecora, G. (2001). *Implantation of surgical implants with calcium sulfate*. Google Patents.
- Roberts, T. T., & Rosenbaum, A. J. (2012). Bone grafts, bone substitutes and orthobiologics: the bridge between basic science and clinical advancements in fracture healing. *Organogenesis*, 8(4), 114–124. <https://doi.org/10.4161/org.23306>
- Sahoo, N. G., Pan, Y. Z., Li, L., & He, C. Bin. (2013). Nanocomposites for bone tissue regeneration. *Nanomedicine (London, England)*, 8(4), 639–653. <https://doi.org/10.2217/nmm.13.44>
- Saima, S., Jan, S. M., Shah, A. F., Yousuf, A., Batra, M., & others. (2016). Bone grafts and bone substitutes in dentistry. *Journal of Oral Research and Review*, 8(1), 36.
- Salamanca, E., Hsu, C.-C., Huang, H.-M., Teng, N.-C., Lin, C.-T., Pan, Y.-H., & Chang, W.-J. (2018). Bone regeneration using a porcine bone substitute collagen composite in vitro and in vivo. *Scientific Reports*, 8(1), 984. <https://doi.org/10.1038/s41598-018-19629-y>

- Sandallı, P. (2000). Oral İmplantoloji. *Erler Matbaacılık, İstanbul*.
- Scarano, A., Degidi, M., Iezzi, G., Pecora, G., Piattelli, M., Orsini, G., Caputi, S., Perrotti, V., Mangano, C., & Piattelli, A. (2006). *Biomaterials : A Comparative Histologic and Histomorphometric Study in Man*. 197–207. <https://doi.org/10.1097/01.id.0000220120.54308.f3>
- Schlee, M., Ghanaati, S., Willershausen, I., Stimmlmayr, M., Sculean, A., & Sader, R. A. (2012). Bovine pericardium based non-cross linked collagen matrix for successful root coverage, a clinical study in human. *Head & Face Medicine*, 8(1), 6.
- Shibuya, N., & Jupiter, D. C. (2015). Bone graft substitute: allograft and xenograft. *Clinics in Podiatric Medicine and Surgery*, 32(1), 21–34. <https://doi.org/10.1016/j.cpm.2014.09.011>
- Soldatos, N. K., Stylianou, P., Koidou, P., Angelov, N., Yukna, R., & Romanos, G. E. (2017). Limitations and options using resorbable versus nonresorbable membranes for successful guided bone regeneration. *Quintessence International*, 48(2), 131–147. <https://doi.org/10.3290/j.qi.a37133>
- Tozum, T. F., & Demiralp, B. (2003). Platelet-rich plasma: a promising innovation in dentistry. *Journal (Canadian Dental Association)*, 69(10), 664.
- Tuskan, C., & Yaltırık, M. (2002). Oral ve maksillofasiyal cerrahide kullanılan biyomateryaller. *İÜ Basım ve Yayınevi Müdürlüğü, İstanbul*, 19–26.
- Wang, Y., Zhang, Y., Zhang, Z., Li, X., Pan, J., & Li, J. (2018). Reconstruction of Mandibular Contour Using Individualized

- High-Density Porous Polyethylene (Medpor®) Implants Under the Guidance of Virtual Surgical Planning and 3D-Printed Surgical Templates. *Aesthetic Plastic Surgery*, 42(1), 118–125. <https://doi.org/10.1007/s00266-017-1029-2>
- Yaltirik, M., Koray, M., Kocaelli, H., Ofluoglu, D., & Turgut, C. T. (2018). Biomaterial Used in Trauma Patients. In *Trauma in Dentistry*. Intech Open.
- Yamada, M., & Egusa, H. (2018). Current bone substitutes for implant dentistry. *Journal of Prosthodontic Research*, 62(2), 152–161. <https://doi.org/10.1016/j.jpor.2017.08.010>
- Yang, G.-J., Lin, M., Zhang, L., & Gou, Z.-R. (2013). Progress of calcium sulfate and inorganic composites for bone defect repair. *Journal of Inorganic Materials*, 28(8), 795–803.
- Yunus Basha, R., Sampath Kumar, T. S., & Doble, M. (2015). Design of biocomposite materials for bone tissue regeneration. *Materials Science & Engineering. C, Materials for Biological Applications*, 57, 452–463. <https://doi.org/10.1016/j.msec.2015.07.016>
- Zucchelli, G., Tavelli, L., McGuire, M. K., Rasperini, G., Feinberg, S. E., Wang, H.-L., & Giannobile, W. V. (2020). Autogenous soft tissue grafting for periodontal and peri-implant plastic surgical reconstruction. *Journal of Periodontology*, 91(1), 9–16. <https://doi.org/10.1002/JPER.19-0350>
- Zuhr, O., Bäumer, D., & Hürzeler, M. (2014). The addition of soft tissue replacement grafts in plastic periodontal and implant surgery: Critical elements in design and execution. *Journal of*

*Clinical Periodontology*, 41, S123–S142. <https://doi.org/10.1111/jcpe.12185>

**BÖLÜM 9**

**POSTERİOR BÖLGE İÇİN MİNİMAL İNVAZİV DENTAL  
RESTORASYONLAR VE TABLE-TOP PREPARASYON  
TEKNİĞİ**

Arş. Gör. Merve ÜNAL<sup>1</sup>, Dr. Öğr. Üyesi Gamze PAKEN<sup>2</sup>

---

<sup>1</sup>Uşak Üniversitesi Diş Hekimliği Fakültesi Protetik Diş Tedavisi Anabilim Dalı,  
Uşak, Türkiye, merveunal345@gmail.com

<sup>2</sup> Uşak Üniversitesi Diş Hekimliği Fakültesi Protetik Diş Tedavisi Anabilim Dalı,  
Uşak, Türkiye, dt.gamzeozturk@gmail.com



## GİRİŞ

Protetik restorasyon materyallerinin ve simantasyon sistemlerinin gelişimi ile sabit protezler alanında ciddi bilimsel görüş değişikliği gerçekleşmiştir. Çağdaş diş hekimliğinde, sağlıklı diş dokusunda harabiyete neden olan geleneksel mekanik retansiyon ve preparasyon prensipleri yerine minimal invaziv diş hekimliği olarak tanımlanan yalnızca kaybedilen dokuların tedavi edilerek kalan mevcut diş dokusunun maksimum korunması tercih edilmektedir (Bazos & Magne, 2011; Magne, 2015; P. Magne & U. Belser, 2002; Nový & Fuller, 2008). Biyomimetik yaklaşım, kaybedilen diş dokusunun lokasyonu, yapısı ve hacmine ilişkin analizi baz alınarak, mantıklı ve dikkatlice düşünülmüş diş preparasyonuna rehberlik etmektedir (Tirlet, Crescenzo, Crescenzo, & Bazos, 2014).

Minimal invaziv preparasyon teknikleri, diş yapısından minimum doku uzaklaştırılarak form, fonksiyon ve estetiği geri kazandırılmasını sağlayan tedavi prosedürlerini oluşturmaktadır (Christensen, 2005; Rainey, 2001; White & Eakle, 2000). Minimal invaziv restorasyonların; diş yapısının korunması, postoperatif hassasiyetin azalması, dişte esnekliğin minimum azalması, sağlıklı yumuşak doku yanıtı, daha yüksek bağlanma kuvvetleri ve daha uzun süreli restorasyonlar gibi birçok faydası bulunmaktadır (Dudney; WH., 2008).

Doğal dişin fonksiyonel performansı, estetik, mekanik, biyolojik ve fonksiyonel parametreler ile sıkı ve istikrarlı bir ilişki sonucu oluşmaktadır. Bu durum, dental tedavi sürecinde ‘anatomik ve



morfolojik düşünce' oluşturmayı gerektirir ve bu yaklaşım ile gerçekleşen dental restorasyonlar da doğal dişlerin işlev, estetik ve şeklini taklit etmektedir (DiMatteo, 2009).

Modern toplumda, dental erozyon nispeten yaygın bir ağız hastalığıdır (Boitelle, 2019). Çürük prevalansının azalmasına rağmen (Jordan et al., 2014; Steiner, Menghini, Marthaler, & Imfeld,2010), erozyon kaynaklı diş doku kaybı yaygın görülmektedir (Schlueter & Luka, 2018). Dental erozyon, genç popülasyonda sık karşılaşılmakta ve yaşla birlikte madde kaybının artması beklenmektedir (Bartlett et al., 2013; Jaeggi & Lussi, 2014). Diş fırçalama iyi yapıldığında çürük riski sınırlıdır, ancak dişler her zaman asit ataklarına maruz kalmaktadır (Boitelle, 2019). Aşınma birçok diş etkileyebildiğinden, oklüzal dikey boyutta bir azalmaya yol açabilmektedir (Fabbri, Cannistraro, Pulcini, & Sorrentino, 2018). Bu durum mine ve dentinde ciddi form bozukluklarına neden olabilmektedir (Boitelle, 2019).

Protetik diş tedavisi, erozyon kaynaklı diş madde kaybınının tedavisinde tercih edilmektedir (Maeder et al., 2019). Geleneksel tam kronlarla restorasyonu öneren tedavi konseptleri (Varma, Preiskel, & Bartlett, 2018), erozyon nedeniyle madde kaybına uğrayan dişlerin ek ve kapsamlı preparasyonunu gerektirmektedir (Edelhoff & Sorensen, 2002b). Vitalite kaybı ve zaman içinde endodontik tedavi ihtiyacı duyulması gibi potansiyel biyolojik komplikasyonlar (Dahl, 1977; Pjetursson, Sailer, Zwahlen, & Hämmerle, 2007; Sailer, Pjetursson, Zwahlen, & Hämmerle, 2007) nedeniyle tam kron preparasyonların

yerini, minimal invaziv tedavi stratejileri almaktadır (Maeder et al., 2019).

İndirekt minimal invaziv tedavi yaklaşımında materyal olarak cam seramikler önerilmektedir (Muts, van Pelt, Edelhoff, Krejci, & Cune, 2014). Bununla birlikte, cam seramiğin azaltılmış kalınlıklarda posterior bölgede restoratif bir malzeme olarak kullanılması, teknik komplikasyon oranının yükselmesine neden olmaktadır (Guess, Selz, Steinhart, Stampf, & Strub, 2013; Skouridou, Pollington, Rosentritt, & Tsitrou, 2013). Bu nedenle, günümüzde, mekanik özellikleri değiştirilen çok sayıda modifiye seramik ve hibrit materyaller bulunmaktadır. Bu materyallerin teknik komplikasyonları önleyerek seramiklerin inceltmesine olanak sağladığı düşünülmektedir. Restoratif materyalin mekanik performansını optimize etmek için kullanılan bir strateji, geleneksel bir cam seramiğe oranla daha yüksek eğilme mukavemeti ve daha yüksek kırılma dayanımına sahip bir seramik kullanmaktır. Zirkonya ve lityum disilikat materyalleri bu özellikleri içeren restoratif materyallerdendir (Christel, Meunier, Heller, Torre, & Peille, 1989; Elsaka & Elnaghy, 2016; Guazzato, Albakry, Ringer, & Swain, 2004b; T. Miyazaki, Nakamura, Matsumura, Ban, & Kobayashi, 2013; Swain, Coldea, Bilkhair, & Guess, 2016; Wagner & Chu, 1996).

Seramiklerin mikro yapısı özelliklerini önemli derecede etkilemektedir. Bu nedenle materyal tipi seçilirken; kimyasal bileşim, mekanik özellikler, laboratuvar işleme tipi, kalınlık ve simantasyon yöntemi dikkate alınmalıdır. Biyomimetik açıdan yeni minimal invaziv restoratif klinik

yaklaşımlar, metal içermeyen seramiklerin gelişimi ve kaybedilen diş yapılarının tamiri için kullanılan doğal dokulara benzeyen malzemelerle adeziv simantasyonun (Edelhoff & Sorensen, 2002a; Magne, Carvalho, Bruzi, & Giannini, 2015) ortaya çıkmasıyla kolaylaştırılmıştır (P. Magne & U. C. Belser, 2002). Bilgisayar destekli tasarım ile üretim (Computer Aided Design/Computer Aided Manufacture, CAD/CAM) teknolojisinde kullanılan materyaller ve adeziv simanlar (Ge, Green, Sederstrom, McLaren, & White, 2014) ile okluzal veneerlerin konservatif preparasyonları sayesinde diş dokusu kaybı en aza indirilmektedir (Johnson, Versluis, Tantbirojn, & Ahuja, 2014; Schlichting, Resende, Reis, & Magne, 2016).

## **1. DOĞAL DIŞLERİN BİYOMEKANİK ÖZELLİKLERİ**

Mine ve dentin fiziksel yapıları nedeniyle farklı özellikler göstermektedirler. Minenin aşınma dayanımı yüksek ancak kırılma dayanımı düşüktür. Dentin ise, aşınmaya karşı direnci düşük olmasına rağmen esnek bir yapıdadır. Bu nedenle her iki doku da etkili bir restoratif materyal olarak kabul edilemez. Mine-dentin bağlantısı, gerilimlerin transferini sağlaması ve mine çatlaklarının dentine ulaşmasına direnç göstermesi nedeniyle önemli bir faktördür. Mine-dentin arasındaki bağlantının bu özelliği sayesinde, restore edilen doğal dişlerin biyomekanik özelliklerinin geri kazandırılmasına olanak sağlayan, yeni dentin bağlayıcı ajanlarının ilerlemesine örnek olmuştur. Dentin bağlayıcı ajanlarda mine dentin bağlantısındaki kollajen fibrillerden yola çıkılarak iki doku arasında iç içe geçmiş bir yapı oluşturulması hedeflenmiştir (C. P. Lin, Douglas, & Erlandsen, 1993).

Mine, dentin ve bu iki doku arasındaki bağlantının birleşimi eşsiz ve karakteristiktir. Minenin sert yapısı, yumuşak formdaki dentine koruma sağlamakta, dentinin çatlakların ilerlemeyi önleyen özelliği ve mine dentin arasındaki kalın kollejen fibrilleri minenin kırılma dayanımını minimuma indirgemektedir. Dişlerin fizyolojik yaşlanması sırasında minenin incelmeye ve esneklikte artış göstermesi nedeniyle fonksiyon halindeyken yüksek stres yoğunlaşması gerçekleşmektedir (C. Lin & Douglas, 1994). Bu nedenle, dişin biyomekanik stabilitesi için özgün mine kalınlığının eski haline dönmesi önemlidir. Restoratif materyal tercihi bu konuda önemli rol oynar. Stokes ve arkadaşlarının araştırmasında, farklı kronlar ile restorasyonu yapılan dişler ile doğal diş karşılaştırıldığında doğal dişlerin dentinin absorbtif özelliği sayesinde, fonksiyon sırasında kırılma dayanımını arttırdığını tespit edilmiştir (Stokes & Hood, 1993).

## **2. DİŞ HEKİMLİĞİNDE KONSERVATİF TEDAVİ**

Restorasyonlar ile biyomimetik ihtiyaçların karşılanabilmesinde dikkat edilmesi gereken faktör, kaybedilen dokuları veya estetiği tamir ederken, kalan dokulara verilebilecek hasarın en az olması (St-Georges, Sturdevant, Swift Jr, & Thompson, 2003) ve bu amaçla etkilenmemiş diş dokularının minimum uzaklaştırılmasıdır (DiMatteo, 2009).

Minimal invaziv preparasyon, dayanak dişler için renk, kontur ve pozisyon değişikliklerini içermek ile birlikte sınırlı restorasyon alanı oluşturmalıdır (Yu et al., 2019). Minimal invaziv diş preparasyonu önem taşımasının ana nedeni pulpanın uyarılması ve hasar görmesini önlemektir (Gilboe & Teteruck, 1974). Özellikle tedavi öncesi vital

olan pulpanın, tedavi sonrası da vital kalmasına dikkat edilmelidir. Yapılan bir çalışmaya göre, tedavi öncesinde vital olan dişler tedaviden sonra 5 yıl boyunca izlenmiş ve ortalama % 4,1' inin vitalitesini kaybettiğini tespit edilmiştir (Sailer et al., 2007). Yapılan bir derlemede, 5 yıl fonksiyonda kalan tam kron restorasyonların oranları, tam seramik kronlar için %87,5 ile % 96,4 arasında, metal destekli seramik tam kronlar için ise % 95,6 bulunmuştur (Pjetursson et al., 2007). Günümüzde pratiğe dayalı ispatlar ile 10 yıl boyunca ağızda kalan tam kronlar daha düşük değerler göstermiştir. Bu sonuçlara göre, tam seramik kronlar için % 48 ve metal destekli kronlar için % 63 olarak tespit edilmiştir (F. Burke & Lucarotti, 2009). Bu nedenle, günümüzde geleneksel tam kron restorasyonlar 'invaziv' (zayıflatan, yıpratıcı) tedavi biçimleri olarak düşünülmektedir.

### **3. POSTERİOR BÖLGE İÇİN KONSERVATİF TEDAVİ SEÇENEKLERİ**

Adeziv diş hekimliğinde artan gelişmeler ile inley, onley, overley ve laminate veneer restorasyonlar, doğal dişte minimum preparasyon yapılarak veya hiç preparasyon yapılmadan bağlanabilmekte, bu sayede mineyi dolayısıyla da dentin ve pulpayı koruyabilme olanağı sağlamaktadır (Friedman, 1998). Ayrıca table-top veya ultra ince okluzal veneer restorasyonların da okluzal aşınmaya sahip dişler için modern bir restoratif yaklaşım olduğu düşünülmektedir (Tribst, Dal Piva, Pentado, Borges, & Bottino, 2018). Bu tip dental restorasyonlar ise 'minimal invaziv uygulamalar' şeklinde tanımlanmaktadır.

Arařtırmalar sonucu geleneksel tam kronların çeřitli dezavantajları tespit edilmiřtir. Örneęin, tam kronların gingival kenarları, diřin esnek ve stres birikimin fazla olduęu, mine sement sınırında konumlanırsa birtakım olumsuz sonuçlar meydana gelebilmektedir (Gordon, 1984). Stres birikimi, bu bölgede simanın zarar görmesine, mikrosızıntı, pulpal patoloji, çürük ve diř kırılmaları gibi sonuçlara neden olabilmektedir (Cohen,2011). Ayrıca restorasyon bitiř çizgisi mine sement sınırının altında, kalınlığı 150-400 µm olan sement üzerinde olduęu durumlarda örtücülük ve baęlantı zayıflığı nedeniyle en az güvenilir alan olduęu düşünölmektedir (Ferrari, Cagidiaco, & Davidson, 1997).

Adeziv sistemlerin, CAD/CAM gibi yöntemlerin geliřtirilmesiyle aşınma veya geniř defektlere sahip klinik kuron boyunda azalma gerçekteřen diřlerin parsiyel kronlarla tedavisi uygulanabilir duruma gelmiřtir. Parsiyel dental restorasyonlar, tüberkülu kapsamayan inley, en az bir tüberkülu restorasyona dahil etmeyen onley ve tüm tüberkülleri restorasyona dahil eden overley restorasyonlar řeklinde sınıflanabilmektedir (Ragauska, Apse, Kasjanovs, & Berzina-Cimdina, 2008). Ayrıca günümüzde, ultra-ince oklüzal veneerler, aşırı eroziv veya abraziv diř doku kaybında uygun bir minimal invaziv tedavi alternatifini temsil etmektedir (Ioannidis et al., 2019; Muts et al., 2014).

### **3.1.İnley-Onley-Overley Restorasyonlar**

Estetik beklenti artışı ve adeziv simantasyon teknolojisindeki geliřmeler sayesinde diř rengine parsiyel restorasyonların endikasyonları artmaktadır (Morimoto, Rebello de Sampaio, Braga, Sesma, & Özcan,

2016). Tüberkülleri kapsamayan inley restorasyon, en az 1 tüberkülü kapsayan onley restorasyon ve tüm tüberkülleri kapsayan overley restorasyon olarak sınıflandırılan indirekt parsiyel restorasyonlar (Felden, Schmalz, Federlin, & Hiller, 1998; Fuzzi & Rappelli, 1998; Schulz, Johansson, & Arvidson, 2003) kalan diş dokusunu güçlendirerek desteklemektedir (Fabianelli, Goracci, Bertelli, Davidson, & Ferrari, 2006; Fuzzi & Rappelli, 1998; Guess, Strub, Steinhart, Wolkewitz, & Stappert, 2009). Araştırmalar sonucu kırılmış veya derin çürük sebebiyle kuron harabiyetine uğramış dişlerin tedavisinde tam kuron restorasyonlar yerine inley, onley, overley dental restorasyonların kullanımının daha uygun olduğu düşünülmektedir (Christensen, 2008; Jackson, 1996).

İnley restorasyonlar, derin kavitelerin olduğu dişlerde, madde kaybının genişliği, tüberküller arası mesafenin 3'te 1'inden fazlaysa tercih edilmektedir. Ancak inley restorasyonların endike olduğu vakalarda amalgam veya kompozit restorasyonlar da seçenek olabileceği vurgulanmıştır. İndirekt rezin veya seramik parsiyel sabit restorasyonlar, direkt tedavi seçeneklerine oranla daha kapsamlı preparasyon gerektirmekte ve pahalı olduğu düşünülmektedir. Bu nedenle, bulgular restoratif seçeneklerden daha uygun olanı seçmek için dikkatlice değerlendirilmelidir (Morimoto et al., 2016).

Seramik restorasyonlar doğal diş morfolojisini geri kazandırma ve yüksek sağ kalım oranlarının yanında, kabul edilebilir estetik sonuçlar sunmaktadır (Frankenberger, Taschner, Garcia-Godoy, Petschelt, & Krämer, 2008; Land & Hopp, 2010). Dental seramikler rezin kompozitlere oranla; yüksek aşınma direnci, estetik üstünlük ve

adeziv siman aracılığı ile diş yapısına yüksek bağlanım gücü gibi avantajlar sergilemektedir. Dental seramik ile diş dokusu arasındaki güçlü adezyon, diş yapısının güçlendirilmesinin başlıca nedenidir (E. Burke & Qualtrough, 1994).

Lityum-disilikat cam seramik (IPS, e-max Press, Ivoclar Vivadent, Schaan, Liechtenstein) 2005 yılında geliştirilmiş bir preslenmiş seramik malzemesi olarak tanıtılmıştır. Lityum-disilikat cam seramiğin fiziksel özellikleri ile yarı saydamlığı iyileştirilmiştir (Stappert, Att, Gerds, & Strub, 2006). Lityum disilikat cam seramiğin eğilme mukavemeti klinik kullanım için ideal olduğu düşünülmektedir (Albakry, Guazzato, & Swain, 2003). IPS e.max preslenmiş restorasyonlar, hidroflorik asit ve silanizasyon ile yüzey işleminden sonra mine ve dentine bağlanabilmektedir (Ma, Guess, & Zhang, 2013).



Zirkonya, mekanik özellikler bakımından metallere ve renk bakımından ise doğal dişlere benzeyen bir zirkonyum kristalin dioksitidir. Dental seramik materyallere oranla, mükemmel mekanik performansa, üstün mukavemete ve yüksek kırılma direncine sahiptir (Saridag, Sevimay, & Pekkan, 2013).

Geniş, üç yüzlü kavite preparasyonları (MOD) nedeniyle zayıflamış posterior dişlerin, yapısal destek sağlayabilen restoratif materyallerle ideal bir şekilde restore edilmesi önerilmektedir (Reel & Mitchell, 1989). Bu gibi durumlarda indirekt rezin kompozit restorasyonları üstün mekanik özellikleri, gelişmiş anatomisi, düzgün sınırlar, uygun aproksimal kontakt, marjinal adaptasyon ve yüzey yapısı sayesinde tercih edilmektedir (Shellard & Duke, 1999). Ayrıca indirekt teknikte daha az polimerizasyon büzülmesi ve daha az mikrosızıntı olduğu tespit edilmiştir. Ancak; artan maliyet, ek randevu ihtiyacı, geniş kavite hazırlama ve geçici restorasyon ihtiyacı gibi dezavantajları bulunmaktadır (Robinson, Moore, & Swartz, 1987).

### **3.2.Okluzal Veneerler**

Okluzal erozyon varlığında, erozyonun şiddetine göre, dişin ortodontik olarak sürdürülmesi, preparasyon ile restoratif işlemler gibi çeşitli alternatif tedavi seçenekleri mevcuttur (Tsitrou & Van Noort, 2008). İnley ve onley restorasyonlar, erozyon sebebiyle azalmış diş dokularından biraz daha doku uzaklaştırılmasını gerektirmektedir (Stappert et al., 2006). Bu şartlardaki dişler için, adeziv sistemlerle bağlanan, tercihen preparasyonsuz gerçekleşen,

okluzal veneer olarak tanımlanan restorasyonlarla tedavisinin iyi bir tercih olabileceği düşünülmektedir (Magne, Schlichting, Maia, & Baratieri, 2010).

Mine sınırlarındaki restorasyonlarda, dayanıklılık ve kalınlık bakımından dental seramikler tavsiye edilmektedir (Manhart, Chen, Hamm, & Hickel, 2004). Bununla birlikte, mine-dentin bağlantısına benzeyen etkili bağlantısı da dental seramiklerin seçilmesinde önemli bir faktördür. Lityum disilikat gibi dayanıklı cam seramiklerin geliştirilmesiyle mineye adeziv bağlanan seramik restorasyonların endikasyonları da artmıştır. Kompozit rezin restorasyonun tercih nedenleri arasında diş sert dokularına güçlü bağlantıları ve karşıt dentisyonda minimum aşınmaya neden olmaları ve fonksiyonel streslerin absorpsiyonunu sağlayan düşük elastik modüllerine sahip olmaları sayılabilmektedir (Leinfelder & Terry, 2006).

Yapılan bir araştırmada, şiddetli okluzal erozyon bulunan dişler için, seramik ve kompozit materyallerinden üretilen 0,6 mm kalınlıktaki okluzal veneerlerin laboratuvar ortamında yorgunluk dirençleri (fatigue rezistance) karşılaştırılmıştır. Buna göre, lityum disilikat (e.max CAD), lösit ile güçlendirilmiş seramik (Empress CAD) ve deneysel kompozit rezin bloklardan elde edilen (Paradigm MZ100 XR) restorasyonlara çiğneme kuvvetine benzer kuvvetler uygulanmıştır. Kompozit rezinler seramiklere oranla daha yüksek başarısızlık direnci göstermiş, seramik materyaller kendi aralarında karşılaştırıldığında ise lösit ile güçlendirilmiş seramiğe oranla, lityum disilikat seramikte daha fazla yorgunluk direnci tespit edilmiştir. Bu çalışmaya göre, normal

oklüzyon şartlarına sahip hastalarda, minimal kalınlıkta okluzal veneer yapımında lityum disilikat seramik endikasyonu uygun olurken, artmış okluzal kuvvetler bulunan hastalarda ise kompozit rezinler tercih edilmelidir (Schlichting, Maia, Baratieri, & Magne, 2011).

Clausen ve arkadaşları, dişin okluzal yüzünü kapsayan, okluzal veneer olarak tanımladıkları restorasyonlarda, preparasyon yöntemi ve seramik materyalinin, fonksiyon halindeki kuvvetler altında başarısızlık ve kırılma dayanımı ile ilişkilerini değerlendirmişlerdir. Araştırmada, lityum-disilikat cam seramik (IPS e-max Press-Ivoclar Vivadent, Schaan, Liechtenstein) ile lösit ile güçlendirilmiş cam seramik (IPS Empress Esthetic- Ivoclar Vivadent, Schaan, Liechtenstein) minede ve dentinde, chamfer basamaklı ve basamaksız preparasyonlar karşılaştırılmıştır. Çalışmadaki iki seramik materyal de, ortalama çiğneme kuvvetinin üstünde yüksek kırılma direnci olduğu tespit edilmiştir. Lityum disilikat seramiklerde ise lösit ile güçlendirilmiş dental seramiklere oranla daha yüksek kırılma direnci olduğu bildirilmiştir. Mine düzeyinde bağlantının sağlandığı restorasyonlar, dentin düzeyinde olanlara kıyasla daha yüksek kırılma direnci göstermiştir. Basamaklı ya da basamaksız kesimin kırılma direncine etkisi bulunmadığı bildirilmiştir (Clausen, Tara, & Kern, 2010).

Güncel literatür araştırmaları ise basamak ve preparasyon dizaynının kırılma direncini etkilediğini bildirmektedir. Örneğin, Oyar ve Durkan, preparasyon tasarımlarındaki farklılıklar ile restorasyonun kırılma direnci arasında anlamlı ilişki bulunduğunu tespit etmişlerdir (Oyar &

Durkan, 2018). Veneziani, marjinlerin ekvator çizgisinden apikalde olduğu aksiyal duvarlarda 1.2 mm kalınlıktaki butt-joint preparasyonu yapılmasını ve daha az konservatif olması, adeziv prosedürler ile uyumsuz olması, dentin dokuyu ortaya çıkarması nedeniyle tüberkül, okluzal slot ve pinlerin çevresinde shoulder bitiş çizgisinden kaçınılmasını önermektedir (Veneziani, 2017). Ferraris, posterior indirekt adeziv restorasyonlar için çeşitli eğitim seçenekleri ile birlikte butt-joint en fazla önerilen adeziv preparasyon olduğunu ve shoulder basamak preparasyonunun sıklıkla orta veya servikal üçlüde bulunan bir ya da daha fazla tüberkül kırığı olgularında kullanıldığını bildirmiştir (Ferraris, 2017).

### **3.3.Ultra İnce Okluzal Veneer Restorasyonlar ('Table-top'preparasyon tekniği)**

Table-top ya da ultra ince okluzal veneerler, şiddetli aşınma gösteren dişlerde okluzal yüzeyin tamamını kapsayan ve retansiyonu adeziv simantasyon ile sağlanan minimal invaziv preparasyon dizaynının bir tipi olarak tanımlanmaktadır (Sasse, Krummel, Klosa, & Kern, 2015; Schlichting et al., 2011; Tribst et al., 2018). Şiddetli okluzal erozyonların tedavisi için, adeziv ile simante edilmiş ultra ince okluzal veneer restorasyonların geleneksel onleyler ve geleneksel tam kuronlara alternatif bir minimal invaziv seçenek olarak gösterilmiştir (Magne et al., 2010; Schlichting et al., 2011). Geleneksel kuron preparasyonları, adeziv sistemlerin en iyi bağlandığı doku olan mineyi kaldırması nedeniyle restorasyonun adezyon gücünü azaltmaktadır. Yeni adeziv sistemler, tutuculuğu farklı mekanizmalar ile sağlayarak,

hekimlerin geleneksel teknik ve protokolleri deęiřtirebilmesine olanak sunmuřtur. Geleneksel simante tam kronlar tutuculuk ve stabilite iin prosedürler gerektirirken, adeziv teknikler ile simante edilen restorasyonlar iin yalnızca mine dokusunun olması yeterlidir (Bakeman & Kois, 2009). Belirli vakalarda, minenin maksimum korunmasına izin vermekte, diř preparasyon miktarını azaltmakta ve supragingival basamakların daha okluzalde bulunmasına olanak saęlamaktadır. Bu nedenle, ‘table-top’ preparasyonu baęlanabilir mine yüzey alanını ve dolayısıyla restorasyonun diř yüzeyine adezyon gücünü arttırmaktadır (G. Helvey, 2011).

Diřlerin aşınması ile zamanla dentin dokusu ortaya çıkmaktadır (Lussi & Jäggi, 2008). Geniř lezyon ieren diř aşınmaları; oklüzal yüzey, fonksiyonel tüberküller ve hatta aproksimal yüzeylerde hasara neden Olmaktadır (Lussi, Hellwig, Ganss, & Jäggi, 2009). Eroziv diřlerde, oklüzal veneerlerin preparasyon tasarımları ve modifikasyonları sayesinde oklüzal fonksiyon ve morfolojinin geri kazandırılması amalanmaktadır (Johnson et al., 2014; Tsitrou & Van Noort, 2008).

Geleneksel tam kronların preparasyonunda, tutuculuk ve stabilite aksiyel duvarlar ile saęlanmakta, bu nedenle adezyonun en yüksek derecede saęlandığı mine dokusunun uzaklařtırılmasına sebep olmaktadır (Bakeman & Kois, 2009). Molar diřlerin horizontal kesitlerinde kontur yükseklięinin üstündeki konveks bölgede geniř mine bandına, gingival marjinde ise en ince mine bandına sahip olduęu görölmektedir. Table-top preparasyon teknięi, tam kron restorasyonların dezavantajlarını elimine ederek, minimal diř dokus

kaldırılmasını, dolayısıyla maksimum oranda mine dokusunu korunmasını ve supragingival marjinlerin oluşturularak periodontal sorunların önüne geçilmesini amaçlamaktadır. Table-top yöntemi ile mekanik tutuculuğu olmayan adeziv bağlanan dental restorasyonlar, tüberkül redüksiyonuna ihtiyaç duyan ancak aksiyel boyutta yeterli bütünlüğe sahip dişler için endikedir. Bu restorasyonların tercihinde çeşitli kriterlerin incelenmesi gerekmektedir. Hastanın estetik beklentisi, kalan diş dokusunun adeziv bağlantı potansiyeli, fonksiyonel kuvvetler ve doğal dişin rengi dikkate alınması gereken önemli noktalar (Trushkowsky & Burgess, 2002).

Mine dokusunun korunması ile adeziv sistemlerin bağlanma gücü arttırılmaktadır (G. Helvey, 2011). Çünkü, mine yapısı, kimyasal açıdan ağırlıkça %1-2 organik, %95-98 inorganik ve %1- 4 su ile diğer bileşenlerden oluşmaktadır. Organik yapıyı kollajen ve inorganik yapının büyük bir kısmını hidroksiapatit kristalleri oluşturmaktadır. Mine yüzeyine asitleme işlemi uygulanması ile mine prizmalarının bir kısmı çözünmesi ile oluşan mikroporöziteler, minenin ıslanabilirliğini, yüzey enerjisi ve bağlanma alanını arttırmaktadır. Akışkan adeziv materyal, asitlenmiş yüzeye tatbik edilmesi ile yüzeydeki mikropöröziteli dokuya penetrasyonu sonucu rezin taglar meydana gelmektedir. Rezin tagler, polimerizasyon sonrası mikromekanik kilitleme sayesinde bağlanma sağlamaktadır (M. Miyazaki et al., 2014; O'Brien, 2002; Roberson, Heymann, & Swift, 2002; Sakagushi & JM, 2012; Van Meerbeek et al., 2003). Dentin dokusunun ise kimyasal içeriğinin yaklaşık %18-20 organik, %70-75 inorganik ve %5-12 oranında su ve diğer bileşenlerden

oluşmaktadır. İnorganik yapının önemli bir kısmını hidroksiapatit kristalleri, organik yapıyı ise kollajen oluşturmaktadır. Dentin, kemik ve sementten daha fazla, mineden daha az mineralizedir (Manisalı & Koray, 1982; Roberson et al., 2002). Dentin içinde bulunan tübüller ve bu tübüllerin içerisinde bulunan odontoblastın protoplazmik uzantıları ve dentin sıvısı nedeniyle dentin yapısı mineye kıyasla daha nemlidir. Kompleks histolojik yapısı nedeniyle dentine bağlanma daha zordur (AL-Makramani, Razak, & Abu-Hassan, 2009; Manisalı & Koray, 1982; Roberson et al., 2002).

Diş preparasyonu, tercih edilecek restoratif materyale göre planlanmalıdır. Dental seramikler, anterior ya da posterior bölgede, estetik ve fonksiyonel beklentileri karşılayan restorasyonlardır (Cortellini & Canale, 2012; Etman & Woolford, 2010; Pieger, Salman, & Bidra, 2014). Lityum disilikat cam seramikler, yüksek translüsensinin yanı sıra üstün mekanik ve simantasyon özellikleri sayesinde sık tercih edilen dental seramik restorasyon malzemelerinden birini oluşturmaktadır (Barizon et al., 2014; Guazzato, Albakry, Ringer, & Swain, 2004a; Sasse et al., 2015) ve genellikle kayıp diş yapısının minimal invaziv restorasyonları için kullanılmaktadır (Rosenblum & Schulman, 1997). Preslenebilir seramik versiyonu (IPS e.max Press) monolitik bir formda kullanılabilir (Guazzato et al., 2004a). Aşınan dişlerin protetik tedavisinde monolitik seramik materyallerin kullanımı

savunulmaktadır (Angerame, De Biasi, Agostinetti, Franzò, & Marchesi, 2019).

Minimal invaziv rehabilitasyon gerektiren arka dişlerde parsiyel preparasyon ile uygulanabilen indirekt monolitik seramik restorasyonlar (Guess et al., 2010; Nordahl, von Steyern, & Larsson, 2015) ince kalınlıklarda bile, kırık direncinde güzel sonuçlar gösterdiğinden aşınan dişler için önerilmektedir (Derchi, Vano, Peñarrocha, Barone, & Covani, 2015; Lussi et al., 2009). Monolitik seramikler, klinik uygulamalarda posterior dişler için iyi bir sağkalım oranı gösterdiği tespit edilmiştir (Pieger et al., 2014). Lityum disilikat seramik restorasyonlarının sağkalım oranının %95-100 aralığında olduğu bildirilmektedir, monolitik restorasyonlar tabakalı restorasyonlardan daha az yapısal problem göstermektedir (Fabbri et al., 2014).

Monolitik zirkonya materyalleri standart zirkonya altyapı materyallerinin opak görünümü sebebiyle ortaya çıkan olumsuzlukları önlemek amacıyla üretilmiştir (Lawn, Deng, & Thompson, 2001). Monolitik zirkonya restorasyonu CAD / CAM tekniği aracılığıyla sayısal kontrollü kesme ve sinterleme işlemi sonucu tek parça monolitik zirkonyum oksit seramik bloklardan yapılmaktadır (Tang, Zhao, Wang, & Liu, 2019).

Monolitik zirkonya materyallerin mekanik özellikleri, sert gıdaların çiğnenmesi sonucu oluşan chipping riski ortadan kaldırılması nedeniyle diğer tam seramik materyallerin mekanik özelliklerinden



daha üstündür (Stawarczyk et al., 2017). Ayrıca, monolitik zirkonya restorasyonu, tam seramik ile karşılaştırıldığında daha az miktarda diş yapısı preparasyonu gerektirmektedir (Stawarczyk et al., 2017) ve diş yapısını koruyarak konservatif tedavi sağlamaktadır (Tang et al., 2019). Alümina bazlı seramik kronlardan daha yüksek eğilme mukavemetine ve yüksek kırılma dayanımına sahip olduğu tespit edilmiştir (Candido, Miotto, Fais, Cesar, & Pinelli, 2018).

Lösitle güçlendirilmiş, lityum disilikat ve feldspatik seramiklerin dayanıklılık oranları farklı olmasına karşın yeterli okluzal kalınlıkta hepsinin başarılı sonuçlar verdiği tespit edilmiştir (Conrad, Seong, & Pesun, 2007). Lityum disilikat seramikler, yüksek kırılma dayanımları sayesinde 0,3 mm kalınlıkta bile yeterli dayanıklılığa sahip olmaktadır (Rekow, Zhang, & Thompson, 2007). Monolitik zirkonya materyalinde ise, 0.5 mm'ye kadar inceltirilerek restorasyon elde edilebilmektedir (Lawn et al., 2001).

Tribst ve arkadaşlarının araştırmasında; yüksek translüsens zirkonya, lityum disilikat, zirkonya ile güçlendirilmiş lityum silikat, feldspatik seramik ve hibrit seramik olmak üzere toplam beş farklı materyal ile okluzal veneerler üretilmiş ve stres dağılımı incelenmiştir. Kullanılan materyallerin tümü okluzal veneer yapımına uygun olmak ile birlikte hibrit seramiklerin, restorasyon yapısında daha düşük bir stres konsantrasyonu sağladığı tespit edilmiştir. Ayrıca, siman tabakasının kalınlığı restorasyonların mekanik performansını etkilemediği ve ince restorasyonlara oranla kalın okluzal veneerlerin daha üstün mekanik performans gösterdiği bildirilmiştir (Tribst et al., 2018).

Table-top restorasyonların, ağırlıklı olarak aksiyal basınç aldıkları için mekanik açıdan avantajlı olduğu düşünülmektedir (Abu-Izze, Ramos, Borges, Anami, & Bottino, 2018). Bu durum, en yüksek stres birikimlerine sahip alanların, bütün vakalarda, kuvvet uygulama noktalarının hemen altında, ara yüzeylerde restorasyon kenarlarından uzakta tespit edildiğini doğrulayan sonlu eleman analizi ile tespit edilmiştir. Bu bulgu, kırıkların büyük bir çoğunluğunun en fazla gerilme kuvvetlerinin meydana geldiği simantasyon yüzeyinden kaynaklandığını bildiren başka bir çalışma ile paraleldir (Teixeira, Piascik, Stoner, & Thompson, 2007).

### **3.3.1. ‘Table-top’ Preparasyon Tekniđi**

Table-top veya ultra ince oklüzal veneer restorasyonları ile parafonksiyonel alışkanlık (Abrahamsen, 2005) veya erozyon (Schlichting et al., 2016) ile ilişkili oklüzal aşınması bulunan hastalarda dikey boyut kaybının tedavi edilmesi amaçlanmaktadır (Tribst et al., 2018).

Geniş bir 3 yüzeyli amalgam dolguya sahip ve “çatlak diş sendromu” teşhisi konan tipik olarak karşılaşılan bir molar için ‘table-top’ preparasyonu tercih edilecek ise tüberküllerin örtülüp örtülmeyeceđi hekim kararına göre deđişmektedir. Bir çalışmada, mine çatlaklarını ve kenar açıklığını önlemek için, adeziv restorasyonların ince fonksiyonel olmayan tüberkül duvarlarının tamamının veya büyük bir bölümünün kaplanması gerektiđi bildirilmiştir (Krifka et al., 2009). Genel bir kural olarak, kalan diş yapısının, interküspal mesafenin üçte biri ile yarısından

az olduđu durumlarda tüberköl kaplaması endikedir (Bakeman & Kois, 2009; Soares, Martins, Fonseca, Correr-Sobrinho, & Neto, 2006). Christensen, üçte biri / yarısı kuralını savunmasının yanı sıra, diş yapısındaki horizontal çatlakların varlığı, tüberköl altında destek dentininin bulunmaması, parafonksiyonel oklüzyon varlığı ve estetik açıdan önemli alanlarda aşırı renklenmiş tüberkülleri de dikkate alınması gerektiğini belirtmiştir. Ayrıca sert gıdalar yeme öyküsü bulunan hastalarda, korunmasız şüpheli bir tüberköl bırakılmaması gerektiğini bildirmiştir (Christensen, 2008).

Kapsamlı protez rehabilitasyonları sırasında, sağlıklı temporomandibuler eklemlere, yüz yumuşak dokularının görünümü, sagittal profil, diş morfolojisi gibi yüz estetiğinin göstergelerine ve modellerin artikülatöre doğru taşınmasına dikkat edilmelidir (Boitelle, 2019).

Temporomandibuler eklem disfonksiyonlu (TMED) veya bruksizmlili hastalarda kapsamlı dental tedavilerin oklüzal tasarımı mümkün olduğunca basit olmalıdır (Manfredini & Poggio, 2017). Oklüzal temasların simetrik dağılımı, oklüzal stabilite ve hastanın konforu gibi temel gereksinimler fonksiyonu optimize etmek için genellikle yeterli olmaktadır (Iven Klineberg, Kingston, & Murray, 2007; I Klineberg & Stohler, 2003; Manfredini, Bucci, Sabattini, & Lobbezoo, 2011). Şiddetli oklüzal dengesizliğin klinik durumunun yönetilmesinde, kanin koruyuculu oklüzyon ile posterior diskluzyon veya bireysel artikülatör/facebow gibi bazı interark kayıt teknikleri yardımcı olduğu

düşünülmektedir (Manfredini & Poggio, 2017). Ancak, klinik arařtırmalar sonucu, herhangi bir sentrik iliřki kayıt prosedüründe tekrarlanabilirliđin tam olarak sađlanamadıđı tespit edilmiřtir (Hellmann et al., 2013; Keshvad & Winstanley, 2003; Utz, Müller, Lückerath, Fuss, & Koeck, 2002). Dental okluzyondaki protetik deđiřiklikler temporomandibuler eklem disfonksiyon semptomlarını iyileřtirilmesine veya bruksizmin durdurulmasına yardımcı olma stratejisi olarak henüz kabul edilemese de, sađlıklı bireylerde ve temporomandibuler eklem disfonksiyonları ve/veya bruksizmi olan hastalarda geri dönüřsüz oklüzal deđiřiklikler planlanırken dikkatli yaklařımlar önerilmektedir (Manfredini & Poggio, 2017).

Table-top preparasyonu sırasında ilk adım, tungsten karbid frezi, merkezi fossaya yerleřtirmek ve frez ile oklüzal yüzey aynı seviyeye gelene kadar mevcut restorasyona indirgemektir. Frez, bukkal duvar kesildikten sonra lingual oluk boyunca lingual tarafa hareket ettirilmelidir. Frez daha sonra merkezi fossadan mezyal ve distal marjinal sırtlara sırtlara geri tařınmalıdır. Oklüzal açıdan 2 mm'lik derinlikte bir preparasyon kesimi gerçekleřmektedir (G. Helvey, 2011). Bir sonraki adım, tüm tüberkülleri çapraz patern oklüzal derinliđini sađlamaktır. Frezin sapını pulpal zemine paralel tutarak, bukkal sulkustan bařlayarak mezyal marjinal sırt derinliđi kesimine kadar tüm mezzyobukkal tüberkülün altında bir kesim yapılmalıdır. Frez daha sonra bukkal oluđa geri tařınmalı ve distal kenar bořluđunun tamamını uzaklařtıran distal marjinal derinlik kesimine yönlendirilmelidir. Frez, daha sonra diřin lingual yönü üzerine yerleřtirilir ve hem mezyal hem de distolingual tüberkül kaldırılmalıdır (G. Helvey, 2011). Bu noktada seramik materyal için en az 2 mm bořluk

bırakılmalıdır. Mevcut restoratif dolgu materyallerin herhangi biri hala mevcutsa, modifiye sholder elmas frezi ile çıkarılmalıdır. Bu kaldırma, tam seramik restorasyonun final kalınlığına katkıda bulunacak ve ayrıca restorasyonun pozitif bir yuva girişi olarak yönlendirme sağlayacak bir isthmus yaratacaktır. Kalan restoratif materyal yoksa yönlendirme amacıyla yine de bir isthmus sağlanmalıdır (G. Helvey, 2011).

### **3.3.2. Interproksimal Alan**

İnterproksimal alanlar mevcut bir restorasyon, kırık veya çürük olduğunda preparasyon gerektirmektedir. Elmas frez kullanılarak restoratif materyal, mezyal ve distal interproksimal kutu alanlarından çıkarılmalıdır. Bu basamak, interproksimal kenar boşluklarını daha servikale doğru yaklaştırır ve ayrıca restorasyonun oturması için yuva rolü oynamaktadır (G. Helvey, 2011).

Doğal dişin aproksimal yüzeylerinde restoratif materyalin bulunmadığı ve 2 mm'lik redüksiyon tamamlandıktan sonra temasın hala sağlam olduğu durumlarda, temasın kesilip kesilmeyeceğine karar verilmelidir. Laboratuvar açısından veya preparasyonun görüntüsünü elde etmek için dijital tarayıcı kullanılıyorsa, teması kesmek marjinal kenar yerini bulma yeteneğini artıracaktır. Aproksimal kontağı almak için frez bukkal veya lingual tarafa yerleştirilmelidir ve temas bölgesi boyunca taranmalıdır. Yuvarlatılmış iç çizgi açılarını stres konsantrasyonlarını en aza indirmektedir (G. A. Helvey, 2009; McLaren & White, 1999).

İsthmus ile dış bukkal ve lingual oklüzal tablalar arasında daha fazla yönlendirme oluğu yerleştirmek için ters konik elmas frez kullanılmaktadır. Bu ilave oryantasyon olukları restorasyonun oturmasına yardımcı olmakta ve seramik-diş estetik geçişinin geliştirilmesine katkıda bulunmaktadır. Düz oklüzal bir platformdan çeşitli bir platforma geçiş, seramik malzemenin dışın gölgesini barındırdığı bir bukalemun veya "kontakt lens" etkisi yaratmaya yardımcı olmaktadır (Giordano, 2006).

Son hazırlık aşaması, hazırlanan diş yüzeyinin tamamında konik bir son işlem frezinin kullanılmasıdır. Bu iki nedenden dolayı yapılmaktadır. İlk olarak, karbid bitirme frezleri elmas frezle karşılaştırıldığında daha pürüzsüz bir yüzey üretmektedir (Ayad, 2009). Pürüzsüz, yuvarlak hazırlanmış bir diş yüzeyi, ölçü malzemeleri ve alçı çalışma modelleri için daha iyi çalışma olanağı sunmaktadır (Hirata, Nakamura, Wakabayashi, & Yatani, 2009). Ayrıca, dijital ölçü için de pürüzsüz bir kenarın taranması daha kolay olduğu düşünülmektedir. İkinci nedeni ise, iri grenli elmas frezler kalın, düzensiz bir smear tabakası üretirken, karbid frezler ince, eşit bir smear tabakası üretmektedir (Yiu, Hiraishi, King, & Tay, 2008). Farklı smear tabakalarının önemi, self-etch adeziv siman kullanıldığında önemlidir. Yiu ve arkadaşları, karbid frezler ile hazırlanan dentin yüzeylerine self-etch adeziv siman uygulandığında daha yüksek bağlanma gücü elde edildiğini tespit etmişlerdir (Yiu et al., 2008). Self-etch adeziv simanlarda bulunan daha hafif asitlerin, elmas frezler tarafından üretilen kalın ve düzensiz smear tabakalarına daha az nüfuz etmektedir. Ayrıca kalın smear tabakaları, hafif asitler üzerinde daha fazla tamponlama (nötralize etme) etkisine sahiptir. Barros ve

arkadaşları, çalışmalarında karbid frezlerin elmas frezlerden daha adezyona elverişli bir yüzey bıraktığını bildirmişlerdir (Barros, Myaki, Nör, & Peters, 2005).

Bu adımdan sonra, gerektiğinde gingival retraksiyon yapılmaktadır. Bu emdirilmemiş retraksiyon kordu veya diaode lazer ile yapılabilir. Geleneksel iki randevu yöntemi kullanılıyorsa, açıkta kalan dentin tübülleri, ölçü aşamasından veya dijital taramadan önce kapatılmalıdır (Magne, Kim, Cascione, & Donovan, 2005).

### **3.3.3. Bonding için Seramiğin Hazırlanması ve Simantasyon**

Rezin simanın seramik bir yüzeye yapıştırma mekanizması, mikromekanik ve kimyasal bağlantıların etkilerinin bir kombinasyonudur (Öztürk, İnan, İnan, & Öztürk, 2007). Seramik rezin bağlantısını sağlamak amacıyla seramik yüzeylerini hazırlamanın çok çeşitli yöntemleri bulunmaktadır. Mikromekanik bağlantı, asitleme, kumlama, air-abrazyon veya yüzeyin elmas bir frez ile pürüzlendirilmesi ile oluşturulmaktadır. Bu yöntemlerin her biri mikroporozite oluşturmada ve yüzey alanını arttırmaktadır. Bununla birlikte, bu yöntemlerin her birinin aşırı kullanımı, çatlak başlangıcına yol açan yüzey kusurları oluşturabilmektedir (Clelland, Warchol, Kerby, Katsube, & Seghi, 2006; Hooshmand, Parvizi, & Keshvad, 2008; Mona & Abou-Daya, 2000)

Rezin ve seramik arasındaki kimyasal bağın bağlanma gücü silan bağlayıcı ajandan etkilenmektedir (Kato, Matsumura, Tanaka, & Atsuta, 1996; Russell & Meiers, 1994). Hidroflorik asit, cam seramik

yüzeylerin aşındırılması ile mikroporözite elde etmek için en yaygın kullanılan asit olduğu bildirilmiştir (Alex, 2008). Alternatif olarak, seramik primeri ile fosforik asit kombinasyon halinde uygulanabilmektedir. Fosforik asit 5 saniye boyunca uygulanır ve su ile durulanmalıdır. Astar daha sonra iç yüzeye fırça ile uygulanır ve hemen havada kurutması uygulanmalıdır (G. Helvey, 2011).

Zirkonyanın yüksek mekanik özellikleri, korozyona uğramaması, biyolojik uyumu, estetik beklentileri karşılayabilmesi gibi çeşitli avantajları sayesinde dental seramik restorasyonların alt yapı materyali olarak kullanılmakta ve böylece seramiği kuvvetlendirmektedir (Della Bona, Donassollo, Demarco, Barrett, & Mecholsky Jr, 2007). Ancak yapılan çalışmalarda zirkonyanın en büyük dezavantajının siman ve dentin ile bağlantı sorunu olduğu tespit edilmiştir. Zirkonyaya uygulanan hidroflorik asitin yüzeyin pürüzlülüğünü arttırması ile mikromekanik bağlantının sağlanması amacıyla kullanılmıştır. Hidroflorik asit dental seramiklerin cam matrisini çözmesi sonucu lösit kristalleri çevresinde oluşan mikro girintileri rezin simanların doldurması ve dolayısıyla güçlü bir mikro mekanik bağ sağlanmaktadır. Ayrıca silan uygulanması sonucu da kimyasal bağ oluşmaktadır. Ancak, zirkonyanın az miktarda cam matris içermesi nedeniyle hidroflorik asitin zirkonya yüzeyine bir etkisi bulunmamaktadır (Calvert, 2010; M Kern & Thompson, 1993; Matthias Kern & Wegner, 1998; Keul, Liebermann, Roos, Uhrenbacher, & Stawarczyk, 2013). Zirkonyanın bağlantısını yükseltmek amacıyla kumlama işlemi sıklıkla kullanılmaktadır. Kumlama sonucu, protetik restorasyonun iç yüzeyleri temizlenmekte, simantasyon yüzey alanı,



rezinlerin ıslatabilirliđi yükseltilmektedir (Swift Jr, 1989). Bununla birlikte işlem sonucu oluşan mikroporoziteler ile mikromekanik bağlantı sağlanmaktadır (Casucci et al., 2010).

Simantasyon aşamasında; tek randevu tekniđi için, üç adımlı, iki adımlı veya tek adımlı bir dentin yapıştırıcı sistemi için üreticinin önerdiđi protokol izlenmelidir. İki randevu tekniđi için, geçici restorasyonun çıkarılmasından sonra, temiz bir yapıştırma yüzeyi sağlamak için hazırlanan yüzeyler hafifçe hava ile aşındırılmalıdır (G. Helvey, 2011). Simantasyon öncesi dental restorasyonların her biri kusur ve kenar uyumu açısından değerlendirilmelidir. Prepare edilen dişlere, 15 saniye boyunca %37.5 fosforik asit uygulanmalı ve sonrasında dişler durulanıp kurutulmalıdır. Asitlenen yüzeye primer uygulanıp kurutulmalıdır. Dental restorasyonun iç yüzeyi ve prepare edilen diş bir adeziv siman ile kaplanmalıdır. Simantasyon, rezin siman üreticisinin önerisine yapılmalıdır. Siman, restorasyonun iç yüzeyine uygulanarak yaklaşık 5 dakika boyunca kuvvet uygulanmalıdır. Restorasyon kenarlarından rezin siman artıkları temizlenmelidir (Huang, Zou, Yao, Wu, & Li, 2020). Oklüzyon sadece restorasyon diş simante edildikten sonra kontrol edilmelidir (G. Helvey, 2011).

## KAYNAKÇA

- Abrahamsen, T. C. (2005). The worn dentition—pathognomonic patterns of abrasion and erosion. *International dental journal*, 55(S4), 268-276.
- Abu-Izze, F. O., Ramos, G. F., Borges, A. L. S., Anami, L. C., & Bottino, M. A. (2018). Fatigue behavior of ultrafine tabletop ceramic restorations. *Dent Mater*, 34(9), 1401-1409. doi:10.1016/j.dental.2018.06.017
- AL-Makramani, B. M., Razak, A. A., & Abu-Hassan, M. I. (2009). Comparison of the load at fracture of turkom-cera to provera allceram and in- ceram all-ceramic restorations. *Journal of Prosthodontics: Implant, Esthetic and Reconstructive Dentistry*, 18(6), 484-488.
- Albakry, M., Guazzato, M., & Swain, M. V. (2003). Biaxial flexural strength, elastic moduli, and x-ray diffraction characterization of three pressable all-ceramic materials. *The Journal of prosthetic dentistry*, 89(4), 374-380.
- Alex, G. (2008). Ce 1-preparing porcelain surfaces for optimal bonding. *Compendium*, 29(6), 324.
- Angerame, D., De Biasi, M., Agostinetto, M., Franzò, A., & Marchesi, G. (2019). Influence of preparation designs on marginal adaptation and failure load of full-coverage occlusal veneers after thermomechanical aging simulation. *Journal of Esthetic and Restorative Dentistry*, 31(3), 280-289.
- Ayad, M. F. (2009). Effects of tooth preparation burs and luting cement types on the marginal fit of extracoronal restorations.

*Journal of Prosthodontics: Implant, Esthetic and Reconstructive Dentistry*, 18(2), 145-151.

- Bakeman, E. M., & Kois, J. C. (2009). Posterior, all-porcelain, adhesively retained restorations. *Inside Dentistry*, 5(5), 20-30.
- Barizon, K. T., Bergeron, C., Vargas, M. A., Qian, F., Cobb, D. S., Gratton, D. G., & Geraldeli, S. (2014). Ceramic materials for porcelain veneers: Part ii. Effect of material, shade, and thickness on translucency. *The Journal of prosthetic dentistry*, 112(4), 864-870.
- Barros, J., Myaki, S., Nör, J., & Peters, M. (2005). Effect of bur type and conditioning on the surface and interface of dentine. *Journal of oral rehabilitation*, 32(11), 849-856.
- Bartlett, D. W., Lussi, A., West, N., Bouchard, P., Sanz, M., & Bourgeois, D. (2013). Prevalence of tooth wear on buccal and lingual surfaces and possible risk factors in young european adults. *Journal of dentistry*, 41(11), 1007-1013.
- Bazos, P., & Magne, P. (2011). Bio-emulation: Biomimetically emulating nature utilizing a histo-anatomic approach; structural analysis. *European Journal of Esthetic Dentistry*, 6(1).
- Boitelle, P. (2019). Contemporary management of minimal invasive aesthetic treatment of dentition affected by erosion: Case report. *BMC Oral Health*, 19(1), 123. doi:10.1186/s12903-019-0807-4
- Burke, E., & Qualtrough, A. (1994). Aesthetic inlays: Composite or ceramic? *British dental journal*, 176(2), 53-60.

- Burke, F., & Lucarotti, P. (2009). Ten-year outcome of crowns placed within the general dental services in England and Wales. *Journal of dentistry*, 37(1), 12-24.
- Calvert, G. (2010). Bonding to ceramics: Scientific evidences for clinical dentistry. In: Nature Publishing Group.
- Candido, L., Miotto, L., Fais, L., Cesar, P. F., & Pinelli, L. A. (2018). Mechanical and surface properties of monolithic zirconia. *Operative dentistry*, 43(3), E119-E128.
- Casucci, A., Mazzitelli, C., Monticelli, F., Toledano, M., Osorio, R., Osorio, E, Ferrari, M. (2010). Morphological analysis of three zirconium oxide ceramics: Effect of surface treatments. *Dental Materials*, 26(8), 751-760.
- Christel, P., Meunier, A., Heller, M., Torre, J., & Peille, C. (1989). Mechanical properties and short-term in vivo evaluation of yttrium-oxide- partially-stabilized zirconia. *Journal of biomedical materials research*, 23(1), 45-61.
- Christensen, G. J. (2005). The advantages of minimally invasive dentistry. *The Journal of the American Dental Association*, 136(11), 1563-1565.
- Christensen, G. J. (2008). Considering tooth-colored inlays and onlays versus crowns. *The Journal of the American Dental Association*, 139(5), 617-620.
- Clausen, J.-O., Tara, M. A., & Kern, M. (2010). Dynamic fatigue and fracture resistance of non-retentive all-ceramic full-coverage molar restorations. Influence of ceramic material and preparation design. *Dental Materials*, 26(6), 533-538.

- Clelland, N. L., Warchol, N., Kerby, R. E., Katsube, N., & Seghi, R. R. (2006). Influence of interface surface conditions on indentation failure of simulated bonded ceramic onlays. *Dental Materials*, 22(2), 99-106.
- Cohen, R. G. Treating cracked teeth biomimetically can optimize clinical results.
- Conrad, H. J., Seong, W.-J., & Pesun, I. J. (2007). Current ceramic materials and systems with clinical recommendations: A systematic review. *The Journal of prosthetic dentistry*, 98(5), 389-404.
- Cortellini, D., & Canale, A. (2012). Bonding lithium disilicate ceramic to feather-edge tooth preparations: A minimally invasive treatment concept. *Journal of Adhesive Dentistry*, 14(1), 7.
- DAHL, B. L. (1977). Dentine/pulp reactions to full crown preparation procedures. *Journal of oral rehabilitation*, 4(3), 247-254.
- Della Bona, A., Donassollo, T. A., Demarco, F. F., Barrett, A. A., & Mecholsky Jr, J. J. (2007). Characterization and surface treatment effects on topography of a glass-infiltrated alumina/zirconia-reinforced ceramic. *Dental Materials*, 23(6), 769-775.
- Derchi, G., Vano, M., Peñarrocha, D., Barone, A., & Covani, U. (2015). Minimally invasive prosthetic procedures in the rehabilitation of a bulimic patient affected by dental erosion. *Journal of clinical and experimental dentistry*, 7(1), e170.

- DiMatteo, A. (2009). Duplicating nature: Biomimetics and dentistry. *Inside Dentistry*, 5(10).
- Dudney, T. E. Realizing minimal preparation with pressed ceramic veneers. Edelhoff, D., & Sorensen, J. A. (2002a). Tooth structure removal associated with various preparation designs for anterior teeth. *The Journal of prosthetic dentistry*, 87(5), 503-509.
- Edelhoff, D., & Sorensen, J. A. (2002b). Tooth structure removal associated with various preparation designs for posterior teeth. *International Journal of Periodontics & Restorative Dentistry*, 22(3).
- Elsaka, S. E., & Elnaghy, A. M. (2016). Mechanical properties of zirconia reinforced lithium silicate glass-ceramic. *Dental Materials*, 32(7), 908-914.
- Etman, M. K., & Woolford, M. (2010). Three-year clinical evaluation of two ceramic crown systems: A preliminary study. *The Journal of prosthetic dentistry*, 103(2), 80-90.
- Fabbri, G., Cannistraro, G., Pulcini, C., & Sorrentino, R. (2018). The full-mouth mock-up: A dynamic diagnostic approach (dda) to test function and esthetics in complex rehabilitations with increased vertical dimension of occlusion. *Int J Esthet Dent*, 13(4), 460-474.
- Fabbri, G., Zarone, F., Dellificorelli, G., Cannistraro, G., De Lorenzi, M., Mosca, A., & Sorrentino, R. (2014). Clinical evaluation of 860 anterior and posterior lithium disilicate restorations:

- Retrospective study with a mean follow-up of 3 years and a maximum observational period of 6 years. *International Journal of Periodontics & Restorative Dentistry*, 34(2).
- Fabianelli, A., Goracci, C., Bertelli, E., Davidson, C. L., & Ferrari, M. (2006). A clinical trial of empress ii porcelain inlays luted to vital teeth with a dual-curing adhesive system and a self-curing resin cement. *Journal of Adhesive Dentistry*, 8(6).
- Felden, A., Schmalz, G., Federlin, M., & Hiller, K.-A. (1998). Retrospective clinical investigation and survival analysis on ceramic inlays and partial ceramic crowns: Results up to 7 years. *Clinical oral investigations*, 2(4), 161-167.
- Ferrari, M., Cagidiaco, M. C., & Davidson, C. L. (1997). Resistance of cementum in class ii and v cavities to penetration by an adhesive system. *Dental Materials*, 13(3), 157-162.
- Ferraris, F. (2017). Posterior indirect adhesive restorations (piar): Preparation designs and adhesthetics clinical protocol. *Int J Esthet Dent*, 12(4), 482-502.
- Frankenberger, R., Taschner, M., Garcia-Godoy, F., Petschelt, A., & Krämer, N. (2008). Leucite-reinforced glass ceramic inlays and onlays after 12 years. *Journal of Adhesive Dentistry*, 10(5).
- Friedman, M. (1998). A 15-year review of porcelain veneer failure--a clinician's observations. *Compendium of continuing education in dentistry (Jamesburg, NJ: 1995)*, 19(6), 625-628, 630, 632 passim; quiz 638.
- Fuzzi, M., & Rappelli, G. (1998). Survival rate of ceramic inlays. *Journal of dentistry*, 26(7), 623-626.

- Ge, C., Green, C. C., Sederstrom, D., McLaren, E. A., & White, S. N. (2014). Effect of porcelain and enamel thickness on porcelain veneer failure loads in vitro. *The Journal of prosthetic dentistry*, *111*(5), 380-387.
- Gilboe, D. B., & Teteruck, W. R. (1974). Fundamentals of extracoronal tooth preparation. Part i. Retention and resistance form. *Journal of Prosthetic Dentistry*, *32*(6), 651-656.
- Giordano, R. (2006). Materials for chairside cad/cam-produced restorations. *The Journal of the American Dental Association*, *137*, 14S-21S.
- Guazzato, M., Albakry, M., Ringer, S. P., & Swain, M. V. (2004a). Strength, fracture toughness and microstructure of a selection of all-ceramic materials. Part i. Pressable and alumina glass-infiltrated ceramics. *Dental Materials*, *20*(5), 441-448.
- Guazzato, M., Albakry, M., Ringer, S. P., & Swain, M. V. (2004b). Strength, fracture toughness and microstructure of a selection of all-ceramic materials. Part ii. Zirconia-based dental ceramics. *Dental Materials*, *20*(5), 449-456.
- Guess, P. C., Selz, C. F., Steinhart, Y.-N., Stampf, S., & Strub, J. R. (2013). Prospective clinical split-mouth study of pressed and cad/cam all-ceramic partial-coverage restorations: 7-year results. *International Journal of Prosthodontics*, *26*(1).
- Guess, P. C., Strub, J. R., Steinhart, N., Wolkewitz, M., & Stappert, C. F. (2009). All-ceramic partial coverage restorations—midterm results of a 5-year prospective clinical splitmouth study. *Journal of dentistry*, *37*(8), 627-637.



- Guess, P. C., Zavanelli, R. A., Silva, N. R., Bonfante, E. A., Coelho, P. G., & Thompson, V. P. (2010). Monolithic cad/cam lithium disilicate versus veneered y-tzp crowns: Comparison of failure modes and reliability after fatigue. *International Journal of Prosthodontics*, 23(5).
- Hellmann, D., Etz, E., Giannakopoulos, N., Rammelsberg, P., Schmitter, M., & Schindler, H. (2013). Accuracy of transfer of bite recording to simulated prosthetic reconstructions. *Clinical oral investigations*, 17(1), 259-267.
- Helvey, G. (2011). Non-retentive, adhesively retained all-ceramic posterior restoration. *Inside Dentistry*, 7(2), 38-50.
- Helvey, G. A. (2009). Chairside cad/cam. Lithium disilicate restoration for anterior teeth made simple. *Inside Dentistry*, 5(10), 58-67.
- Hirata, T., Nakamura, T., Wakabayashi, K., & Yatani, H. (2009). Study of surface roughness and marginal fit using a newly developed microfinishing bur and new preparation technique. *Int J Microdent*, 1(1), 61-64.
- Hooshmand, T., Parvizi, S., & Keshvad, A. (2008). Effect of surface acid etching on the biaxial flexural strength of two hot-pressed glass ceramics. *Journal of Prosthodontics*, 17(5), 415-419.
- Huang, X., Zou, L., Yao, R., Wu, S., & Li, Y. (2020). Effect of preparation design on the fracture behavior of ceramic occlusal veneers in maxillary premolars. *Journal of dentistry*, 103346.
- Ioannidis, A., Mühlemann, S., Özcan, M., Hüsler, J., Hämmerle, C. H., & Benic, G. I. (2019). Ultra-thin occlusal veneers bonded to

- enamel and made of ceramic or hybrid materials exhibit load-bearing capacities not different from conventional restorations. *Journal of the mechanical behavior of biomedical materials*, 90, 433-440.
- Jackson, R. (1996). A technique for placing multiple esthetic inlays and onlays. *Compendium of continuing education in dentistry (Jamesburg, NJ: 1995)*, 17(10), 918-922, 924.
- Jaeggi, T., & Lussi, A. (2014). Prevalence, incidence and distribution of erosion. In *Erosive tooth wear* (Vol. 25, pp. 55-73): Karger Publishers.
- Johnson, A. C., Versluis, A., Tantbirojn, D., & Ahuja, S. (2014). Fracture strength of cad/cam composite and composite-ceramic occlusal veneers. *Journal of Prosthodontic Research*, 58(2), 107-114.
- Jordan, R. A., Bodechtel, C., Hertrampf, K., Hoffmann, T., Kocher, T., Nitschke, I., . . . Micheelis, W. (2014). The fifth german oral health study (fünfte deutsche mundgesundheitsstudie, dms v)–rationale, design, and methods. *BMC Oral Health*, 14(1), 161.
- Kato, H., Matsumura, H., Tanaka, T., & Atsuta, M. (1996). Bond strength and durability of porcelain bonding systems. *The Journal of prosthetic dentistry*, 75(2), 163-168.
- Kern, M., & Thompson, V. (1993). Sandblasting and silica-coating of dental alloys: Volume loss, morphology and changes in the surface composition. *Dental Materials*, 9(3), 155-161.

- Kern, M., & Wegner, S. M. (1998). Bonding to zirconia ceramic: Adhesion methods and their durability. *Dental Materials, 14*(1), 64-71.
- Keshvad, A., & Winstanley, R. B. (2003). Comparison of the replicability of routinely used centric relation registration techniques. *Journal of Prosthodontics, 12*(2), 90-101.
- Keul, C., Liebermann, A., Roos, M., Uhrenbacher, J., & Stawarczyk, B. (2013). The effect of ceramic primer on shear bond strength of resin composite cement to zirconia: A function of water storage and thermal cycling. *The Journal of the American Dental Association, 144*(11), 1261-1271.
- Klineberg, I., Kingston, D., & Murray, G. (2007). The bases for using a particular occlusal design in tooth and implant-borne reconstructions and complete dentures. *Clinical Oral Implants Research, 18*, 151-167.
- Klineberg, I., & Stohler, C. (2003). Interface of occlusion. *Int J Prosthodont, 16*(Suppl), 71-94.
- Krifka, S., Stangl, M., Wiesbauer, S., Hiller, K.-A., Schmalz, G., & Federlin, M. (2009). Influence of different cusp coverage methods for the extension of ceramic inlays on marginal integrity and enamel crack formation in vitro. *Clinical oral investigations, 13*(3), 333-341.
- Land, M. F., & Hopp, C. D. (2010). Survival rates of all-ceramic systems differ by clinical indication and fabrication method. *Journal of Evidence Based Dental Practice, 10*(1), 37-38.

- Lawn, B. R., Deng, Y., & Thompson, V. P. (2001). Use of contact testing in the characterization and design of all-ceramic crownlike layer structures: A review. *The Journal of prosthetic dentistry*, 86(5), 495-510.
- Leinfelder, K. F., & Terry, D. A. (2006). Indirect composite resin systems: A clinical material review. *Inside Dentistry, Texas*, 2(9), 1-8.
- Lin, C., & Douglas, W. (1994). Structure-property relations and crack resistance at the bovine dentin-enamel junction. *Journal of Dental Research*, 73(5), 1072-1078.
- Lin, C. P., Douglas, W. H., & Erlandsen, S. L. (1993). Scanning electron microscopy of type I collagen at the dentin-enamel junction of human teeth. *Journal of Histochemistry & Cytochemistry*, 41(3), 381-388.
- Lussi, A., Hellwig, E., Ganss, C., & Jäggi, T. (2009). Dental erosion. *Operative dentistry*, 34(3), 251-262.
- Lussi, A., & Jäggi, T. (2008). Erosion—diagnosis and risk factors. *Clinical oral investigations*, 12(1), 5-13.
- Ma, L., Guess, P. C., & Zhang, Y. (2013). Load-bearing properties of minimal-invasive monolithic lithium disilicate and zirconia occlusal onlays: Finite element and theoretical analyses. *Dental Materials*, 29(7), 742-751.
- Maeder, M., Pasic, P., Ender, A., Özcan, M., Benic, G. I., & Ioannidis, A. (2019). Load-bearing capacities of ultra-thin occlusal veneers bonded to dentin. *Journal of the mechanical behavior of biomedical materials*, 95, 165-171.

- Magne, P. (2015). A new approach to the learning of dental morphology, function, and esthetics: The “2d-3d-4d” concept. *Int J Esthet Dent*, 10(1), 32-47.
- Magne, P., & Belser, U. (2002). *Bonded porcelain restorations in the anterior dentition: A biomimetic approach* (Vol. 28): Quintessence publishing company.
- Magne, P., & Belser, U. C. (2002). Rationalization of shape and related stress distribution in posterior teeth: A finite element study using nonlinear contact analysis. *International Journal of Periodontics & Restorative Dentistry*, 22(5).
- Magne, P., Carvalho, A. O., Bruzi, G., & Giannini, M. (2015). Fatigue resistance of ultrathin cad/cam complete crowns with a simplified cementation process. *The Journal of prosthetic dentistry*, 114(4), 574-579.
- Magne, P., Kim, T. H., Cascione, D., & Donovan, T. E. (2005). Immediate dentin sealing improves bond strength of indirect restorations. *The Journal of prosthetic dentistry*, 94(6), 511-519.
- Magne, P., Schlichting, L. H., Maia, H. P., & Baratieri, L. N. (2010). In vitro fatigue resistance of cad/cam composite resin and ceramic posterior occlusal veneers. *The Journal of prosthetic dentistry*, 104(3), 149-157.
- Manfredini, D., Bucci, M. B., Sabbatini, V. B., & Lobbezoo, F. (2011). Bruxism: Overview of current knowledge and suggestions for dental implants planning. *CRANIO®*, 29(4), 304-312.

- Manfredini, D., & Poggio, C. E. (2017). Prosthodontic planning in patients with temporomandibular disorders and/or bruxism: A systematic review. *The Journal of prosthetic dentistry*, 117(5), 606-613.
- Manhart, J., Chen, H., Hamm, G., & Hickel, R. (2004). Review of the clinical survival of direct and indirect restorations in posterior teeth of the permanent dentition. *OPERATIVE DENTISTRY-UNIVERSITY OF WASHINGTON*-, 29, 481-508.
- Manisalı, Y., & Koray, F. (1982). Ağız-diş embriyolojisi ve histolojisi. *İstanbul: Yenilik Basımevi*, 73-98.
- McLaren, E. A., & White, S. N. (1999). Glass-infiltrated zirconia/alumina-based ceramic for crowns and fixed partial dentures. *Practical periodontics and aesthetic dentistry: PPAD*, 11(8), 985-994; quiz 996.
- Miyazaki, M., Tsujimoto, A., Tsubota, K., Takamizawa, T., Kurokawa, H., & Platt, J. A. (2014). Important compositional characteristics in the clinical use of adhesive systems. *Journal of oral science*, 56(1), 1-9.
- Miyazaki, T., Nakamura, T., Matsumura, H., Ban, S., & Kobayashi, T. (2013). Current status of zirconia restoration. *Journal of Prosthodontic Research*, 57(4), 236-261.
- Mona, H., & Abou-Daya, M. (2000). Effect of ceramic surface treatments on the biaxial flexural strength of heat-pressed glass ceramic. *J Egyptian Dent Assoc*, 46, 1477.
- Morimoto, S., Rebello de Sampaio, F., Braga, M. M., Sesma, N., & Özcan, M.

- (2016). Survival rate of resin and ceramic inlays, onlays, and overlays: A systematic review and meta-analysis. *Journal of Dental Research*, 95(9), 985-994.
- Muts, E.-J., van Pelt, H., Edelhoff, D., Krejci, I., & Cune, M. (2014). Tooth wear: A systematic review of treatment options. *The Journal of prosthetic dentistry*, 112(4), 752-759.
- Nordahl, N., von Steyern, P. V., & Larsson, C. (2015). Fracture strength of ceramic monolithic crown systems of different thickness. *Journal of oral science*, 57(3), 255-261.
- Nový, B., & Fuller, C. E. (2008). The material science of minimally invasive esthetic restorations. *Compendium of continuing education in dentistry (Jamesburg, NJ: 1995)*, 29(6), 338-346; quiz 347.
- O'Brien, W. J. (2002). Dental materials and their selection.
- Oyar, P., & Durkan, R. (2018). Effect of cavity design on the fracture resistance of zirconia onlay ceramics. *Nigerian journal of clinical practice*, 21(6), 687-691.
- Öztürk, A. N., İnan, Ö., İnan, E., & Öztürk, B. (2007). Microtensile bond strength of cad-cam and pressed-ceramic inlays to dentin. *European journal of dentistry*, 1(02), 091-096.
- Pieger, S., Salman, A., & Bidra, A. S. (2014). Clinical outcomes of lithium disilicate single crowns and partial fixed dental prostheses: A systematic review. *The Journal of prosthetic dentistry*, 112(1), 22-30.
- Pjetursson, B. E., Sailer, I., Zwahlen, M., & Hämmerle, C. H. (2007). A systematic review of the survival and complication rates of

- all- ceramic and metal–ceramic reconstructions after an observation period of at least 3 years. Part i: Single crowns. *Clinical Oral Implants Research*, 18, 73-85.
- Ragauska, A., Apse, P., Kasjanovs, V., & Berzina-Cimdina, L. (2008). Influence of ceramic inlays and composite fillings on fracture resistance of premolars in vitro. *Stomatologija*, 10(4), 121-126.
- Rainey, J. (2001). Understanding the applications of microdentistry. *Compendium of continuing education in dentistry (Jamesburg, NJ: 1995)*, 22(11A), 1018-1025; quiz 1044-1015.
- Reel, D., & Mitchell, R. (1989). Fracture resistance of teeth restored with class composite restorations. *The Journal of prosthetic dentistry*, 61(2), 177-180.
- Rekow, D., Zhang, Y., & Thompson, V. (2007). Can material properties predict survival of all-ceramic posterior crowns? *Compendium of continuing education in dentistry (Jamesburg, NJ: 1995)*, 28(7), 362-368; quiz 369, 386.
- Roberson, T., Heymann, H., & Swift, E. (2002). Sturdevant's art & science of operative dentistry 4th ed. *Copenhagen: Mosby Company*, 65.
- Robinson, P. B., Moore, B. K., & Swartz, M. L. (1987). Comparison of microleakage in direct and indirect composite resin restorations in vitro. *Oper Dent*, 12(3), 113-116.



- Rosenblum, M. A., & Schulman, A. (1997). A review of all-ceramic restorations. *The Journal of the American Dental Association*, 128(3), 297-307.
- Russell, D. A., & Meiers, J. C. (1994). Shear bond strength of resin composite to dicor treated with 4-meta. *International Journal of Prosthodontics*, 7(1).
- Sailer, I., Pjetursson, B. E., Zwahlen, M., & Hämmerle, C. H. (2007). A systematic review of the survival and complication rates of all- ceramic and metal-ceramic reconstructions after an observation period of at least 3 years. Part ii: Fixed dental prostheses. *Clinical Oral Implants Research*, 18, 86-96.
- Sakagushi, R., & JM, P. (2012). Craig's restorative dental materials. *London: Mosby*, 300-309.
- Saridag, S., Sevimay, M., & Pekkan, G. (2013). Fracture resistance of teeth restored with all-ceramic inlays and onlays: An in vitro study. *Operative dentistry*, 38(6), 626-634.
- Sasse, M., Krummel, A., Klosa, K., & Kern, M. (2015). Influence of restoration thickness and dental bonding surface on the fracture resistance of full-coverage occlusal veneers made from lithium disilicate ceramic. *Dental Materials*, 31(8), 907-915.
- Schlichting, L. H., Maia, H. P., Baratieri, L. N., & Magne, P. (2011). Novel-design ultra-thin cad/cam composite resin and ceramic occlusal veneers for the treatment of severe dental erosion. *The Journal of prosthetic dentistry*, 105(4), 217-226.

- Schlichting, L. H., Resende, T. H., Reis, K. R., & Magne, P. (2016). Simplified treatment of severe dental erosion with ultrathin cad-cam composite occlusal veneers and anterior bilaminar veneers. *The Journal of prosthetic dentistry*, 116(4), 474-482.
- Schlueter, N., & Luka, B. (2018). Erosive tooth wear—a review on global prevalence and on its prevalence in risk groups. *British dental journal*, 224(5), 364-370.
- Schulz, P., Johansson, A., & Arvidson, K. (2003). A retrospective study of mirage ceramic inlays over up to 9 years. *International Journal of Prosthodontics*, 16(5).
- Shellard, E., & Duke, E. (1999). Indirect composite resin materials for posterior applications. *Compendium of continuing education in dentistry (Jamesburg, NJ: 1995)*, 20(12), 1166-1171.
- Skouridou, N., Pollington, S., Rosentritt, M., & Tsitrou, E. (2013). Fracture strength of minimally prepared all-ceramic cerec crowns after simulating 5 years of service. *Dental Materials*, 29(6), e70-e77.
- Soares, C. J., Martins, L. R. M., Fonseca, R. B., Correr-Sobrinho, L., & Neto, A. J. F. (2006). Influence of cavity preparation design on fracture resistance of posterior leucite-reinforced ceramic restorations. *The Journal of prosthetic dentistry*, 95(6), 421-429.
- St-Georges, A. J., Sturdevant, J. R., Swift Jr, E. J., & Thompson, J. Y. (2003). Fracture resistance of prepared teeth restored with bonded inlay restorations. *The Journal of prosthetic dentistry*, 89(6), 551-557.

- Stappert, C. F., Att, W., Gerds, T., & Strub, J. R. (2006). Fracture resistance of different partial-coverage ceramic molar restorations: An in vitro investigation. *The Journal of the American Dental Association*, 137(4), 514-522.
- Stawarczyk, B., Keul, C., Eichberger, M., Figge, D., Edelhoff, D., & Lmkemann, N. (2017). Three generations of zirconia: From veneered to monolithic. Part ii. *Quintessence international*, 48(6).
- Steiner, M., Menghini, G., Marthaler, T. M., & Imfeld, T. (2010). Changes in dental caries in zurich school-children over a period of 45 years. *Schweizer Monatsschrift fr Zahnmedizin SMfZ*, 120(12), 1084-1094.
- Stokes, A., & Hood, J. (1993). Impact fracture characteristics of intact and crowned human central incisors. *Journal of oral rehabilitation*, 20(1), 89-95.
- Swain, M., Coldea, A., Bilkhair, A., & Guess, P. (2016). Interpenetrating network ceramic-resin composite dental restorative materials. *Dental Materials*, 32(1), 34-42.
- Swift Jr, E. (1989). New adhesive resins. A status report for the american journal of dentistry. *American Journal of Dentistry*, 2(6), 258-260.
- Tang, Z., Zhao, X., Wang, H., & Liu, B. (2019). Clinical evaluation of monolithic zirconia crowns for posterior teeth restorations. *Medicine*, 98(40).

- Teixeira, E. C., Piascik, J. R., Stoner, B. R., & Thompson, J. Y. (2007). Dynamic fatigue and strength characterization of three ceramic materials. *Journal of Materials Science: Materials in Medicine*, 18(6), 1219-1224.
- Tirlet, G., Crescenzo, H., Crescenzo, D., & Bazos, P. (2014). Ceramic adhesive restorations and biomimetic dentistry: Tissue preservation and adhesion. *Int J Esthet Dent*, 9(3), 354-369.
- Tribst, J. P. M., Dal Piva, A. M. d. O., Penteado, M. M., Borges, A. L. S., & Bottino, M. A. (2018). Influence of ceramic material, thickness of restoration and cement layer on stress distribution of occlusal veneers. *Brazilian oral research*, 32.
- Trushkowsky, R. D., & Burgess, J. O. (2002). Complex single-tooth restorations. *Dental Clinics of North America*, 46(2), 341-365.
- Tsitrou, E., & Van Noort, R. (2008). Minimal preparation designs for single posterior indirect prostheses with the use of the cerec system minimale preparatiionsgestaltung fi. Ir seitenzahnkronen, hergestellt mit dem. *International journal of computerized dentistry*, 11, 227-240.
- Utz, K. H., Müller, F., Lückerrath, W., Fuss, E., & Koeck, B. (2002). Accuracy of check-bite registration and centric condylar position. *Journal of oral rehabilitation*, 29(5), 458-466.
- Van Meerbeek, B., De Munck, J., Yoshida, Y., Inoue, S., Vargas, M., Vijay, P., Vanherle, G. (2003). Adhesion to enamel and dentin: Current status and future challenges. *Operative Dentistry-University Of Washington-*, 28(3), 215-235.

- Varma, S., Preiskel, A., & Bartlett, D. (2018). The management of tooth wear with crowns and indirect restorations. *British dental journal*, 224(5), 343.
- Veneziani, M. (2017). Posterior indirect adhesive restorations: Updated indications and the morphology driven preparation technique. *Int J Esthet Dent*, 12(2), 204-230.
- Wagner, W., & Chu, T. (1996). Biaxial flexural strength and indentation fracture toughness of three new dental core ceramics. *The Journal of prosthetic dentistry*, 76(2), 140-144.
- WH., O. (2008). Minimal intervention cosmetic dentistry: Expanding horizons in cosmetic dentistry. *Inside Dentistry*(2).
- White, J. M., & Eakle, W. S. (2000). Rationale and treatment approach in minimally invasive dentistry. *The Journal of the American Dental Association*, 131, 13S-19S.
- Yiu, C. K., Hiraishi, N., King, N. M., & Tay, F. R. (2008). Effect of dentinal surface preparation on bond strength of self-etching adhesives. *Journal of Adhesive Dentistry*, 10(3).
- York., G. J. T. N. S. o. S. M. t. e. P. U. P. İ. N.
- Yu, H., Zhao, Y., Li, J., Luo, T., Gao, J., Liu, H., . . . Zhou, X. (2019). Minimal invasive microscopic tooth preparation in esthetic restoration: A specialist consensus. *Int J Oral Sci*, 11(3), 31. doi:10.1038/s41368-019-0057-y







**ISBN: 978-625-7897-50-1**