MÜHENDİSLİK ALANINDA TEORİK VE UYGULAMALI ÇALIŞMALAR

EDİTÖRLER
Doç. Dr. İsmet KANDİLLİ
Doç. Dr. Fatma KUNCAN

İKSAD
Publishing House

MÜHENDİSLİK ALANINDA TEORİK VE UYGULAMALI ÇALIŞMALAR

EDİTÖRLER
Doç. Dr. İsmet KANDİLLİ
Doç. Dr. Fatma KUNCAN

YAZARLAR
Doç. Dr. İsmet KANDİLLİ
Doç. Dr. Fatma KUNCAN
Doç. Dr. Melih KUNCAN
Doç. Dr. Sıtkı ÖZTÜRK
Dr. Öğr. Üyesi Mehmet Ali ALTUNCU
Dr. Öğr. Üyesi Mehmet Said BAYRAKLILAR
Dr. Öğr. Üyesi Kaplan KAPLAN
Dr. Erdal AYVAZ
Abdulatif Ahmed Ali ABOLUHOM
Abdulkadir BULDU
Caner ÖZDEMİR
Muhammed Tayyip KOÇAK

İKSAD
Publishing House

Copyright © 2023 by iksad publishing house
All rights reserved. No part of this publication may be reproduced, distributed or transmitted in any form or by
any means, including photocopying, recording or other electronic or mechanical methods, without the prior written permission of the publisher,
except in the case of
brief quotations embodied in critical reviews and certain other
noncommercial uses permitted by copyright law. Institution of Economic Development and Social
Researches Publications®
(The Licence Number of Publicator: 2014/31220)
TÜRKİYE TR: +90 342 606 06 75
USA: +1 631 685 0 853
E mail: iksadyayinevi@gmail.com
www.iksadyayinevi.com

It is responsibility of the author to abide by the publishing ethics rules.
Iksad Publications – 2023©
ISBN: 978-625-367-274-4
Cover Design: İbrahim KAYA
September / 2023
Ankara / Türkiye
Size = 16 x 24 cm

İÇİNDEKİLER

ÖNSÖZ.....1

BÖLÜM 1
DC MOTORUN PID ve BULANIK MANTIK İLE KONUM KONTROLÜ
Caner ÖZDEMİR
Doç. Dr. Sıtkı ÖZTÜRK
Doç. Dr. İsmet KANDİLLİ.....3

BÖLÜM 2
RASPBERRY Pİ İLE DERİN ÖĞRENME TEKNİKLERİNİ KULLANARAK YÜZ TANIMA SİSTEMİ
Abdulatif Ahmed Ali ABOLUHOM
Doç. Dr. İsmet KANDİLLİ.....39

BÖLÜM 3
COVID-19 TESPİTİ İÇİN ÖNERİLEN YAKLAŞIMLARIN FARKLI GÖRÜNTÜLEME YÖNTEMLERİNE GÖRE İNCELENMESİ
Dr. Öğr. Üyesi Mehmet Ali ALTUNCU.....71

BÖLÜM 4
FEMUR KEMİĞİNİN KLİNİK VE SONLU ELEMANLAR YÖNTEMİYLE ANALİZİ: LİTERATÜR ARAŞTIRMASI
Muhammed Tayyip KOÇAK
Dr. Öğr. Üyesi Mehmet Said BAYRAKLILAR
Doç. Dr. Melih KUNCAN.....95

BÖLÜM 5
BEYİN TÜMÖRÜ TANISI İÇİN YAPAY ZEKA STRATEJİLERİ MR'DA SEGMENTASYON VE SINIFLANDIRMA STRATEJİLERİ
Abdulkadir BULDU
Dr. Öğr. Üyesi Kaplan KAPLAN
Doç. Dr. Melih KUNCAN
Doç. Dr. Fatma KUNCAN
Dr. Erdal AYVAZ……..…….....119

BÖLÜM 6
MEME GÖRÜNTÜLEMEDE MAMOGRAFİNİN YERİ VE GÜNCEL YAKLAŞIMLAR
Dr. Erdal AYVAZ
Dr. Öğr. Üyesi Kaplan KAPLAN
Abdulkadir BULDU
Doç. Dr. Fatma KUNCAN.....153

ÖNSÖZ

Son yıllarda birçok farklı disiplinlerarası alandaki farklı uygulamaların bir arada kullanıldığını ve ortak çalışmalar yapıldığını yaygın olarak görmekteyiz. Özellikle son yıllarda hem gereksinimler hem de teknolojinin hızla yayılması sonucunda araştırmacılar da aktif olarak disiplinlerarası çalışmalara katkıda bulunmaktadır. Bu çalışmaların bazıları Mühendislik alanında yapılmaktadır. Mühendislik yaklaşımları ile farklı çalışmalara önemli oranda katkılar sağlandığı görülmüştür. Hem teorik hem de uygulamalı mühendislik alanındaki çalışmalar önemli bir yere sahip olmuştur.

Kitabın birinci bölümünde, geçmişten beri çok önemli bir yere sahip olan elektrik motor kontrolü konusunda DC Motorun PID ve Bulanık Mantık ile Konum Kontrolü üzerine yapılan bir çalışmadır. Bu çalışma gerçek zamanlı olarak laboratuvar ortamında kurulan bir test düzeneği üzerinde gerçekleştirilmiştir. Çalışmanın hem teorik olarak yapılması hem de elde edilen çalışmalar sayesinde gerçek zamanlı bir test düzeneği üzerinde uygulanmış olması ayrı bir öneme sahiptir. Bu çalışma hem akademik olarak hem de sanayi anlamında katkı sağlaması hedeflenen bir çalışma olarak ortaya çıkmıştır.

Kitabın ikinci bölümünde, son yıllarda birçok farklı alanda araştırmacılar tarafından tercih edilen Derin Öğrenme konusunda olan RASPBERRY Pİ ile Derin Öğrenme Tekniklerini Kullanarak Yüz Tanıma Sistemi üzerine yapılan bir çalışmadır. Bu çalışmada yüz tanıma çalışması için güncel Derin Öğrenme teknikleri kullanılmıştır.

Kitabın üçüncü bölümünde, dünyanın son yüzyılda etkisini en fazla hissettiği salgın hastalıklardan biri olan COVİD 19 üzerine, COVID 19 Tespiti İçin Önerilen Yaklaşımların Farklı Görüntüleme Yöntemlerine Göre İncelenmesi hakkında bir çalışma yapılmıştır. Bu çalışmada medikal alanındaki farklı görüntüleme yöntemlerine göre incelenme işlemleri araştırılmış ve detaylı bir bilgilendirilme çalışması olması hedeflenmiştir.

Kitabın dördüncü bölümünde, Femur Kemiğinin Klinik ve Sonlu Elemanlar Yöntemi ile Analizi üzerine bir çalışma yapılmıştır. Bu çalışmada Femur Kemiğinin hem Klinik yöntemleri kullanılması hem de Sonlu Elemanlar Yöntemleri ile ayrı ayrı analiz edilmesi çalışmanın hem medikal hem de

mühendislik alanında disiplinlerarası faydalı bir çalışma olduğu düşünülmektedir.

Kitabın beşinci bölümünde, Beyin Tümörü Tanısı için Yapay Zeka Stratejileri MR'da Segmentasyon ve Sınıflandırma Stratejileri üzerine bir çalışma yapılmıştır. Yapılan çalışmada Beyin tümörü tanısı için son yıllarda yaygın olarak kullanılan Yapay Zeka yöntemleri kullanılmıştır. Çalışmanın hem medikal hem de Yapay Zeka çalışmaları ile bir bütün olarak düşünüldüğünde faydalı bir çalışma olduğu hedeflenmektedir.

Kitabın altıncı ve son bölümünde, Medikal verilerin yapay zeka uygulamalarıyla kapsamlı şekilde değerlendirilmesini içermektedir. Bu çalışmada Meme Görüntülemede Mamografinin Yeri Ve Güncel Yaklaşımlar üzerinde kapsamlı bir araştırma ve literatür çalışması gerçekleştirilmiştir. Bu çalışmada son zamanlarda farklı medikal veriler ile yapay zeka uygulamalarını kullanılmasına önemli katkı sağlaması hedeflenmektedir.

Bu kitabın hazırlanmasında emeği geçen herkese çok teşekkür eder, faydalı bir çalışma olmasını temenni ederiz.

EDİTÖRLER

Doç. Dr. İsmet KANDİLLİ
Doç. Dr. Fatma KUNCAN

BÖLÜM 1

DC MOTORUN PID ve BULANIK MANTIK İLE KONUM KONTROLÜ

Caner ÖZDEMİR[1]
Doç. Dr. Sıtkı ÖZTÜRK[2]
Doç. Dr. İsmet KANDİLLİ[3]

DOI: https://dx.doi.org/10.5281/zenodo.8364905

[1] Kocaeli Üniversitesi, Mühendislik Fakültesi, Elektronik ve Haberleşme Mühendisliği Bölümü, Kocaeli, Türkiye, canerneo1@gmail.com, Orcid ID: 0000-0001-6944-808X
[2] Kocaeli Üniversitesi, Mühendislik Fakültesi, Elektronik ve Haberleşme Mühendisliği Bölümü, Kocaeli, Türkiye, sozturk@kocaeli.edu.tr, Orcid ID: 0000-0003-3804-5581
[3] Kocaeli Üniversitesi, Karamürsel Meslek Yüksekokulu, Elektronik ve Otomasyon Bölümü, Kocaeli, Türkiye, kandilli@kocaeli.edu.tr, Orcid ID: 0000-0002-3470-9646

1. GİRİŞ

Buharlı motorun icadından sonra, endüstrinin vazgeçilmezi olan motorlar, artan teknolojilerle birlikte endüstriyel üretim sistemlerinin yanı sıra arabalar, asansörler, köprüler ve insansız hava araçlar gibi sistemlerin çalıştırılması da dahil olmak üzere, günlük hayatta yeri doldurulamaz kolaylıklar sağlamaktadır. Motorların hızının, konumunun veya sabit bir momentte çalışmasının kontrolünü sağlamak gerekir. Bu motor parametrelerini kontrol ederken en kısa sürede ve en az hatayla istenen değerleri elde etmek, böylece sistemlerin çalışmasının iyileştirmek çok önemlidir.

Bu çalışmada, DC motorun konum kontrolü PID (Proportional Integral Derivative, oransal integral türevsel) ve Bulanık mantık kontrol yöntemleri kullanılarak, kontrolcülerin üstünlükleri incelenmiştir. Sistemin önce matematiksel modeli çıkarılarak, sistemin benzetimini oluşturarak, sistemin gerçek zamanlı kontrolde kullanılacak kontrolcü parametreleri elde edilmektedir. Böylelikle, sistemin gerçek zamanlı kontrolcü parametrelerinin elde edilmesi amaçlanmıştır.

PID kontrol yöntemi ayarlanacak parametre sayısının az olması, basitliği ve fiziksel kullanımının kolay olması nedeniyle genellikle tercih edilir. Bulanık mantık kontrolü, uzman bir sistem operatörünün bilgi deneyim sezgisini, kontrolcü tasarımında bilgi tabanı olarak gerçekleştirmektedir. Bu kontrolcüler, bu yüzden genellikle tercih edilen yöntemlerdendir. Benzeri çalışmalara örnek olarak; Kiam Heong Ang, yaptığı çalışmanın bir bölümünde, DC motor üzerinde farklı PID ayarlama tekniklerinin verdiği farklı parametrelerin sonuçlarını incelemesi yapılmıştır (Ang, 2005). Kandilli yaptığı çalışmasında DC motorun Simulink üzerinde benzetimi yapılarak, sistemin hız kontrolü bulanık mantık kontrol sistemi kullanılarak gerçekleştirmiştir (Kandilli, 2016). Lerma Macaya yaptığı çalışmada DC motor benzetiminin oluşturulması ve kontrolü, Arduino ve Simulink

yardımıyla sağlanmıştır (Lerma Macaya, 2019). Kaplan vd. tarafından yapılan çalışmada DC motorun PID ve bulanık mantık ile konum kontrolü Arduino ve Simulink kullanılarak sağlanmıştır (Kaplan vd., 2020).

Bu çalışmada, DC motoru gerçek zamanlı olarak, PLC (Programmable Logic Controller, Programlanabilir Mantıksal Denetleyici) S7-1511 ile çalıştırılmıştır. DC motorun benzetim modeli üzerinden kontrolcü parametreleri, PLC ve OPC (Open Platform Communications, Açık Platform İletişimi) yardımıyla yapılan ölçümler referans alınarak PSO (Particle Swarm Optimization, Parçacık Sürüsü Optimizasyonu) yardımıyla çıkarılmıştır. MATLAB® Simulink ortamı bloklarıyla benzetim modeli oluşturulmuştur. Bu benzetim modeli üzerinden PSO algoritması kullanılarak, PID kontrol parametreleri bulunmuş ve gerçek zamanlı sistem üzerinde kullanılacak hale getirilmiştir. Ayrıca, Bulanık mantık kontrol sistemi de oluşturulmuştur. Bu iki kontrol sistemi, TIA Portal yazılımı aracılığıyla PLC'ye yüklenerek, DC motorun kontrol yöntemlerinin çalışması ve konum kontrolü gerçekleştirilmiştir. Konum kontrolü yapılacak DC motor deney seti Şekil1.1 de verilmiştir.



Şekil 1.1: DC motor deney seti (Anonim)

2. DONANIM AŞAMASI

Deney setini kontrol etmek amacıyla bağlanan PLC ile sistemin deneysel çalışması oluşturulmuştur. Sistemin parametrelerimi bulmak ve benzetim modelini oluşturmak için MATLAB-Simulink programı kullanılmıştır.

2.1. PLC (Programlanabilir Mantıksal Denetleyici)

PLC, endüstriyel otomasyon alanında kullanım amacıyla zor koşullara dayanıklı olacak şekilde tasarlanan denetleyicidir. Bu kontrolörler belirli işlemleri, makine fonksiyonlarını, robotik aygıtları hatta üretim hatları gibi yüksek güvenilirlik, hata ayıklama ve kolay programlama gerektiren herhangi bir aktiviteyi otomatik hale getirmek için tercih edilmektedir. PLC'lerin birçok farklı üretici markası vardır. Markalar arasında programlama ortamı ve mantığında farklılıklar vardır. Şekil 2.1'de verilen S7-1500 PLC Siemens tarafından üretilen yaygın kullanılan bir PLC'dir. Bu çalışmada S7-1511 CPU PLC ile 6ES7534-7QE00-0AB0 Analog modülü kullanılmıştır (Anonim).

Şekil 2.1: CPU ve modülleri ile birlikte Siemens S7-1500 PLC örneği (Anonim)

2.2. Gerçek Sistem Deney Modülü

DC motor deney modülü bir analog veya dijital kontrolör kullanarak çok sayıda kontrol deneyi yapmasına izin verecek şekilde tasarlanmıştır. Motorun kontrolü için sürücü katı, doğrudan analog sürücü voltaj girişi kullanılarak ya

da bir bilgisayar ara yüzünden, PWM (Pulse Width Modulation, Sinyal Genişlik Modülasyonu) girişi uygulanmasıyla gerçekleştirilebilir. Sistem geri bildirimi hem analog hem de dijital biçimde alınabilecek çıkışlar mevcuttur. Analog çıkış, bir takojeneratör veya sürekli dönüş potansiyometresi tarafından sağlanır. Takojeneratör ile motor hız bilgisi, potansiyometre ile de konum bilgisi alınmaktadır. Birincil tahrik miline bir fren sistemi ile kullanıcıya üç farklı yük seçeneği sunulmuştur. Bu seçenekler; açık (sıfır yük), yarım yük ve tam yük seçenekleridir. Nihai tahrik miline, konumunun görünür bir göstergesi olan bir açıölçer diski takılmıştır. Deney setinin yandan gösterimi ve setin üzerindeki 360° derece açıölçerin yakın gösterimi Şekil 2.2'de verilmiştir. Deney setinin üstten gösterimi ve farklı parçaların görsel üzerinde gösterimi ise Şekil 2.3'de verilmiştir. Deney modülündeki DC motor, PLC'nin analog modülden alınan analog gerilim ile kontrol edilmektedir. Takojeneratörden alınan analog gerilim ile hız bilgisi ve potansiyometreden alınan 0-6.9 volt aralığında analog gerilim konum bilgisi alınmıştır. Bu çalışmada, konum kontrolü yapıldığından deney esnasında fren etki göstermeyecek pozisyonda tutulmuştur.



Şekil 2.2: DC motor deney setinin yandan görünümü



Şekil 2.3: Deney setinin üstten görünüşü

3. UYGULAMADA KULLANILAN PROGRAMLAR

Uygulamada kullanılan programlar; PLC programlaması için TIA Portal V15.1, sistemin benzetimini oluşturmak ve optimizasyon algoritması kullanmak için MATLAB® ve Simulink, PLC ile MATLAB arasında haberleşmeyi sağlamak için KEPServer OPC programı kullanılmıştır.

3.1. TIA Portal

TIA Portal (Tamamen Entegre Otomasyon Portalı) Siemens'in geliştirdiği S7 PLC'leri programlamak ve kontrol etmek için kullanılan bir Tümleşik Geliştirme Arayüzüdür (IDE).

Çalışmada, PLC'nin programlanması için kullanılmıştır. Oluşturulan projenin aygıt seçiminde kullanılan PLC'nin türü doğru seçilmelidir. Sonra, farklı türlerde programlama seçenekleriyle PLC programlanabilir. Programın içinde var olan sistemler ile ölçümler depolanabilir ve grafiksel bir şekilde izlenebilir (Anonim). Şekil 3.1'de TIA Portalda oluşturulan bir projenin programlama arayüzü örnek olarak verilmiştir.

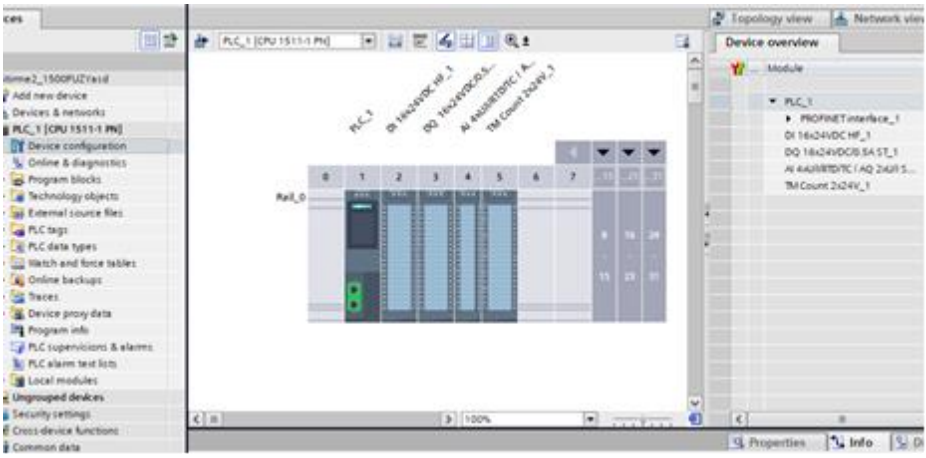

Şekil 3.1: TIA Portal arayüz örneği

3.2. MATLAB ve Simulink

MATLAB mühendisler ve bilim insanları için tasarlanmış, günlük yaşama büyük etkisi olan ürün ve sistemlerin benzetimlerinin dizayn edilmesine imkan sağlamaktadır. Gerçek zamanda ve benzetim ortamında testlerinin yapılması konusunda büyük kolaylıklar sağlayan bir programlama platformudur. MATLAB'ın kalbi, hesaplamalı matematiğin en olağan ifadesini sağlayan matris tabanlı bir dil olan MATLAB programlama dilidir. Komut dosyaları oluşturmak için kodu, çıktıyı ve metinleri birleştiren bir editör içerir. Bu çalışmada, PSO algoritmasının kodu MATLAB ortamında hazırlanmıştır ve optimizasyon kodu Simulink ile bağlantılı olarak çalışmaktadır (Anonim). Şekil 3.2'de MATLAB arayüzünün bir örneği gösterilmiştir.

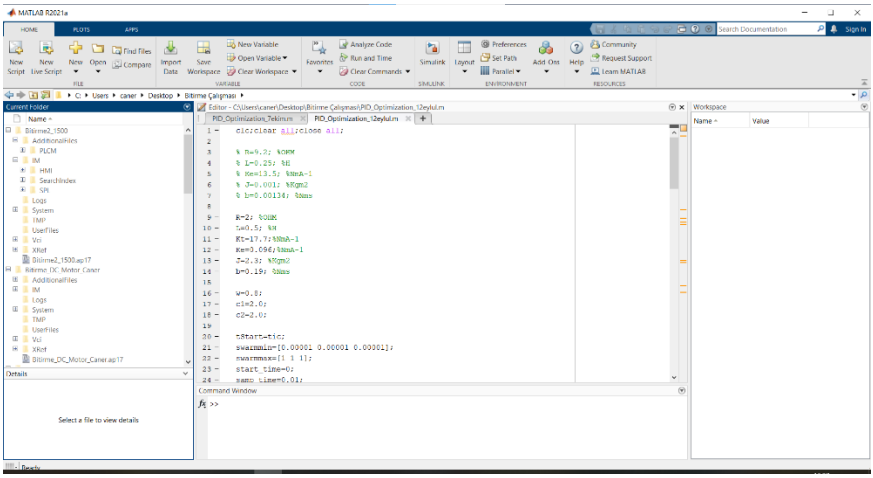

Şekil 3.2: MATLAB arayüzü örneği

Simulink, MATLAB tabanlı, çok alanlı simülasyon ve model tabanlı tasarım için kullanılabilen bir blok diyagram ortamıdır. Sistem düzeyinde tasarım, simülasyon, otomatik kod oluşturma ve gömülü sistemlerin sürekli test ve doğrulamasını destekler.

MATLAB ortamına entegrasyon sunar ve MATLAB çalıştırabilir veya ondan komut dosyası yazılabilir. Simulink, otomasyon kontrolde yaygın olarak kullanılmaktadır. Şekil 3.3'de Simulink bloklarıyla oluşturulmuş bir model örnek olarak gösterilmiştir. Bölüm 5.1 de bu motor modelinin oluşturulması anlatılmıştır.

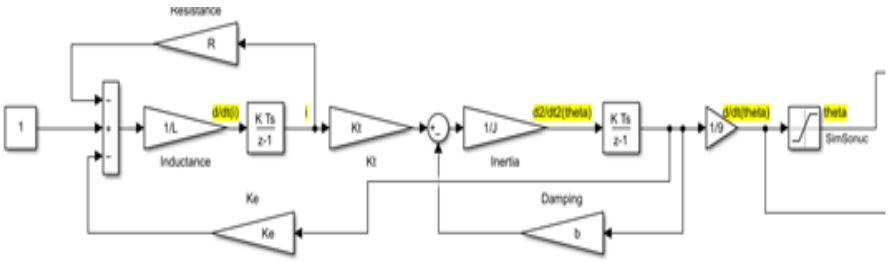

Şekil 3.3: Simulink blokları ile DC motor modellemesi örneği

3.2. OPC (Açık Platform İletişimi)

Açık Platform İletişimi, endüstriyel haberleşme için bir dizi standart ve özelliklerdir. Süreç kontrolü için Microsoft tarafından geliştirilen dosyalara ve diğer nesnelere bağlantı oluşturma olanağı sağlayan OLE (Object Linking and Embedding) prensibine dayanır. Standart 1996 yılında Proses Kontrolü için OLE (OPC) adı altında geliştirmiştir. OPC, endüstriyel otomasyon alanında güvenli ve güvenilir veri alışverişi için birlikte çalışabilirlik standardıdır. Platformdan bağımsızdır ve farklı haberleşme protokolüne sahip cihazlar arasında kesintisiz bilgi akışını sağlar. 1996'daki piyasaya sürülmesinden sonra, standartları korumak için OPC Vakfı oluşturulmuştur. OPC, süreç kontrolü alanının ötesinde benimsendiğinden, OPC Vakfı 2011 yılında adını Açık Platform İletişimi (OPC, Open Platform Communications) olarak değiştirilmiştir. İsim değişikliği, bina otomasyonu, ayrık imalat, süreç kontrolü ve diğer uygulamalar için OPC teknolojisinin uygulamalarını yansıtır. OPC ayrıca orijinal OLE uygulamasının ötesine geçerek Microsoft firmasının .NET Framework, XML ve hatta OPC Vakfının ikili kodlu TCP formatı dahil olmak üzere diğer veri taşıma teknolojilerini içerecek şekilde geliştirilmiştir (Anonim). OPC, PLC, MATLAB bağlantısı Şekil 3.4 de verilmiştir.

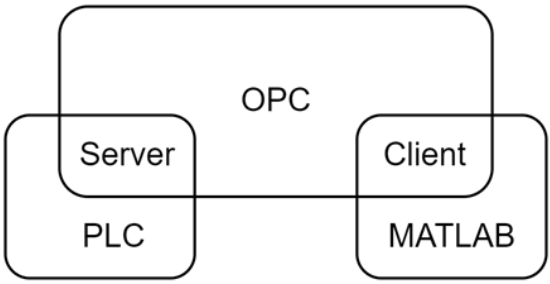

Şekil 3.4: OPC, PLC, MATLAB bağlantısı (Üser Y. 2019)

Bu çalışmada, OPC olarak KEPServerEX ara yüzü kullanılmıştır. KEPServerEX ara yüzü, çeşitli uygulamalara tek bir kaynaktan endüstriyel

veri sunma ve çeşitli uygulamaların verilerini tek bir kaynakta toplayabilmeye olanak sağlayan, bu uygulama kolay bir arayüz, bağlanabildiği geniş otomasyon cihazı ve yazılımları listesiyle, kullanım kolaylığı ve güvenilir performansı sayesinde endüstride öncü bir haberleşme programıdır (Anonim). MATLAB Simulink ile PLC donanımlarının haberleşme bağlantıları bu programı kullanarak yapılmıştır. Şekil 3.5'de bir OPC projesinin arayüzü örnek olarak gösterilmiştir.

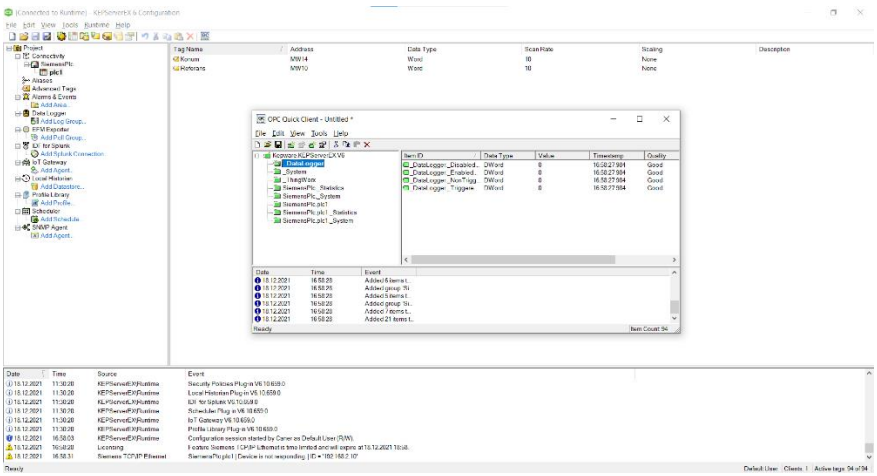

Şekil 3.5: KEPServer OPC arayüzü

OPC haberleşmesini PLC-Simulink arasında sağlamak için, TIA Portal ve Simulink programlarında bazı ayarların yapılması gerekir. İlk olarak TIA Portal ile bağlantı işlemleri gerçekleştirilir. PLC adresine ulaşmak ve PLC'ye uzaktan erişime izni vermek için Şekil 3.6 da görüldüğü gibi, "Properties>General> Profinet interface > Ethernet adresses" sekmeleri takip edilerek IP ataması gerçekleştirilir.

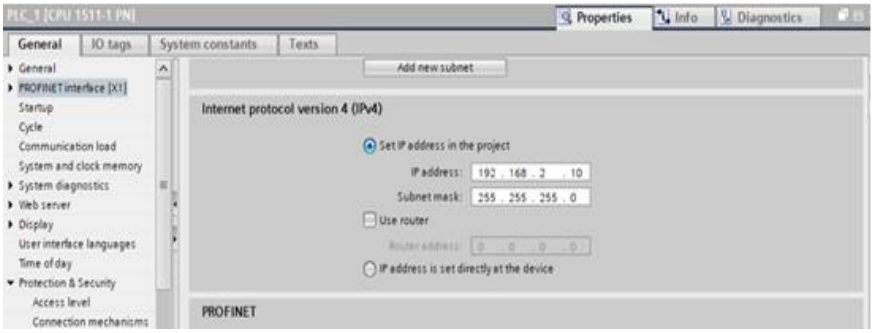

Şekil 3.6: Profinet adres arayüzü

S7-1500 CPU ile MATLAB PUT/GET standardında haberleşmesi özelliğini kullanmak gerekir. Bunu sağlamak için, Şekil 3.7'de görüldüğü gibi, PLC projesinde "Properties>Protection &Security>Profinet interface>Connection Mechanisms" sekmeleri takip edilerek "PUT/GET haberleşmesi ile PLC, HMI, OPC erişimine izin ver" işlevi aktifleştirilmesi gerekir.

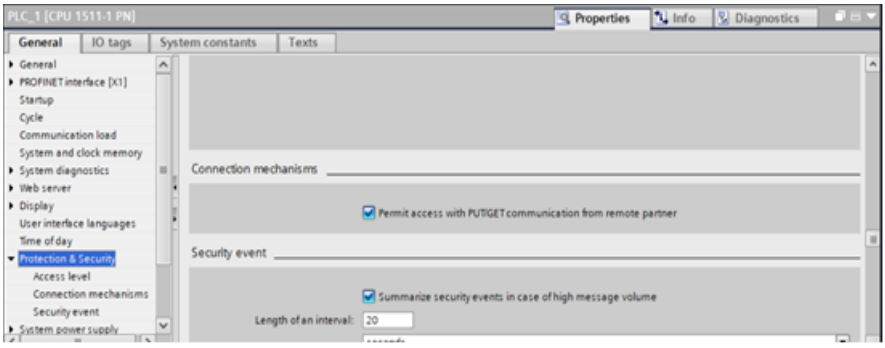

Şekil 3.7: Güvenlik ve bağlantı arayüzü

KEPServerEX arayüzünde oluşturulan proje üzerinde bağlantı bölümün içinde yeni bir kanal eklenerek, PLC ile bağlantı koşulları oluşturulması gerekir. Connectivity sekmesinden yeni bir kanal ekle tuşuna basılır ve açılan bölümde OPC'ye eklenmek istenen PLC'nin bağlantı türü seçilir. Şekil 3.8'de Siemens PLC bağlantılarından bir örnek verilmiştir.

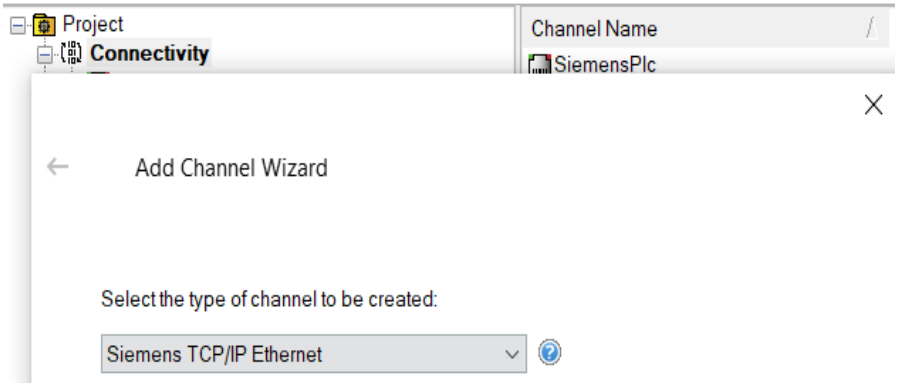

Şekil 3.8: Siemens PLC kanal bağlantı örneği

Seçilen kanal isimlendirilebilir, varsayılan ayarlar kabul edilerek kanal ekleme işlemi tamamlanır. Varsayılan ayarlarla eklenen bir kanal özellikleri Şekil 3.9'da verilmiştir.

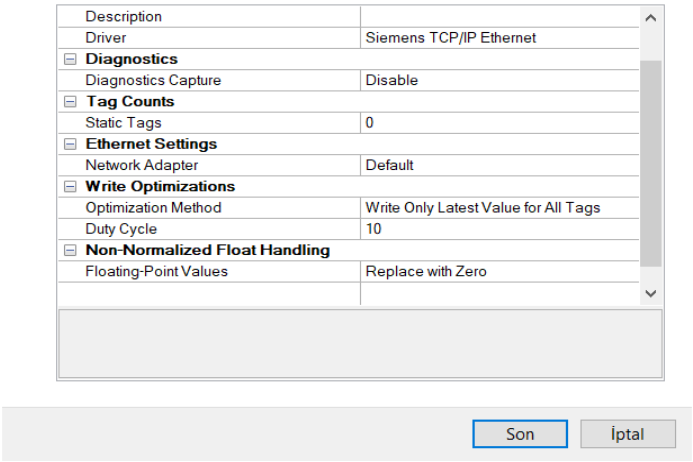

Description	
Driver	Siemens TCP/IP Ethernet
Diagnostics	
Diagnostics Capture	Disable
Tag Counts	
Static Tags	0
Ethernet Settings	
Network Adapter	Default
Write Optimizations	
Optimization Method	Write Only Latest Value for All Tags
Duty Cycle	10
Non-Normalized Float Handling	
Floating-Point Values	Replace with Zero

Şekil 3.9: OPC ara yüzünde varsayılan olarak oluşturulan kanal

Açılan kanal üzerinde yeni bir aygıt ekle tuşuna basılır, PLC modeline göre yeni bir aygıt eklenir. Kanala S7-1500 CPU PLC eklenmesi Şekil 3.10'da gösterilmiştir.

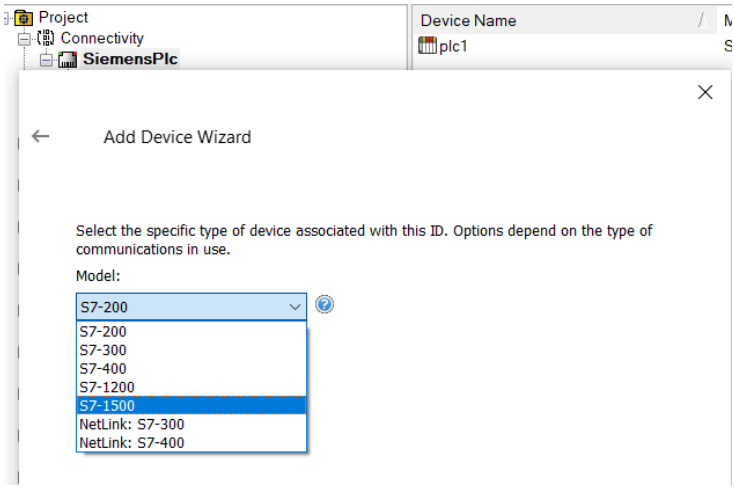

Şekil 3.10: S7-1500 CPU aygıt eklenmesi

ID (identification number, kimlik numarası) kısmına PLC'nin yerel ağındaki IP (Internet Protocol address, internet protokol adresi) adresi yazılması gerekir. Eğer bilinmiyorsa TIA Portal üzerinde PLC'nin bağlantı IP adresi bulunabilir. Bağlanmış bir aygıt ve özellikleri kanal ekranında Şekil 3.11'de verilmiştir.

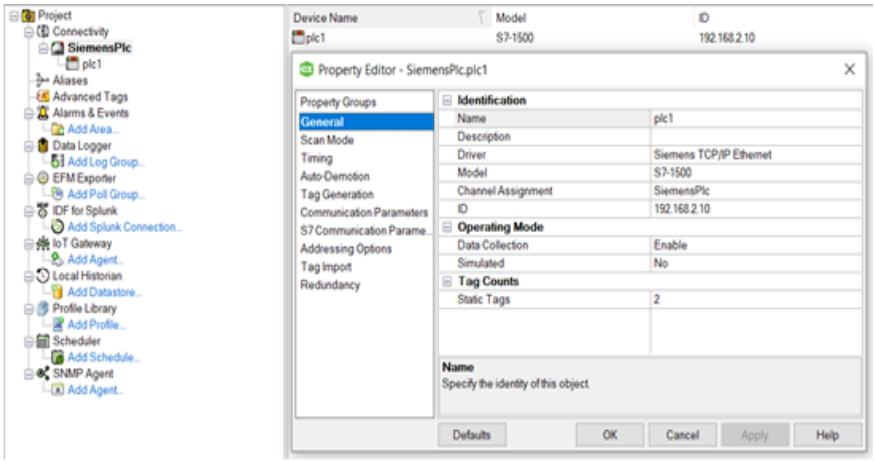

Şekil 3.11: Siemens PLC bağlantısı eklenmiş kanal

PLC ile haberleşecek bağlantı kanalı eklendiğinde ulaşılmak istenen etiketlere, etiketlerin adresleri kullanılarak erişilebilir. Etiketine ulaşılmak

istenen aygıtın ekranında sağ tıklanarak yeni etiket ekle tuşuna basılır. Açılan ekranda eklenmek istenen etiketin bit adresinin girilmesi gerekir. Aynı ekranda etikete isim verilebilir, etikete ulaşma hızı ayarlanabilir ve okuma, yazma ya da ikisi birden seçenekleri ile etiket ile yapılan haberleşmenin sınırları belirlenebilir. Şekil 3.12'de eklenmiş bir etiketin özellikleri verilmiştir

MATLAB Simulink üzerinde OPC haberleşme bağlantısı yapmak için Simulink modeline OPC Config (OPC ayarları) nesne bloğunu eklemek gerekmektedir. Bu bloğun ayar sayfasını açılarak, "Configure OPC Clients" bölümünden bağlanmak istenen OPC türünü seçerek eklenmesi ve ardından bağlantı kurulması gerekmektedir. Şekil 3.13'de Simulink üzerinde bağlanılan OPC örneği gösterilmiştir.

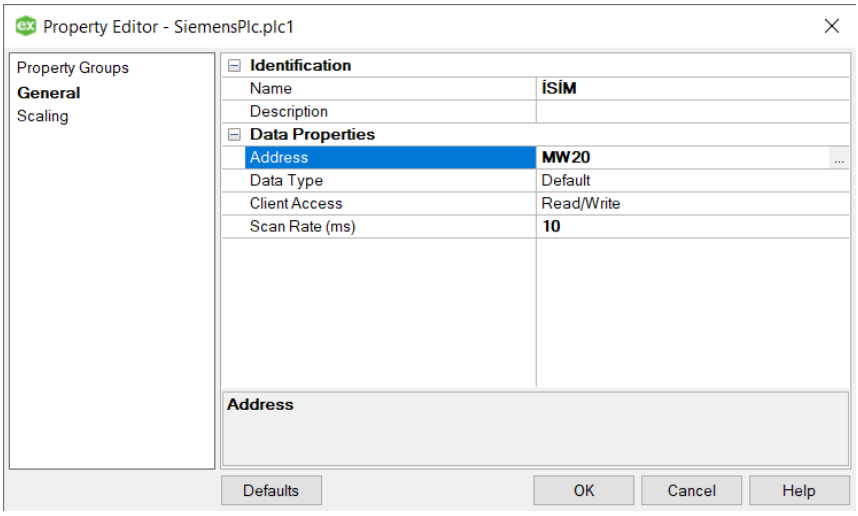

Şekil 3.12: OPC ye eklenmiş PLC etiketinin özellikler ekranı örneği

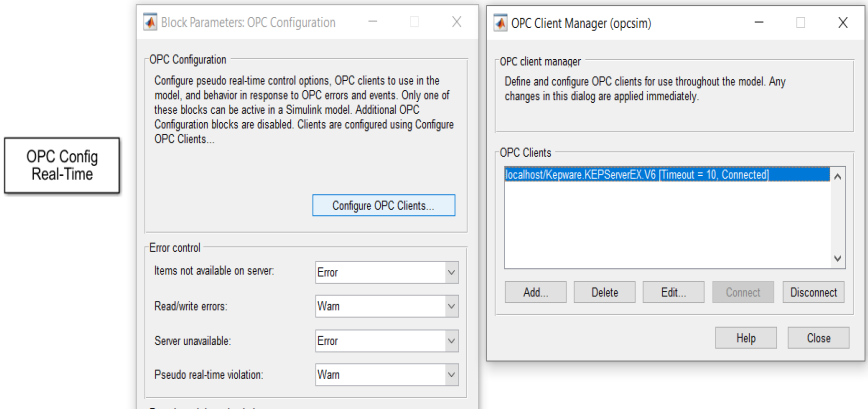

Şekil 3.13: OPC'nin haberleşmesinin Simulink üzerinde tanımlanması

Simulink modelinde OPC üzerinde tanımlanan etiketlere ulaşmak, etiketleri okumak veya etiketler üzerine yazmak için "OPC Write" ve "OPC Read" nesneleri kullanılması gerekmektedir. Bu bloklar eklendikten sonra, blok özellikleri bölümünde "add items" bölümünü açarak, bağlanılmış olan OPC üzerinde tanımlı etiketler, bloğun etiketleri/değişkenleri olarak tanımlanır. Eklenilen etiketler üzerinde yazma ya da okuma işlemleri gerçekleştirebilir (Anonim). Şekil 3.14'de Simulink üzerinde tanımlanan etiket örnekleri verilmiştir.

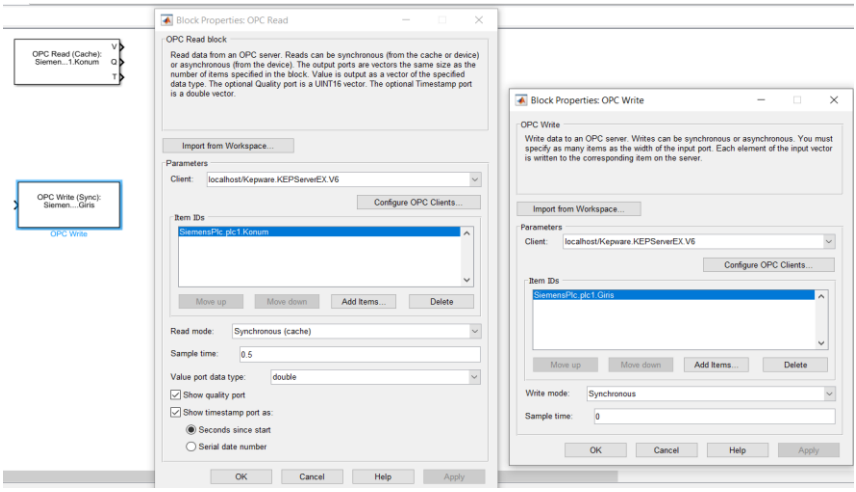

Şekil 3.14: OPC Read ve Write bloklarına eklenmiş etiket örnekleri

4. PSO (PARÇACIK SÜRÜ OPTİMİZASYONU)

PSO (Parçacık Sürüsü Optimizasyonu) 1995 yılında James Kennedy ve Russel C. Eberhart tarafından geliştirilmiş bir optimizasyon hesaplama metodudur. Verilen sorunu belirli bir kalite ölçüsüne göre oluşturulan çözüm adaylar ile adayları yinelemeli olarak geliştirerek en iyi çözüme ulaşmaya çalışan bir yöntemdir. Çözüm esnasında oluşturulan aday çözümlerine parçacık da denebilir. Adayları konumu ve hızını basit bir matematik formülüne göre arama uzayında hareket ettirerek evrensel minimum yani en iyi çözüme ulaşmaya çalışır (Tamer, 2007). Her adayın hareketi "*yerel en iyi çözüm*" ve aynı zamanda "*genel en iyi çözüm*" tarafından etkilenir. Bu sayede sürünün olası en iyi çözüme doğru yönelmesi beklenmektedir. Bu bilgilere dayanarak PSO algoritması yardımıyla ölçülemeyen motor sabiti katsayılarını çıkarma ve PID katsayılarını bulma gibi optimize edilmesi gereken problemlere çözüm bulunabilir. Optimizasyonun çalışma algoritmasının akış diyagramı Şekil 4.1'de verilmiştir.

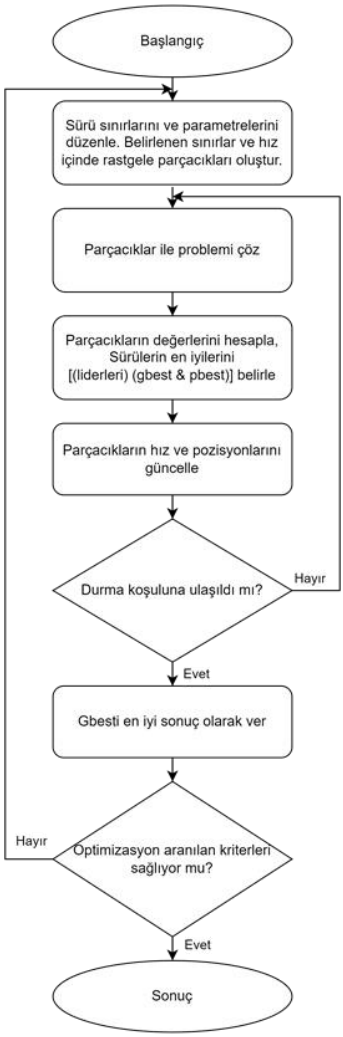

Şekil 4.1: PSO Algoritması

5. DC MOTOR SİSTEMİNİN BENZETİMİ

DC motorun benzetiminin Simulink üzerinde oluşturulabilmesi için motorun transfer fonksiyonunun elde edilmesine gerekmektedir. Bu modelleme farklı yöntemler ile bulunabilir. Bu çalışmada, kullanılan yöntemde DC Motorların transfer fonksiyonu için genel olarak kullanılan matematiksel fonksiyonları, Simulink blokları kullanarak oluşturmak ve motorun ölçülmesi zor olan

sabitlerin değerleri (sürtünme katsayısı, tork katsayısı, hareketsizlik katsayısı gibi) PSO optimizasyon yöntemiyle kullanılarak çıkarılmıştır.

5.1. DC Motorun Simulink Modelinin Oluşturulması

Genel olarak, bir DC motor tarafından üretilen tork, endüvi akımı ve manyetik alanın gücü ile orantılıdır.

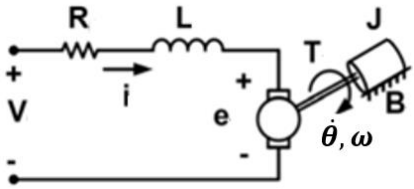

Şekil 5.1: DC motor elektriksel devresi (Sharaf vd., 2007)

Bu sistemin matematiksel modeli çıkarılırken, manyetik alanın sabit olduğunu kabul edilerek motor tork ifadesi denklem 1'de ki gibi yazılır. Gösterildiği gibi yalnızca endüvi akımı "i" ile sabit bir "K_t" katsayısı ile orantılı olduğunu varsayılmıştır.

$$T = K_t . i \tag{1}$$

Zıt elektromotor kuvveti e, sabit bir faktör K_e ile şaftın açısal hızı ile orantılıdır bu oran denklem 2'de verilmiştir.

$$e = K_e . \dot{\theta} \tag{2}$$

Bu sistem, endüvi ataletine etki eden torkların toplanması ve ivmenin hız verecek şekilde entegre edilmesiyle modellenecektir.

$$\int \frac{d^2\theta}{dt^2} dt = \frac{d\theta}{dt} \tag{3}$$

$$\int \frac{di}{dt} dt = i \tag{4}$$

Denklem 3, açısal hız ile denklem 4, akım ifadeleri Newton yasası ve Kirchoff yasası Şekil 5.1'e uygulandığında denklem 5 ve 6 elde edilmiştir (Tilbury vd., 1996).

$$J\frac{d^2\theta}{dt^2} = T - b\frac{d\theta}{dt}$$

$$\frac{d^2\theta}{dt^2} = \frac{1}{J}(K_t i - b\frac{d\theta}{dt}) \tag{5}$$

$$L\frac{di}{dt} = -R.i + V - e$$

$$\frac{di}{dt} = \frac{1}{L}(-R.i + V - K_e\frac{d\theta}{dt}) \tag{6}$$

Denklemler kullanılarak Simulink'de oluşturulan motor benzetim modeli Şekil 5.2'de gösterilmiştir.

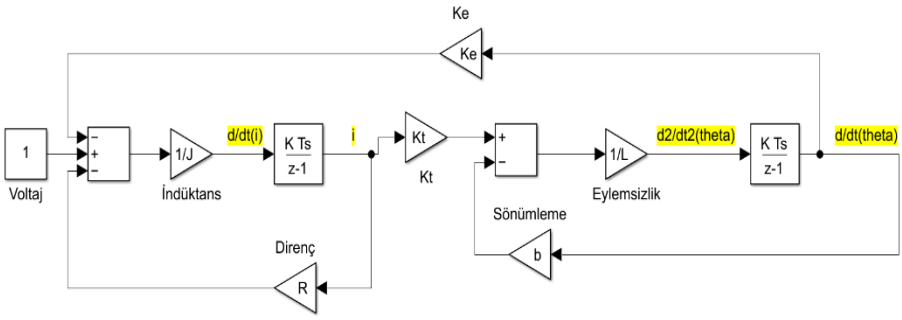

Şekil 5.2: DC Motorun hız benzetim modeli

Oluşturulan model, DC motorun hızının benzetimi olduğundan dolayı, modeli konum kontrolün de kullanmak için hızın integralinin alınması gerekir. Hızın integrali, alınan yolu verir. Deney setinde konum kontrolü 360° derece sonsuz turlu potansiyometre ile ölçülmektedir. Bu ölçülen gerilim bir saniyedeki dönüş sayısını, bir saniyede modelin aldığı yola oranlanırsa bir tur dönüşün yol karşılığı bulunabilir. (360/9) bu oran modele eklendiğinde ise konum kontrolünün benzetimi elde edilmiş olur. Oluşturulan model Şekil 5.3'de verilmiştir.

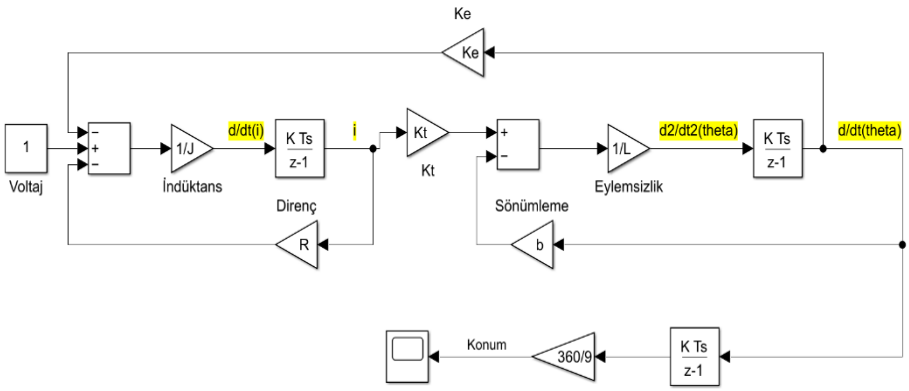

Şekil 5.3: DC Motorun konum benzetim modeli

5.2. Modelin Katsayılarının PSO ile Bulunması

Deney modülünden alınan analog hız bilgisi, motorun çıkışın da bulunan takometreden ölçülen analog gerilim değerinin gösterdiği hızdır. Bu durumda, motorun tepkisi çıkış olarak terminal voltajı alınarak analiz edilebilir.

Sisteme birim basamak voltajı uygulandığında sistemin cevabı Şekil 5.4'de gösterildiği gibidir. Bu cevaba uygun transfer fonksiyon modelindeki ölçülemeyen parametreleri bulmak için PSO algoritması kullanıldığında sistemin benzetim modelinin sonucu ve referans olarak alınan gerçek sistemin cevabı Şekil 5.5'de gösterilmiştir. Bulunan motor parametreleri ve katsayılar

ile birlikte benzetimde kullanılan motor parametreleri Tablo 1'de gösterildiği gibidir (Ang, 2005; L. Macaya 2019).

Tablo 1: Benzetimde kullanılan motor parametreleri

R	$2\ \Omega$
L	$0.5\ H$
K_t	$17.7\ NmA^{-1}$
K_e	$0.096\ NmA^{-1}$
J	$2.3kgm^2$
B	$0.19\ x10^3 Nms$

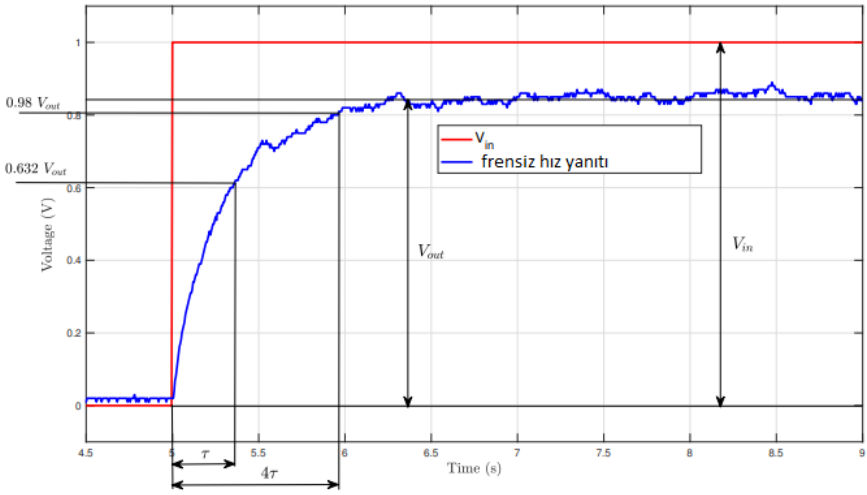

Şekil 5.4: Birim basamak girdisine sistemin verdiği hız yanıtı (L. Macaya, 2019)

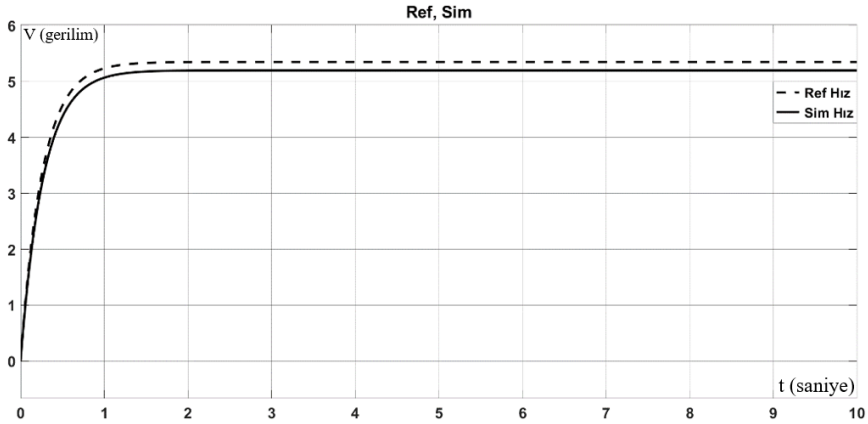

Şekil 5.5: Gerçek sistemin referansı ve benzetim sisteminin sonucu (hız ölçümü takometre ile yapıldığından grafik birimi "V" verilmiştir.)

6. PID VE BULANIK MANTIK KONTROLÜ

6.1. PID Kontrolör

PID, endüstriyel kontrol sistemleri uygulamalarında yaygın olarak kullanılan geri beslemeli bir kontrol döngüsü algoritmasıdır. Bir PID kontrolörü, istenen bir hedef noktası ile ölçülen bir durumdaki değişken arasındaki fark alınarak, sürekli olarak bir hata değeri hesaplar ve bu hatayı oransal, integral ve türev tabanlı bir düzeltme ile sıfırlamaya çalışır. Pratik açıdan; PID, bir kontrol işlevine otomatik olarak doğrulayıcı bir düzeltme uygular. Örnek olarak, bir arabanın motoruna sabit bir güç uygulandığında, bir yokuş çıkmanın hızı düşüreceği bir arabadaki hız sabitleyicisinin otomatik olarak gücü arttırması ve sabit hızda ilerlemesi PID kontrolcü ile gerçekleştirilebilir. PID kontrolörün algoritması, arabanın hızının istenen değere gelmesi için motor sürücü devresine gücü artırma yönünde bilgi göndererek minimum gecikme ile istenen hıza ulaşmayı sağlayacaktır. PID'nin ilk teorik analizi ve pratik uygulaması, 1920'lerin başından itibaren geliştirilip kullanılmaya başlanmış olup, ilk çalışmalar gemilerin dümen sistemlerinin kontrolünün otomatik olarak kullanamaya yönelik çalışmalardır (Bennett S, 1993). Daha sonra imalat endüstrisinde otomatik proses kontrolü için kullanılmıştır. Bugün PID,

doğru ve optimize edilmiş otomatik kontrol gerektiren uygulamalarda en basit kontrolcü olarak yaygın olarak kullanılmaktadır (Anonim). Şekil 5.3'de oluşturulan benzetim modeline PID kontrolü için gerekli blokları eklediğimizde oluşan model Şekil 6.1 de verilmiştir. PIDSUB alt grup içindeki PID modeli Şekil 6.2'de verilmiştir.

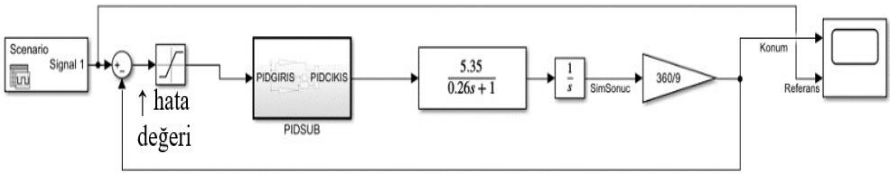

Şekil 6.1: PID ve transfer fonksiyonu ile oluşturulan benzetim modeli

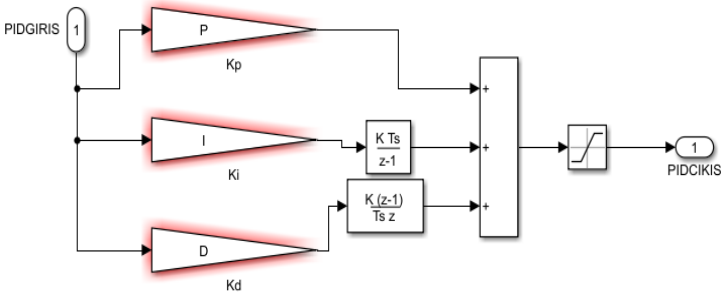

Şekil 6.2: Benzetim modelindeki PIDSUB bloğu içeriği

Oluşturulan benzetim modelinde PSO algoritması kullanarak, en iyi PID katsayılarını P:0.03836, I:0.00783, D:0.008647 olarak bulunmuştur. Algoritma sonucu ulaşılan değerler ile elde edilen sistemin konum kontrolü benzetiminin sonucu Şekil 6.3'de verilmiştir.

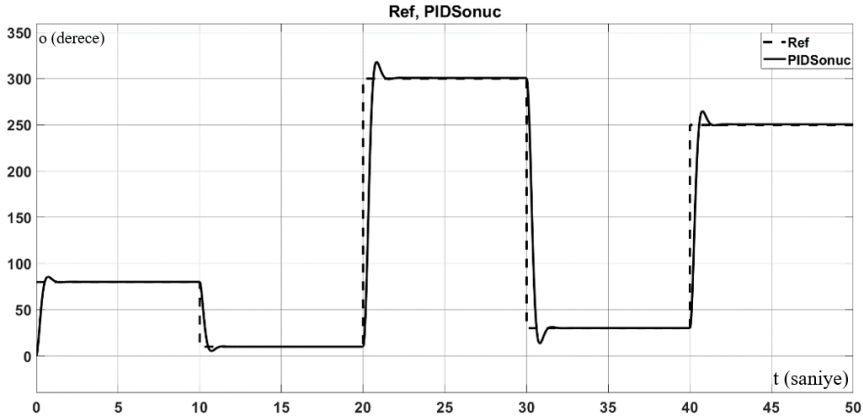

Şekil 6.3: PID kontrolörü kullanılan simülasyon modelinin sonucu

Simulink benzetimin PID bloğunu TIA Portal fonksiyonuna çevirmek için blokları alt grup içine almak ve bu alt grubu Simulink yardımıyla PLC koduna çevirmek gerekmektedir. Simulink model ayarlarından kod bloğun taşınması hedeflenen PLC IDE'si seçilir. Bu bölümde oluşturulan kod dosyasının kaydedeceği dosya yolu da seçilebilir. Doğru IDE seçildikten sonra bloğun taşınabilmesi için blok ayarlarından "Treat as atomic unit" ayarı yapılmıştır. Bloğun taşınmaya uygun olup olmadığı denenir. Şekil 6.4'de IDE seçimi, Şekil 6.5'de blok ayarı ve uygunluk denemesi gösterilmiştir. Eğer blok hedeflenen IDE'ye taşınmaya uygunsa kod oluşturabilir. Şekil 6.6'da taşınmaya hazır kod oluşturulması için gerekli aşama adımı gösterilmiştir. TIA portal projesine eklenen kod dosyaları Şekil 6.7'de ve Şekil 6.8'de verilmiştir.

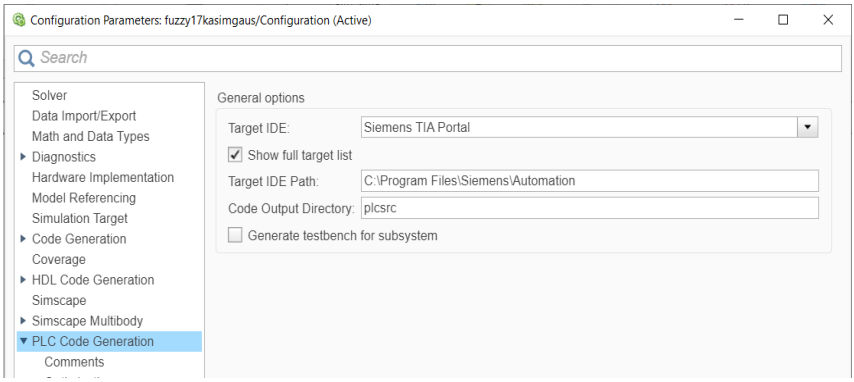

Şekil 6.4: IDE seçimi

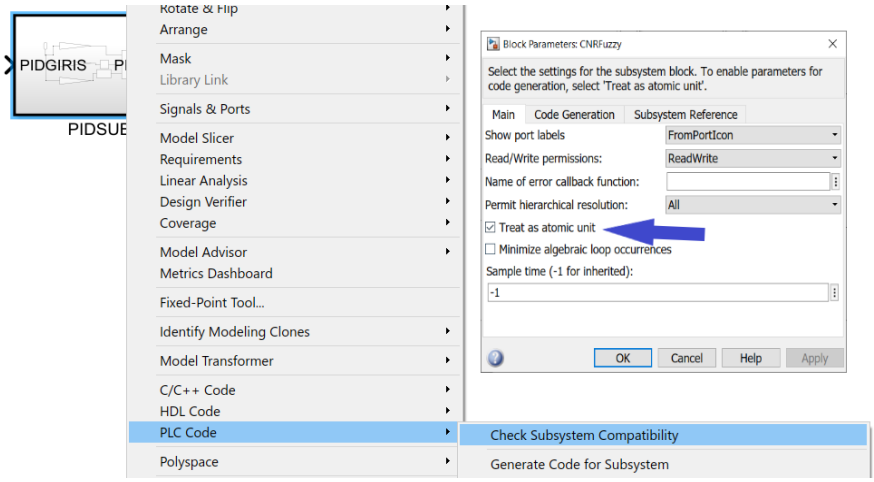

Şekil 6.5: Uygunluk denemesi ve taşıma ayarı

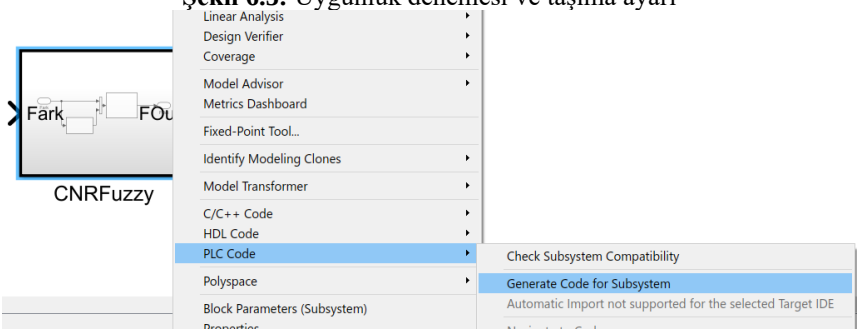

Şekil 6.6: Uygunluk denemesi ve taşıma ayarı

Projeye eklenen dosyaya sağ tıklayıp dosyadan program bloğu oluştur seçeneği seçilir. Şekil 6.8'de gerekli sekme gösterilmiştir.

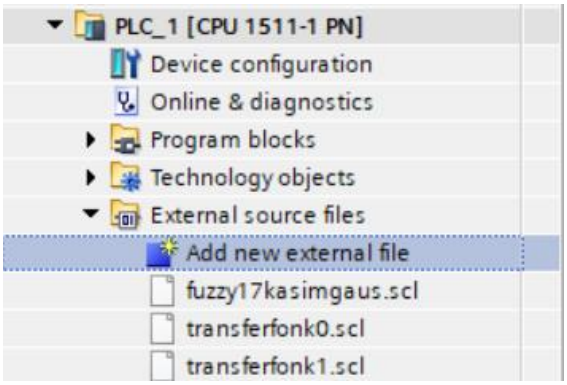

Şekil 6.7: TIA Portala oluşturulan kodun eklenmesi için gerekli tuş

Eklenen kod dosyaları Şekil 6.7'de ve Şekil 6.8'de "external source files" bölümünün altında görülmektedir. Eklenen dosyaya sağ tıklayıp dosyadan program bloğu oluştur seçeneği seçilir. Şekil 6.8'de gerekli tuş gösterilmiştir. Oluşturulan kod blokları, Program blokları sekmesinde görünür. PID bloğu için oluşturulan fonksiyon bloğu Şekil 6.9'da gösterilmiştir.

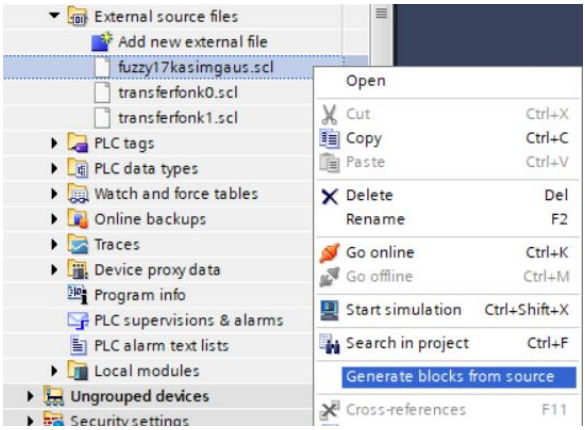

Şekil 6.8: Dosyadan kodun oluşturulması bölümü

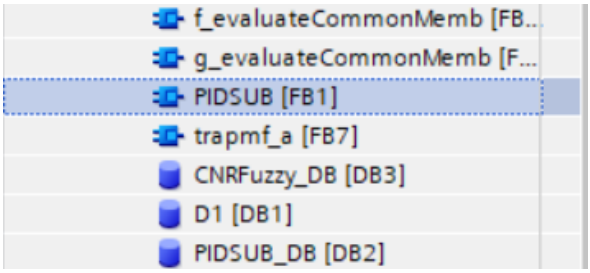

Şekil 6.9: PID fonksiyon bloğu

Oluşturulan fonksiyon bloğu, sürüklenip bırakılarak yazılan program koduna eklenebilir. Eklenen kodun giriş ve çıkış adresleri/etiketleri, Simulink bloğunun giriş ve çıkış etiketleriyle aynıdır (Anonim). Bloğun koda eklenmiş hali Şekil 6.10'da gösterilmiştir.

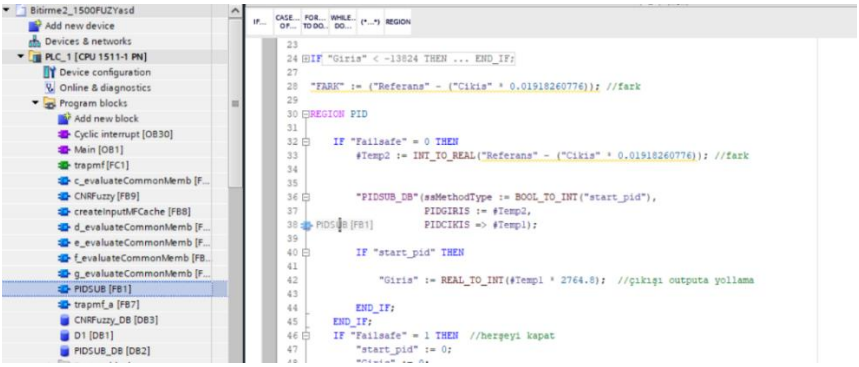

Şekil 6.10: Bloğun koda eklenmiş hali

Giriş ve çıkış etiketleri tanımlanıp koda eklendiğinde oluşturulan blok kodu kullanıma hazır hale gelmiş olur. Gerçek sistemin hazırlanan PID fonksiyon blok kodlarıyla çalıştırıldığında verdiği konum kontrol sonucunun TIA Portal üzerinde ölçümü Şekil 6.11'de verilmiştir.

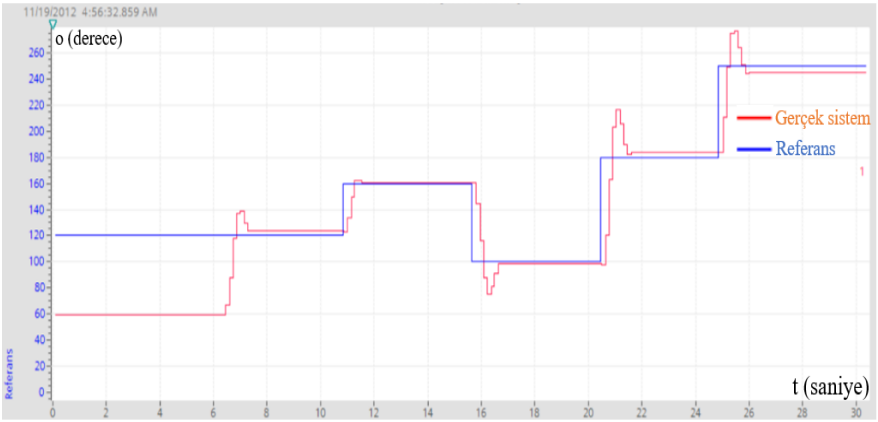

Şekil 6.11: PID kontrol gerçek sistem sonucu

İstenen referans konumlarına 2 saniyenin altında ufak bir aşım ile ulaşıldığı Şekil 6.11'de görülmektedir. Bu sonuçlara bakıldığında PID kontrolörünün mükemmel bir şekilde optimize edilemediği sonucuna ulaşılabilir. Simülasyon ve gerçek sistem sonuçlar arasında olan bu farkın gerekçesi olarak gerçek sistemin çalışma hızında olan dalgalanmalar ve benzetim ile gerçek sistemin tamamen uyuşmaması söylenebilir.

6.2. Bulanık Mantık Kontrol

Bulanık kontrolcü, bulanık mantığa dayalı bir kontrol sistemidir. Analog giriş değerlerini klasik veya dijital mantığın (1 veya 0, doğru veya yanlış) aksine 0 ile 1 arasında sürekli değerler alan değişkenler açısından sistem analizini yapan matematiksel bir algoritmadır.

Bulanık mantık, özellikle doğrusal olmayan sistemlerin kontrolünde yaygın olarak kullanılmaktadır. "Bulanık" terimi, sayısal mantığın "doğru" veya "yanlış" olarak ifade edilemeyen ancak "kısmen doğru" olarak ifade edilebilen kavramlarla sistemi açıklayan ifadeler kullanılır. Genetik algoritmalar ve sinir ağları gibi alternatif yaklaşımlar birçok durumda, bulanık mantık kadar iyi performans gösterse de, bulanık mantığın avantajı, problemin çözümünün insan operatörlerin anlayabileceği terimlerle oluşturulabilmesi ve böylece operatöre daha sonraki projelerde kullanabileceği deneyimler

kazandırabilmesidir. Benzer sistemlerde tecrübe kazanan insanların diğer sistemlerde tekrar kontrolör oluşturmasını kolaylaştırır (Yılmaz, 2007). Şekil 5.3'de oluşturulan sistemin Simulink modeli, kolaylık için transfer fonksiyonu bloğuna dönüştürülmüştür. Sistemin transfer fonksiyonu bloğu girişine bulanık kontrol bloğunu eklediğinde oluşan model Şekil 6.12'de verilmiştir. Hatanın ± 180 dereceyi geçtiğinde sınırlamak için hata çıkışına sınırlandırıcı blok eklenmiştir. Bulanık mantık kuralları Şekil 6.13'de ve üyelik fonksiyonları Şekil 6.14 de verilmiştir. Bu kurallardan ve üyelik fonksiyonlarından elde edilen çıkışın yüzey görünümü Şekil 6.15'de verilmiştir.

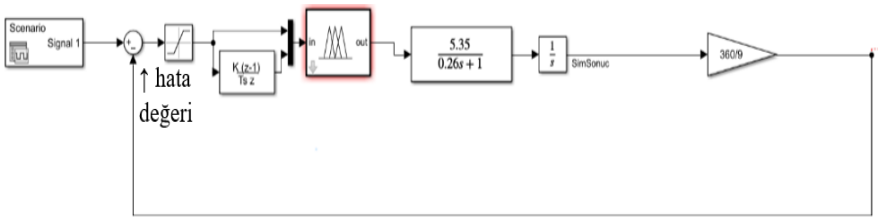

Şekil 6.12: Bulanık mantık blokları ile oluşturulan benzetim modeli

TürevHata \ Hata	NB	NO	NK	S	PK	PO	PB
NB (Negatif Büyük)	NB	NB	NB	NB	NO	NK	S
NO (Negatif Orta)	NB	NB	NB	NO	NK	S	PK
NK (Negatif Küçük)	NB	NB	NO	NK	S	PK	PO
S (Sıfır)	NB	NO	NK	S	PK	PO	PB
PK (Pozitif Küçük)	NO	NK	S	PK	PO	PB	PB
PO (Pozitif Orta)	NK	S	PK	PO	PB	PB	PB
PB (Pozitif Büyük)	S	PK	PO	PB	PB	PB	PB

Şekil 6.13: Bulanık mantık kuralı

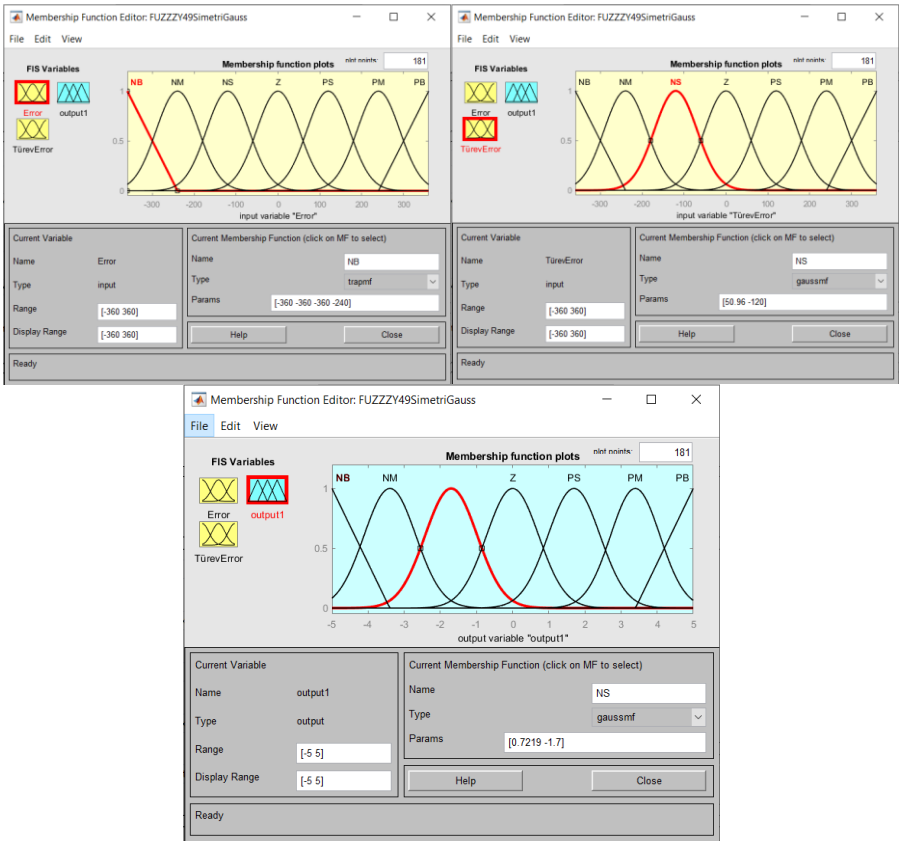

Şekil 6.14: Bulanık mantık, hata, hatanın türevi ve çıkış üyelik fonksiyonları

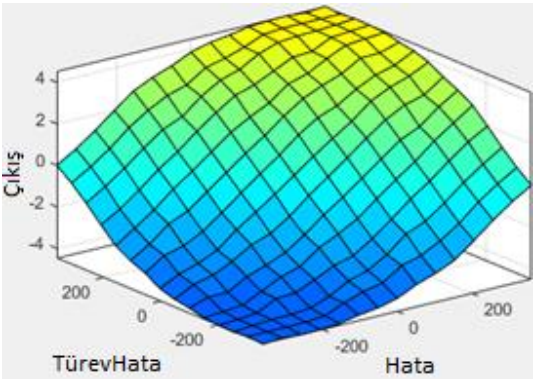

Şekil 6.15: Bulanık mantık kurallarından oluşan yüzey görüntüsü

Bulanık mantık bloklarıyla hazırlanan benzetim sisteminin istenen/referans konuma göre verdiği sonuçlar Şekil 6.16'da verilmiştir. Bulanık mantık benzetim bloklarının PLC koduna dönüştürülmesi Bölüm 6.1 de anlatılan şekilde elde edilecektir. Gerçek zamanlı sistemin, bulanık mantık kontrol fonksiyonu PLC yardımıyla çalıştırıldığında, verdiği konum kontrol sonucunun TIA Portal üzerinde ölçümü Şekil 6.17'da gösterilmiştir

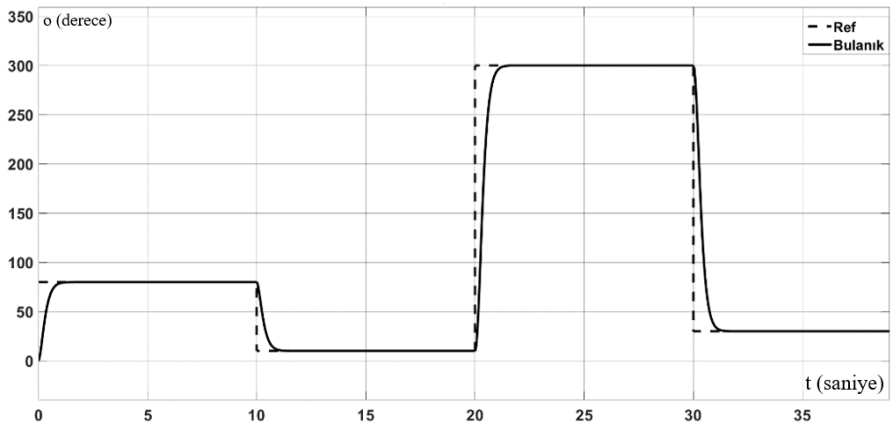

Şekil 6.16: Bulanık mantık kontrolörü ile benzetim modelinin konum kontrolü

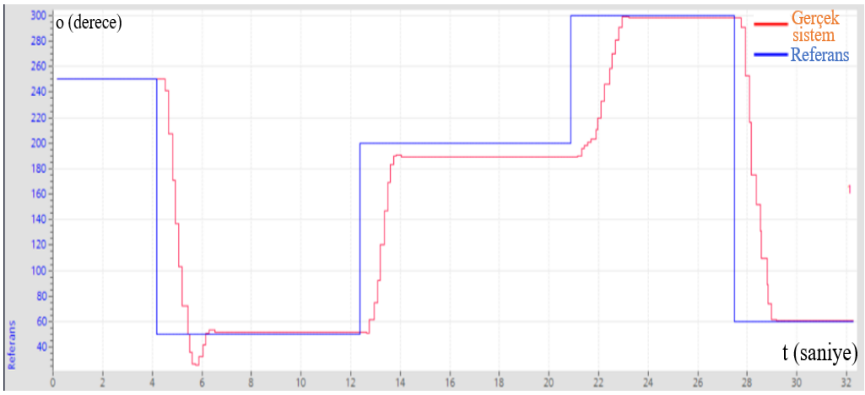

Şekil 6.17: Bulanık mantık kontrolü gerçek sistem sonucu

Bulanık mantık kontrolcüde referans konumlarına 2 saniyenin altında ufak bir mutlak hata ile ulaşıldığı Şekil 6.17'da görülmektedir. Simülasyon ve gerçek sistem sonuçlar arasında olan bu farka, gerçek sistemin çalışırken küçük açı

farklarında bulanık kontrol fonksiyonunun verdiği çıkışın motoru çalıştırmaya, sürtünme kuvvetini yenmeye yetmemesi gibi sorunlar sebep olduğu, PSO algoritmasında parametrelerin farklı referans yörüngeleri için denenmemesinden tam değerlerinin kestirilemediği düşünülmektedir.

7. SONUÇLAR VE ÖNERİLER

Bu çalışmada DC motorun konum kontrolü iki farklı kontrol yöntemiyle gerçekleştirilmiştir. Çalışma esnasında PLC, OPC, Simulink gibi farklı programlar kullanılmış ve sonuçlar grafiksel olarak gösterilmiştir. Bu çalışmanın, ilk aşamasında DC motor benzetiminin katsayılarının bulunması için PSO algoritması kullanılmıştır. Analog bir referans sinyalini kullanılarak eşdeğer bir benzetim modeli oluşturmak için katsayıların bulunması sürecinde algoritma kullanmanın getirdiği kolaylıklar görülmüştür. Oluşturulan benzetim modelinin gerçek sisteme daha da eşdeğer bir şekilde çıkarılması için ileriki çalışmalarda referans sinyalinin daha fazla durumu kapsayacak bir şekilde alınması daha uygun olacaktır.

Bu çalışmanın ikinci aşamasında, PID katsayılarının bulunmasında PSO algoritması kullanılmıştır. Bir optimizasyon algoritması kullanılması katsayıların hesaplanma sürecinin daha kısa ve daha kolay hale getirdiği gözlemlenmiştir. Algoritmanın katsayıları deneme süreci, ölçülmüş bir referans bilgisi yerine gerçek sisteme bağlanarak çalıştırılırsa daha sağlıklı sonuçlara ulaşılabilir.

Bu çalışmada üçüncü aşamada ise Bulanık Mantık yardımıyla DC motorun konum kontrolü gerçekleştirilmiştir. Bulanık Mantık kontrolünün, PID kontrolüne göre daha az aşım yapan sonuçlar verdiği, daha uzun sürede hedefe ulaştığı gözlemlenmiştir. Bulanık Mantığın PID'ye göre dezavantajı ise, üyelik fonksiyonlarının ve kural tablosunun oluşturulmasında daha önceden tecrübeli birinin görüşünün gerekmesidir. Bundan dolayı sistemin

uygulanabilirliği daha zordur. Fakat kontrolörü hazırlamak için bir sisteme gereksinim olmaması, PID gibi ayarlanması gereken katsayılarının olmaması, bulanık mantığın PID'ye göre daha avantajlı olarak görülebilir.

Çalışmanın devamı olarak Bulanık kontrolcü ile PID seri bağlanarak elde edilecek, iki yöntemin birbirine bağlanarak aynı anda kullanıldığı kontrol yöntemi "Bulanık-PID kontrolcü" ile, sistem üzerinde denenmesini ve önceki yöntemlere göre farklılıklarının gözlemlenmesi yapılabilir. Bu çalışmada, MATLAB Simulink blokların PLC koduna dönüştürülmesi ve PLC içinde çalıştırılması özgün bir uygulamadır.

KAYNAKÇA

Ang, KH. (2005). Evolutionary Learning and Global Search for Multi-Optimal PID Tuning Rules. Doktora tezi. Glasgow University, Glasgow, Birleşik Krallık.

Bennett S., (1993) "Development of the PID controller," in IEEE Control Systems Magazine, 13(6), 58-62.

Kandilli, İ. (2017). DC motorun bulanık mantık denetleyici kullanarak gerçek zamanda hız denetimi. Pamukkale Üniversitesi Mühendislik Bilimleri Dergisi, 23 (5), 543-549.

Kaplan, K., Kuncan, M., Polat, H., Tepe B., Ertunç, H. M. (2020). PID ve Bulanık Mantık Tabanlı DC Motorun Gerçek Zamanlı Konum Kontrolü. Journal of the Institute of Science and Technology, 10(2), 900-916.

Lerma Macaya, E. (2019). Development of a MATLAB/Simulink - Arduino environment for experimental practices in control engineering teaching. Yüksek lisans tezi. Universitat Politècnica de Catalunya. Barselona. İspanya

Sharaf, A. M., Altaş, İ. H., Özkop, E. (2007). Elektrikli Araçlar İçin Çift Çevrim Destekli DA Motor Kontrol Uygulaması. XII. EEBB Mühendisligi Ulusal Kongresi Ve Fuari. Eskisehir Osmangazi Üniversitesi, Eskisehir.

Tamer, S. (2007). Parçacık Sürüsü Optimizasyon Algoritması ile Bulanık – Nöral Ağ Eğitimi. Yüksek Lisans tezi. Kocaeli Üniversitesi, Fen Bilimleri Enstitüsü.

Tilbury D., Messner B., Luntz J., Hill R., Taylor JD., Das S., Hegenow M. (1996-2021). https://ctms.engin.umich.edu /CTMS/index. php?example=MotorSpeed&section=SimulinkModeling

Üser Y. , Kara C. (2019) Real-Time Communication between S7-1200

PLC and Matlab/Simulink and a Fuzzy Logic Temperature Humidity Control Application. Scientific Journal of Mehmet Akif Ersoy University, 2(1), 7-14.

Yılmaz S. (2007). Bulanık Mantık ve Mühendislik Uygulamaları. Kocaeli: Kocaeli Üniversitesi Yayınları, pp.114.

https://ljcreate.com/engineering/d-c-motor-control-module/.

http://www.mcs.com.tr/simatic-s71500_s_tr_155_.aspx

https://opcfoundation.org/about/what-is-opc/

https://www.ptc.com/en/products/kepware/kepserverex

https://www.ptc.com/en/support/help/kepware_user_manuals

https://www.mathworks.com/company.html

https://www.siemens.com/global/en/products/automation/systems/industrial/plc/simatic-s7-1500.html

https://www.siemens.com/global/en/products/automation/industry-software/automation-software/tia-portal.html

https://www.mathworks.com/help/plccoder/ug/integrate-generated-code-with-existing-siemens-projects.html

https://www.mathworks.com/help/simulink/slref/pidcontroller.html

BÖLÜM 2

RASPBERRY Pİ İLE DERİN ÖĞRENME TEKNİKLERİNİ KULLANARAK YÜZ TANIMA SİSTEMİ

Abdulatif Ahmed Ali ABOLUHOM[1]
Doç. Dr. İsmet KANDİLLİ[2]

DOI: https://dx.doi.org/10.5281/zenodo.8364916

[1]Kocaeli Üniversitesi, Mühendislik Fakültesi, Elektronik ve Haberleşme Bölümü, Kocaeli, Türkiye, Abdullatif1995.11@gmail.com, Orcid ID: 0000-0002-7625-6358
[2]Kocaeli Üniversitesi, Karamürsel Meslek Yüksekokulu, Elektronik ve Otomasyon Bölümü, Kocaeli, Türkiye, kandilli@kocaeli.edu.tr, Orcid ID: 0000-0002-3470-9646

1. GİRİŞ

Yüz tanıma ve bireylerin tanımlanması büyük ilgi gören bir problemdir ve bu problemi çözmek için çok sayıda yaklaşım vardır. Yüz tanıma, görsel görüntü tanımanın bir problemidir. Görsel kalıpları her zaman tanırız ve görsel bilgileri gözlerimizle alırız. Biz insanlar, görsel bilgileri gözlerimizle algılar ve bu bilgileri beyin yardımıyla tanımlarız. Bilgisayarlar, bir fotoğraf ya da video, içerdiği piksellerin bir matrisi olarak değerlendirir. Bilgisayarın görevi, bu veri kümesi içinde hangi piksel grubunun hangi kavramı veya nesneyi temsil ettiğini belirlemektir. Bu, temelde bir görsel sınıflandırma problemidir. Yüz tanımada, yüz verileri içerisinden yüzün kime ait olduğunu doğru bir şekilde belirlemektir.

Genel bir perspektifle bakıldığında yüz tanıma, ilgili tüm teknolojik süreçleri kapsayan bir yüz tanıma sisteminin oluşturulmasıdır. Bu süreç; yüz algılama, yüzün konumlandırılması ve kimlik doğrulamayı içermektedir. Yüz algılama algoritması, bir görüntü ya da videoda yer alan yüzlerin koordinatlarını tespit etme işlemine denir. Yüzün belirlenebilmesi adına tüm görüntünün detaylı bir şekilde taranmasını gerektirir. Yüz algılama sürecinin sonucunda elde edilen çıktı, genellikle yüzün etrafını çevreleyen bir kare veya dikdörtgen şeklinde olabilir. Yüz konumu, yüz algılama sürecinde elde edilen koordinat sistemi içerisinde belirli yüz özelliklerinin konumunu ifade eder. Derin öğrenme, yüz konumlandırma teknolojilerinde etkili bir şekilde kullanılır. Dolayısıyla, yüz tanıma işlemi esasen iki adımdan oluşmaktadır: ilk adımda yüzler tespit edilir, ikinci adımda ise bu tespit edilen yüzler, mevcut veri tabanıyla karşılaştırılarak kimlik tespiti gerçekleştirilir. Yüzleri algılama ve tanıma konusunda çeşitli yöntemler bulunmaktadır. Yüz tanıma işlemi, yüzün tüm detaylarını göz önünde bulunduran görünüm tabanlı yaklaşımı benimser ya da gözler, burun, kaşlar ve yanaklar gibi, geometrik özelliklere odaklanan özellik tabanlı bir yaklaşımla gerçekleştirilir (Selvi vd., 2014). Yüz tanıma

teknolojisinde büyük aşamalar kaydedilmiş olmasına rağmen, pratik uygulamalarda geliştirilmesi gereken alanlar mevcuttur. Gelecekte, yüz tanıma amacıyla görüntü kalitesini artırabilen ve görüntü filtreleme ile yeniden yapılandırma sorunlarını çözebilen özel kameraların geliştirilmesi mümkündür (K. Jiang vd., 08-2019; K. Jiang vd., 09-2019).

Yüz tanıma teknolojisi uygulamasından, en popüler katılım erişim kontrolü (VS Manjula., 2012), güvenlik (Karen Lander vd., 2018), finansta kullanılırken, lojistik, perakende, akıllı telefon, ulaşım, eğitim, emlak ve ağ bilgi güvenliği (Yongmei Hu vd., 2010), vb. diğer alanlar devreye girmektedir. Yapay zeka teknolojisiyle, büyük bir ilerlemeyi daha doğru, daha esnek ve daha hızlı tanıma teknolojisine ihtiyacımız olduğu anlamına geliyor. Yeni derin öğrenme teknikleri, dijital görüntüleme aracılığıyla insanların tanınmasında yüksek doğruluk seviyelerine ulaşmayı sağlamıştır. Yazılım sistemleri aracılığıyla yüz tanıma ayrı bir konu olmaya devam etmektedir. Yüz tanıma sistemleri, bireylerin dijital görüntüler aracılığıyla kimliklerinin belirlenmesini ve büyük miktarda dijital görüntünün etkin bir şekilde işlenmesini mümkün kılar. Dijital fotoğrafçılıkta yüz tanıma yeteneğini mümkün kılan derin sinir ağlarının deneysel uygulaması, Raspberry Pi tabanlı bir çözümle gerçekleştirilmektedir (Bajrami vd., 2022). Son zamanlarda, derin sinir ağları ve özellikle CNN'ler (Convolutional neural network, Konvolüsyonel Sinir Ağları), yüz tanıma görevlerinde etkileyici sınıflandırma performansı göstermiştir. CNN modelini kullanarak yüz tanıma sistemi gerçekleştirilebilir. Bu sistem, bir kamerayla insan yüzünü tespit edebilir ve CNN modelini kullanarak tanınan kişinin adını doğru bir şekilde belirleyebilir (Wang vd., 2021). Raspberry Pi gibi kompakt bilgisayarlarla bile hızlı ve doğru yüz tanıma imkanının mümkün olduğu anlaşılmaktadır. Ancak, bu tür sistemlerin verimliliği, doğruluğu ve hassasiyet minimize etme kapasitelerine bağlı olarak değişiklik gösterir.

Bu çalışma, derin öğrenmenin yüz tanıma konusundaki başarısını göstermektedir. Ancak, etiketlenmiş veri miktarının yetersizliği yüz tanıma işlemlerinde sorun oluşturmaktadır. Yüz tanıma konusunda önemli bir ilerleme kaydedilmiştir. Yüz tanıma alanında büyük miktarda etiketli veri bulunmaktadır, bu da transfer öğrenmeyi bu alanda kullanışlı kılmaktadır. Geleneksel öğrenme yaklaşımında, farklı görevler için belirli veri kümelerine dayanarak bağımsız modeller geliştiririz. Ancak, bir görevde elde edilen bilginin başka bir görevde (genellikle ilgisiz fakat benzer özellikler taşıyan) kullanılması yaklaşımına transfer öğrenme denir. İki alanın özellik uzaylarının aynı olup olmamasına bağlı olarak homojen transfer öğrenme ve heterojen transfer öğrenme olarak ayrılabilir (S. J. Pan vd., 2009).

Derin öğrenme tekniklerini kullanarak yüz tanımanın en büyük zorluklarından biri, sistemin gerçek dünya koşullarında yüzleri algılayabilmesini ve tanıyabilmesini sağlamaktır. Özellikle, yüz tanıma sistemlerinin aydınlatma koşulları, yüz ifadeleri ve pozlardaki değişiklikleri işleyebilmesi gerekir. Örneğin, bir yüz tanıma sistemi, bir maskeyle kısmen kapatılan bir yüzü veya önden olmayan bir açıdan yakalanan bir yüzü tanıyamayabilir (Y. Dong vd, 2018). Diğer bir zorluk ise, yüz tanıma sisteminin yüksek hızlı işleme ve düşük gecikme süresi gerektiren, gerçek zamanlı video akışlarını işleyebilmesini sağlamaktır. Raspberry Pi, doğruluktan ödün vermeden gerçek zamanlı performans elde etmeyi zorlaştırabilir (C. Fan vd., 2018).

Bu çalışmanın amacı, tam otomatik bir yüz tanıma sistemi oluşturmaktır. Derin öğrenme yöntemleri bu amaç doğrultusunda özelleştirildi. Gelecek çalışmalar ve sistem geliştirmeleri için hazır bir veri seti hazırlandı. Önerilen derin öğrenme tekniklerini kullanarak yüz tanıma sistemlerinin doğruluğunu ve hassasiyetini artırmayı hedeflemiştir.

2. GENEL BİLGİLER

2.1 Yüz Tanıma Yapısı

Bir fotoğrafta herhangi bir kişi olup olmadığını tanımak için bir yüz tanıma işlemi geliştirilmiştir. Ayrıca bir kişinin yüzünü bulur ve kişinin kim olduğunu tanımlar. Yüz tanıma genellikle ilk önce dört adımdan oluşan bir süreç olarak tanımlanır. Bunlar; yüz algılama, yüz hizalama, özellik çıkarma ve son olarak yüz tanıma işlemidir. Belirli bir sistem, geleneksel olarak olduğu gibi, her adım için ayrı bir modüle veya programa sahip olabilir, adımların bir kısmını veya tamamını tek bir işlemde birleştirebilir. Yüz tanıma işlem akışı aşağıdaki Şekil 2.1'de verilmiştir.

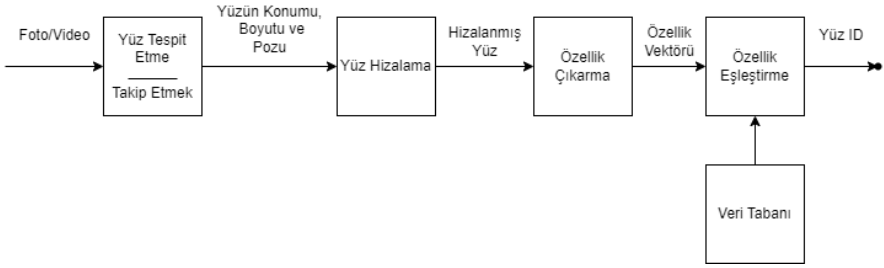

Şekil 2.1: Yüz tanıma işleme akışı

2.1.1 Yüz Tespit Etme

Yüz tanıma sistemlerinde, yüz algılama aşaması kritik bir aşamasıdır. Bir görüntü veya videodaki insan yüzlerini tanımlamayı ve bulmayı içerir. Yüz algılamanın temel amacı, yüz bölgelerini doğru bir şekilde çıkarmaktır, bu da sonraki yüz tanıma görevleri için veri girişi görevi görür. Yüz tanıma için yüz algılamadaki zorluklar arasında poz, aydınlatma, maskeli yüz ve ölçekteki farklılıklar bulunur. Ön cepheden olmayan yüzlerle, değişen aydınlatma koşullarıyla, maskeli yüzlerle ve farklı ölçeklerdeki yüzleri algılamak temel zorluklardır. Doğru yüz tanıma başarısı için bu zorlukların aşılması esastır. Yüz tanıma, yüz tanıma sistemleriyle entegre edilerek geliştirilmiştir. Doğru

yüz algılama, sonraki özellik ayıklama ve eşleştirme için algılanan yüzlerin doğru şekilde hizalanmasını sağlar. Yüz algılamadaki hatalar, yüz tanımanın genel performansını etkileyerek yanlış eşleşmelere veya yanlış kimliklere neden olabilir (Brownlee, J., 2019).

Yüz tanıma sistemlerinde, yüz algılama bir görüntü veya videodaki yüzleri tespit etmek ve konumlandırmak için atılan ilk adımdır. Geleneksel ve derin öğrenme temelli yaklaşımlar, poz değişiklikleri, aydınlatma değişiklikleri ve maskeler gibi çeşitli zorlukları aşmak amacıyla kullanılır. Doğru yüz algılama, güvenilir ve verimli yüz tanıma sonuçları elde etmek için çok önemlidir.

2.1.2 Yüz Hizalama

Bu ikinci aşamada, sistem, geometrik ve fotometrik özellikleri tanımlayarak, yüzü veri tabanı ile daha uyumlu hale getirecek şekilde normalize eder. Diğer bir ifadeyle, sistem belirli bir yüzün görüntüsünü yakalar ve analiz eder. Birçok yüz tanıma sistemi, görüntüleri genel fotoğraflar ve veri tabanlarıyla daha kolay eşleştirebilmek için, görüntüleri 3D yerine 2D formatında alır. Sistem bir görüntüyü analiz ettiğinde, bireyin göz yuvalarının derinliği, elmacık kemiklerinin yapısı, gözler arası mesafe, alın ile çene arasındaki uzaklık ve diğer ana hatlar gibi temel özelliklere odaklanır. Bir kişinin dudakları, çenesi ve kulakları gibi özelliklerine dikkat edilir. Yüz hizalama işlemi, yüz tanıma sürecinde önceden gerçekleştirilen, piksel ölçeklerini, çözünürlüğünü, parlaklığını, yakınlaştırma seviyelerini ve yönlerini doğrulama amacıyla yapılan bir ön işleme görevi olarak kullanılır (Li, Vd., 2011).

2.1.3 Özellik Çıkarma

Yüzü normalleştirdikten sonra, kişinin yüz bölgesi görüntülerden ayıklanır. Sistem, görüntüdeki kişisel yüz özelliklerini veriye dönüştürme görevini üstlenir. Sistem, bu tür görüntülerden en kritik bilgileri çıkarırken her türlü gürültüyü göz ardı etme eğilimindedir. Yüz tanıma sürecinin özellik çıkarım aşamaları, bilgi sıkıştırma, gürültüden arındırma, boyut indirgeme ve öne çıkan özelliklerin elde edilmesini içerebilir (Li, Vd., 2011). Özellik çıkarımı aşamasında, her kişi için benzersiz bir yüz izi hesaplanır. Şekil 2.2, alınan bir görüntüden özelliklerin bir örneği göstermektedir.

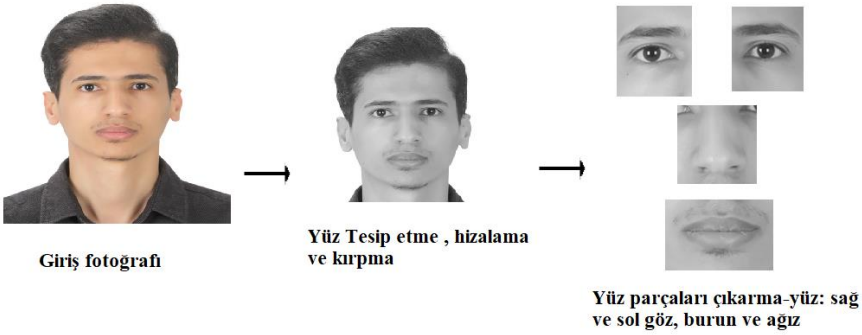

Şekil 2.2: Özellik çıkarma

2.1.4 Yüz Tanıma

Son aşamada, sistem farklı bireylerin yüzlerinin kimliklerini ayırt etme görevini üstlenir. Otomatik bir tanıma işlemini gerçekleştirmek için, her bir bireye ait birkaç yüz görüntüsü alınarak, bir yüz veri tabanı oluşturulur. Bu görüntülerin özellikleri daha sonra sisteme eklenir ve veri tabanında saklanır. Bir giriş görüntüsü sunulduğunda, sistem özellik çıkarımı ve yüz algılama işlemlerini yürütür. Sistem, tanımlama amacıyla gelen görüntünün özelliklerini veri tabanındaki kimlikleriyle karşılaştırır ve bu doğrultuda erişim izni verir ya da vermez (Li, Vd., 2011).

Yüz tanıma, genellikle "tanımlama" ve "doğrulama" olarak bilinen iki farklı işlemi içerir. Yüz tanımada, sistemin sunulan görüntünün kime ait olduğunu belirtmesi beklenir. Yüz doğrulamada ise, sisteme sunulan görüntünün belirlenmiş bir kimliğe (belirli bir kişiye) ait olup olmadığını doğrulaması istenir. Yüz tanıma süreci; yüz algılama, ön işleme, özellik çıkarma, eşleştirme, karar alma ve puanlama gibi birçok adımı kapsar. İleri seviye algoritmalar ve derin öğrenme teknikleri kullanan yüz tanıma sistemleri, birçok pratik uygulamalarda etkileyici doğruluk ve performans seviyeleri sunmaktadır. Ancak, maskeleme, poz değişiklikleri ve aydınlatma koşulları gibi zorluklar, yüz tanıma sistemlerinin dayanıklılığını ve doğruluğunu artırmak üzere sürdürülen araştırmalara olan ihtiyaç devam etmektedir (Brownlee, J., 2019).

2.2 DERİN ÖĞRENME TEKNOLOJİSİNİN TEMEL İLKELERİ

Uzun yıllardır, makinelerin yeteneklerini insan seviyesine getirmek ve insanların gerçekleştirdiği birçok görevi benzer şekilde yapabilmeleri, hatta bazı durumlarda onlardan daha üstün performans gösterebilmeleri için çalışmalar yapılmaktadır. Sonuç olarak yapay zeka, bilgisayarlı görme ve makine öğrenimi gibi alanlarda yapılan yoğun araştırmalar sayesinde birçok alanda büyük ilerlemeler edilmiştir. Araştırmacılar, makinelerin çevresel değişiklikleri tespit edebilmesini, bu değişikliklere tepki verebilmesini ve etrafındaki nesnelerle insanlar gibi etkileşimde bulunabilmesini sağlamışlardır. Elde edilen bu bilgileri, görüntü analizi, tanımlama ve sınıflandırma gibi farklı işlemler için kullanarak sonuçları daha sonraki işlemler için depoladılar. Makine öğreniminde, algoritmalar ve sinir ağlarına dayanan, derin öğrenme teknikleri aracılığıyla veri setleri makineye sunulur. Bu veriler, makinenin kalıpları analiz etmesi ve öğrenmesi için kullanılır. Sonuç olarak, sınıflandırma, sıralama ve karmaşık bilimsel problemlerin

çözülmesi gibi işlemlerle dikkat çekici sonuçlar elde edilir (Brownlee, J., 2019).

2.2.1 Derin Öğrenme ve Yapay Sinir Ağı

Derin öğrenme (deep learning, DL), Yapay Zekâ kapsamına giren makine öğrenimi sınıflandırmasının bir sınıflandırmasıdır. Derin öğrenme, insan müdahalesi olmadan öğrenebilen ve akıllı kararlar verebilen algoritmaların ve modellerin oluşturulmasına odaklanır. Daha az miktarda veri ile eğitilebilen makine öğrenimine göre büyük eğitim veri setleri gerektirir. Derin öğrenme sistemi, öncelikle derin sinir ağlarına dayanan ve ağlar içindeki verileri ileterek, işleyerek ve filtreleyerek öğrenen kendi kendine öğrenen bir sistemdir. Yapay sinir ağları (YSA), derin öğrenme algoritmalarının üzerine inşa edildiği omurgadır (Yoshua B. Vd., 2015).

İnsan beyni ile karşılaştırıldığında, sinir ağı kavramı belirgindir. İnsan beyni, birbirine bağlı ve katmanlar halinde veya hiyerarşik olarak organize edilmiş muazzam bir sinir ağından oluşur. Bu sinirlerin her biri, görme, karar verme, hafıza gibi bilginin farklı bir yönünü ele almakla görevlidir.

İnsan beyninde, girişler bu katmanlı formatta işlenir. Veriler bir katmanda işlenir ve bir sonrakine iletilir. YSA ağları, birden çok yapay katman kullanarak ve makinenin verileri işlemesini sağlayarak ve ardından insan beyninin yaptığı gibi kararlar alarak bunu taklit etmeye çalışır.

Nöronlar, sinir ağlarının yapısını oluşturan bir grup katman olarak dağıtılır. YSA, en temel konfigürasyonunda üç katmandan oluşur:

Giriş Katmanı: İlk katmandır ve veri girişinden sorumludur.

Gizli Katman: İkinci katmandır ve veri işlemek için kullanılır.

Çıkış Katmanı: Daha önce yapılan veri analizi ve işlemeye dayalı olarak kararların verildiği üçüncü katmandır. Şekil 2.3 de iki gizli katmana sahip bir Yapay Sinir Ağı verilmiştir.

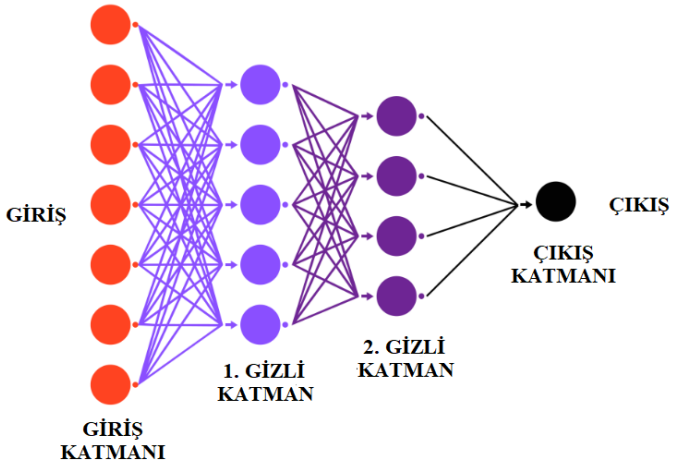

Şekil 2.3: İki gizli katmana sahip bir Yapay Sinir Ağı (Smartboost, 2023)

Giriş katmanı, çıkış katmanı ve gizli katmanın bu basitleştirilmiş biçimi, insanların biyolojik nöronlarına benzeyen yapay nöronlar olarak adlandırılır. Her bir nöron, bir önceki katmandaki ve bir sonraki katmandaki diğer nöronlarla bağlantılıdır. Fakat, kendi katmanındaki diğer nöronlarla doğrudan bir ilişkisi yoktur. Kullanılan gizli katmanların sayısı, ağın karmaşıklığına ve yeteneklerine de işaret eder. Bu konsept, Şekil 2.3'te daha ayrıntılı olarak gösterilmiştir. Çok sayıda gizli katman ile yapay nöron daha karmaşık hale gelir. Bu nedenle, bir giriş katmanı, bir çıkış katmanı ve birkaç ek gizli katmandan oluşan çok sayıda birbirine bağlı birim ve nörona sahip olarak, veriler her bir nöron ve katmandan oluşur. İnsan beyni, bu karmaşık YSA'ya derin sinir ağı denir. Muhtemelen, katman sayısı ne kadar fazlaysa, sinir ağı o kadar derindir. İnsan beyniyle aynı şekilde, sinir ağları öğrendikçe, analiz ve veri işleme tarzlarını, yöntemlerini değiştirdikçe gelişir ve kendilerini günceller, daha verimli ve daha az hata gerçekleştirir. Temelde bir nöron,

birkaç girişe ve tek bir çıkışa sahiptir. Nöronlar arasındaki bu bağlantılara sinaps denir. Sinapslar, matematiksel olarak, bir nöronun diğer nöronlarla olan bağlantı gücünü belirten ağırlık vektörleri ile temsil edilir. Bir önceki katmandaki nöronların değerleri, ilişkili ağırlıklarla çarpılır. Bu değerlere, her bir işlem sırasında çıktının ayarlanmasına yardımcı olan sabit bir ek parametre olan bias değeri eklenir. Nöronun tipine bağlı olarak, toplam sonuç belirli bir aktivasyon fonksiyonuna kullanılır. Bu aktivasyon fonksiyonundan elde edilen değer, nöronun çıkışı olarak kabul edilir ve bir sonraki katmandaki nöronlara iletilir. Nöron bağlantılarına ilişkin ağırlıklar, son çıkışlar yeterince doğru oluncaya kadar birçok kez güncellenir (Yoshua B. Vd., 2015).

2.2.2 Konvolüsyonel Sinir Ağları

CNN, görsel görüntülerden özellikleri çıkarmada mükemmel olan bir tür derin sinir ağıdır. Bir tür derin sinir ağı (DNN, deep neural network) olarak, tipik olarak derin bir mimariye sahiptir ve eğitim için çok büyük veri kümeleri gerektirir. DNN'lar milyonlarca parametreden oluştuğu için, CNN geleneksel yöntemlere kıyasla daha yüksek hesaplama kaynakları gerektirir. Bu nedenle, CNN görsel tanımada çok iyidir. Ancak, kaynak kullanımı ve hız açısından geleneksel yöntemler kadar verimli değildir. Şekil 2.4, temel bir CNN mimarisinin temsilidir. Ağ üç ana bileşenden oluşmaktadır; giriş katmanı, özellik çıkarma aşaması ve sınıflandırma aşaması. Girdi katmanı, bir görüntünün (örneğin bir araba görüntüsü) sayısal temsilidir (3B tensör). İkinci aşama özellik çıkarımıdır.

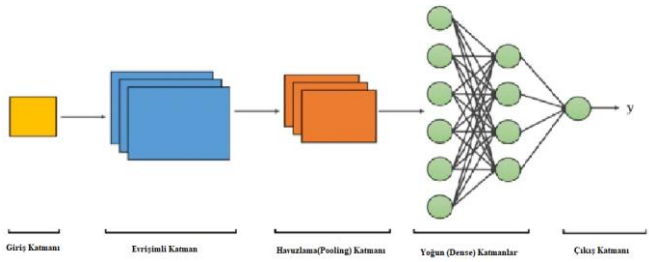

Şekil 2.4: Konvolüsyonel Sinir Ağı Diyagramı

Özellikler, giriş katmanı içindeki bir nesnenin ayırt edici özelliklerinin sayısal temsilleridir. Bu aşamada aktivasyon fonksiyonları ile konvolüsyonel katmanlar kullanılır. Şekilde görüldüğü gibi havuzlama katmanlarının bir zorunluluk olmadığını, ancak şiddetle tavsiye edildiğini belirtilmektedir. Havuzlama katmanları, girdisinin boyutunu azaltmak için kullanılır, böylece bir özellikle ilgili bilgilerin çoğundan ödün vermeden ağ içindeki hesaplama sayısı önemli ölçüde azalır. Son aşama ise sınıflandırma aşamasıdır. Bu aşamanın çıktısı, önceden tanımlanmış nesnelerin olasılıklarıdır. Şekilde istenen çıktı, arabayı temsil eden girişin hepsi arasında en yüksek olduğu olasılıkların bir listesidir (Brownlee, J., 2019). CNN, yerel kenar özelliklerini çıkarmada öne çıkan konvolüsyonel (evrişimli) çekirdekler kullanır. Bu tür konvolüsyonel bir algoritma kullanmanın arkasındaki sebep, kullanılan parametre sayısını (tamamen bağlı katmanlara kıyasla) önemli ölçüde azaltmak ve aynı zamanda yerel ölçekte kenar özelliklerini öğrenme yeteneğini korumaktır. Sonuç olarak, DNN ile karşılaştırıldığında, CNN hem eğitim hem de test konusunda çok verimlidir. Şekil 2.5’te basit bir konvolüsyon çekirdeği gösterilmektedir. Çekirdek boyutu 2×2 ve giriş boyutu 4×3'tür. Kayma değeri (stride) 1'dir, yani çekirdek her seferinde 1 giriş katmanı boyunca hareket eder. Ortaya çıkan çıktı boyutu 3×2'dir. CNN yerine tam bağlantılı bir katman kullanılırsa örnekteki gibi 6 değer çıktısı alabilmek için toplam 4×3×3×2=72 hesaplama yapılması gerekir. Ancak CNN kullanıldığında toplam hesaplama sayısı 3×2×2×2=24 olacaktır (I. Goodfellow vd., 2017).

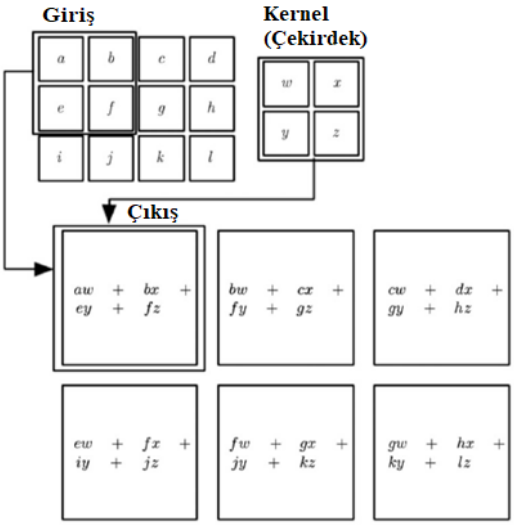

Şekil 2.5: Konvolüsyon çekirdeği (I. Goodfellow vd., 2017)

CNN'nin en önemli bileşenlerinden biri veri kümesidir (I. Goodfellow vd, 2017). Temiz ve büyük bir veri seti olmadan, CNN düzgün bir şekilde eğitilemez (J. Deng vd., 2009). ImageNet gibi büyük ve temiz bir veri seti kullanılarak eğitildiğinde, karmaşık bir CNN'nin hata oranı, son teknoloji (SOTA) geleneksel yöntemlere kıyasla 1,5 kat daha iyi olabilir (A. Krizhevsky vd., 2017).

CNN, girdi alan ve çıktı veren doğrusal olmayan bir işlevdir. Doğrusal olmayan, aktivasyon fonksiyonları kullanılarak elde edilir. ReLU(Rectified Linear Unit, doğrultulmuş lineer birim), görsel tanımada CNN ile en sık kullanılan aktivasyon fonksiyonlarından biridir. İşlev çok basit ve etkilidir. R(z)=maks(0, z); ReLU'ya giriş sıfırdan büyük olduğunda, çıkış girişe eşittir, aksi halde çıkış sıfıra eşittir. Özetle, ReLU, belirli bir sayı aralığının geçmesine izin verirken diğerlerini atmaya izin veren bir kapı görevi görür (I. Goodfellow vd., 2017).

CNN, modelin tahminlerinin ne kadar iyi olduğunu hesaplayarak ve modelde kullanılan parametreler üzerinde küçük ayarlamalar yaparak, bu tahminleri

iyileştirmeye çalışarak eğitilir. Tahminlerin ne kadar iyi olduğunu bulmak için, modelin çıktısı kayıp fonksiyonuna uygulanır. Ortaya çıkan değere kayıp denir. Kaybı azaltmak için, kayıp değeri model aracılığıyla geri yayılır. Model parametreleri, modelin kaybı artık düzelmeyene kadar kayıp değeri geriye doğru yayılarak tekrar tekrar ayarlanır. Modelin eğitim veri setine fazla uymasını sağlamak için, modelden izole edilmiş bir doğrulama veri seti, tahminlerin bir dış veri üzerinde ne kadar iyi olduğunu değerlendirmek için kullanılabilir (B. Schölkopf vd., 2002).

3. METODOLOJİ

3.1 Derin Öğrenme

Derin Öğrenme, büyük miktarda veriyi işleme yeteneği nedeniyle çok güçlü bir araç olduğunu kanıtladı. Gizli katmanları kullanmaya olan ilgi, özellikle örüntü tanımada geleneksel teknikleri geride bıraktı. En popüler derin sinir ağlarından biri Konvolüsyonel Sinir Ağlarıdır. Derin konvolüsyonel sinir ağı, genellikle iki ayrı katman kümesi olarak verilen bir veya daha fazla tam bağlı katmanın izlediği bir veya daha fazla konvolüsyonel katmandan oluşan yapay bir ağdır.

CNN'ler, konvolüsyonel, havuzlama, ReLu ve tam bağlantılı (FC, fully connected) katman gibi dört katman türünden oluşur. Bir giriş görüntüsü, bir özellik haritası oluşturan bir dizi filtre tarafından konvolüsyon katmanında analiz edilir. Bu çıktı daha sonra, özelliğin harita boyutunu azaltan bir havuzlama katmanına gönderilir. Bu, haritayı en ilgili sonuçlara yoğunlaştırarak hesaplama süresini azaltmaya yardımcı olur. Ağa bağlı olarak, konvolüsyonel katmanlar ve havuzlama aşamaları, kompakt fonksiyon haritası çıktılarının, bir dizi FC katmanına gönderildiği tekrar sayısı kadar birçok kez çoğaltılır. Bu tür FC katmanları bunun yerine haritaları birlikte düzleştirir ve en iyi sınıflandırma hesaplanmadan önce her bir fonksiyonun diğerleri

tarafından görünme olasılığını karşılaştırır. ReLu katmanı, konvolüsyon doğrusal işlemler yaptığı için bir sisteme doğrusal olmayan eklemektir, eleman bazında çarpma ve toplamadır. Şekil 3.1 de CNN mimarisi verilmektedir.

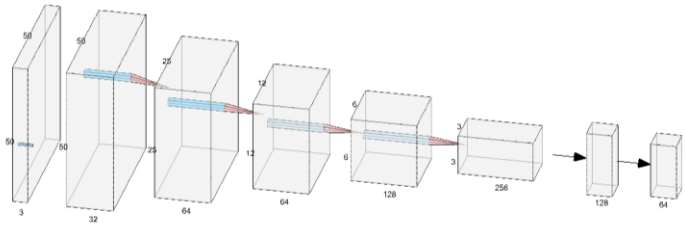

Şekil 3.1: CNN mimarisi.

Otomatik olarak yüz tanıma ilginç bir konudur, ancak yüz tanıma işlemindeki çeşitlilik nedeniyle nispeten zor bir görev olmaya devam etmektedir. Bu çalışmada; aynı filtre boyutuna, havuzlama katmanlarına ve konvolüsyon katmanlarına sahip çeşitli mimari derinliklere sahip CNN modeli oluşturduk. Hepsi, CNN derinlik ve boyut filtresinin yüz tanıma üzerindeki etkisini değerlendirmek için kullanılır.

Çıkış ağırlık boyutu, giriş ağırlık W 'nin, konvolüsyonel katman nöronlarının çekirdek alanı boyutu K 'nın, adım S 'nin ve sınırdaki sıfır dolgu P miktarının bir fonksiyonudur. Denklem 1'de her ağırlığa "uyan" nöronların sayısı:

$$\frac{W-K+2P}{S}+1 \tag{1}$$

Havuz katmanı genellikle girişin her derinliğinde veya diliminde bağımsız olarak çalışır ve boyutunu uzamsal olarak değiştirir. 2×2 adımda uygulanan, girişteki her derinlik dilimini hem genişlik hem de yükseklik boyunca 2 alt örnekleme yapan ve etkinleştirmelerin %75'ini göz ardı eden 22 filtreli bir

maksimum havuzlama katmanı kullandık. Denklem 2'de giriş ve çıkış katmanların toplam değerleri hesaplanır.

$$\mathrm{fx,y(s)} = \underset{a,b=0}{\overset{1}{max}} \; S2x + a1\,2Y + b \tag{2}$$

Softmax fonksiyonu, çoklu sınıflandırma problemleri için kullanılır ve verilen her bir girdinin bir sınıfa ait olma olasılığını gösteren (0,1) arası çıktılar üretmektedir ve aşağıdaki denklem 3'de softmax fonksiyonudur (I. Goodfellow vd., 2017).

$$\sigma(z)_i = \frac{e^{\beta z_i}}{\sum_{j=1}^{k} e^{\beta z_j}} \qquad \text{for i = 1, …, k.} \tag{3}$$

σ= softmax fonksiyonu

z= giriş vektörü

e^{z_i}= Giriş vektörü için standart üstel fonksiyon

k= Çok sınıflı sınıflandırıcıdaki sınıf sayısı

e^{z_j}= Çıkış vektörü için standart üstel fonksiyondur.

3.2 Yüz Tanıma Sistemi İşlemi

Yaklaşımın ayrıntıları aşağıdaki adımlarda sunulmuştur:

1. adım: Başlangıçta etiketlenmiş bir veri kümesinden görüntü örneklerinin bir alt kümesini seçilir ve eğitim kümesine eklenir, kalan örneklerden bir test kümesi oluşturulur.

2. adım: Eğitim seti daha sonra eğitim için CNN modeline verilir.

3. adım: Test seti daha sonra yukarıdaki eğitimli ağ ile tanınır.

4. adım: Raspberry pi'ye sistemin modeli ve algoritması uygulanır.

5. adım: Raspberry Pi ve kamera yüzleri tanıma işlemini gerçekleştirir. Yüz tanıma sistemi blok diyagramı Şekil.3.2 verilmiştir.

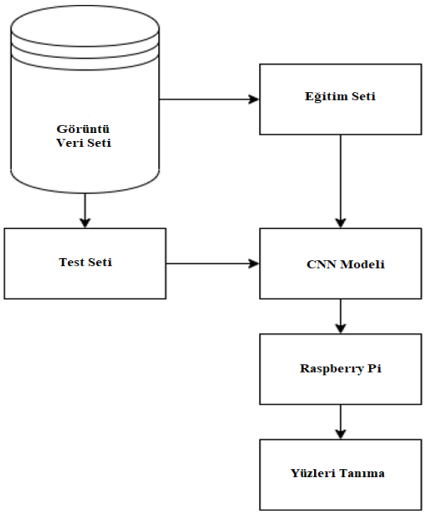

Şekil.3.2: Yüz tanıma sistemi blok diyagramı.

3.3 Transfer Öğrenimi

Başlangıçtan itibaren bu kadar büyük bir veriyle bir CNN ağını eğitmek oldukça zordur. Rastgele başlangıç ağırlıklarıyla modelin tüm katmanlarını eğitmek için harcanacak zaman, enerji ve kaynaklar yerine, yeni bir görev için temel alınacak büyük bir veri kümesi üzerinde önceden eğitilmiş bir modelin kullanılması daha etkilidir. Ayrıca, sistemin sınırlı bir veri kümesi üzerinde eğitilmesi, CNN modelinin genelleme yeteneğini azaltabilir. Öğrenilen bilginin bir alandaki görevden diğerine aktarılmasıyla daha hızlı ve daha etkili sonuçlar elde etmek mümkündür, buna "transfer öğrenme" denir (Pan, S. J vd., 2009). Bu yüz tanıma sistemi, eğitim süresini kısaltmak amacıyla, önceden öğrenilmiş niteliklere sahip bir modeli temel alarak transfer öğrenme yöntemini benimsemektedir. Transfer öğrenme konsepti, Şekil 3.3'te gösterilmektedir.

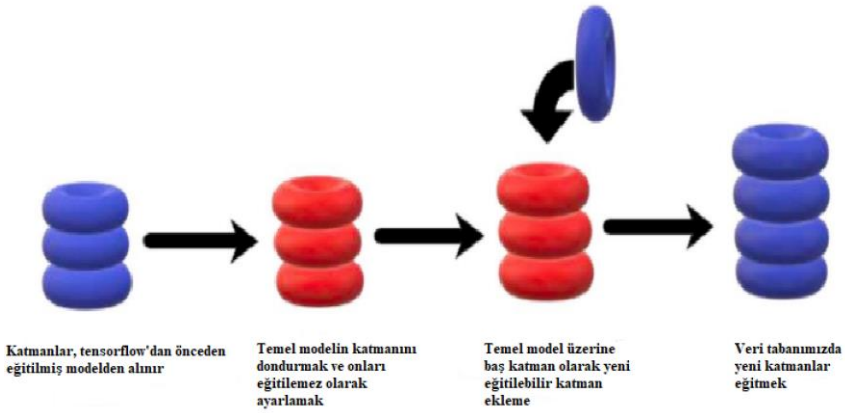

Şekil 3.3: Transfer öğrenimi ilkesi (Nagrath, P., vd., 2020).

Bu çalışmada, önceden eğitilmiş iki evrişimli sinir ağından (CNN)-MobileNetV2 ve InceptionV3 yararlanarak bir yüz tanıma problemini çözmek için transfer öğrenme ilkelerini kullandık. 1000 adet yüz görüntüsü eğitim için kullanılan ve 300'ü test seti olarak kullanılan, 1300 yüz görüntüsünden oluşan bir veri seti kullandık. Transfer öğrenimi, önceden eğitilmiş modelleri benzer, ancak farklı görevler için yeniden tasarlamamıza izin veren, derin öğrenmede yaygın olarak kullanılan bir tekniktir. Önceden eğitilmiş modeller tipik olarak ImageNet gibi daha büyük veri kümelerinde eğitilir ve bu nedenle milyonlarca görüntüden sağlam ve genelleştirilmiş özellikleri zaten öğrenmiştir. Bu önceden eğitilmiş modelleri kullanarak, hedef görevdeki performansı artırırken zamandan ve hesaplama kaynaklarından tasarruf ediyoruz (J. Deng vd., 2009).

Kullandığımız iki model, MobileNetV2 ve InceptionV3, son teknoloji CNN'lerdir. MobileNetV2, ilk MobileNet modelinde tanıtılan derinlemesine ayrılabilir konvolüsyonları koruyan bir hafif model mimarisidir. Verimliliği ile bilinir, bu da onu mobil ve gömülü görüş uygulamaları için uygun hale getirir. Diğer yandan, InceptionV3, artan hesaplama yükünü göz önünde

bulundurarak, daha yüksek doğruluk sunan, ancak daha karmaşık ve derin bir modeldir.

Yüz tanıma işleminde, amacımız her bir girdi görüntüsünü ilgili yüzün kimliğine göre sınıflandırmaktır. Veri setimizde yer alan tüm görüntüler, bu modellerin standart giriş ölçülerine uygun olacak şekilde 224x224 piksel boyutuna getirildi. Daha sonra, 1000 yüz görüntüsünden oluşan veri kümemizdeki modellerde piksel boyutuna ayarlanmıştır. Modellerin yüz tanıma görevinin özelliklerine uyum sağlamasına ve veri kümemizdeki benzersiz özellikleri tanımayı etkili bir şekilde öğrenmesine olanak sağlanmıştır. Ardından, modellerin performansını 300 yüz görüntüden oluşan test setinde değerlendirilmiştir.

3.4 Veri Seti

Kendi fotoğraflarımızın yanı sıra ünlü kişilere ait fotoğrafları da kapsayan 1300 yüz görüntü içeren bir veri setiyle çalıştık. Düzgün seçilmiş ve dağıtılmış bir veri setinde eğitim için 1000 fotoğraf ve test için 300 fotoğraf ayrılmıştır. Amacımız, ünlüleri doğru bir şekilde tanıyabilen ve kategorilere ayırabilen bir derin öğrenme modeli oluşturmaktı. Model, çok çeşitli fotoğrafları kullanarak çok sayıda yüz özelliğini, ifadesini ve ayırt edici niteliği anlamak için yoğun bir eğitimden geçti. Test seti üzerindeki değerlendirmeler, modelin işlevsel yeteneklerini ve genelleme kabiliyetini başarıyla göstermiştir. Model, parametre ve mimari ayarlamaları sonucunda olumlu sonuçlar elde edilmiştir. Bu, veri setlerinin daha etkili görüntü tanıma algoritmaları geliştirilmesinde ne kadar değerli olabileceğini belirtmektedir. Şekil 3.4 de kullandığımız veri seti örnek resimler gösterilmektedir.

Şekil 3.4: Kullandığımız veri seti örneği (Liu vd., 2015)

Veri setimiz, her kategori farklı bir ünlüyü temsil eden 10 farklı kategoriye ayrılmış 1300 görselden oluşmuştur. Bu kategorilerin her biri tam olarak 100 resim içermektedir. Veri setimizdeki görüntüler, bu modellerin standart giriş boyutuna uyması için 224x224 piksel olarak yeniden boyutlandırılmıştır. Başlangıçta, önceden eğitilmiş her modelin son birkaç katmanında iyileştirme yaptık ve önceki katmanları donmuş halde tuttuk. Bu son katmanlar daha sonra tamamen bağlantılı bir katmanla değiştirildi, ardından 10 sınıfının olasılıklarını çıkarmak için bir softmax katmanı oluşturuldu. Modelleri 10 kategoriye eşit olarak dağıtılmış 1000 görüntü üzerinde eğittik ve modellerin her bir ünlünün ayırt edici özelliklerini öğrenmesini sağlanmıştır. Modellerin performansı daha sonra yine 10 kategori arasında eşit olarak dağıtılan 300 görüntüden oluşan bir test setinde değerlendirildi (Liu vd., 2015).

3.4 Raspberry Pi Kartı

Raspberry Pi'nin geniş uygulama yelpazesi ile sunduğu çok yönlülük, onun popülerliğini artıran temel etkenlerden biridir. Basit programlama ve kodlama pratiğinden, robotik projelere, medya merkezi kurulumlarına hatta akıllı ev sistemlerine kadar birçok alanda kullanım olanağı sunar. Raspberry Pi'nin açık kaynak kod yapısı ve Linux tabanlı işletim sistemleriyle olan uyumluluğu, kullanıcılara cihazı kendi ihtiyaçlarına ve projelerine özgü şekilde adapte etme ve özelleştirme imkânı sunar. Bu adaptif özellik, Raspberry Pi'yi,

kullanıcıların potansiyellerini artıran ve yeni şeyler keşfetmeye teşvik eden bir araç haline getirmektedir. Raspberry Pi, sadece küçük, çift ekranlı bir masaüstü bilgisayar değil aynı zamanda robot beyinleri, akıllı ev kontrolleri, medya istasyonları, ağa bağlı bir AI (Artificial intelligence, yapay zeka) modülü, fabrika kontrol ünitesi ve daha birçok şey için idealdir. Haziran 2019'da piyasaya sürülen bu modeli seçtik, çünkü kredi kartı boyutunda, bir bilgisayar monitörüne veya TV'ye kolayca bağlanabilen ve standart, uygun fiyatlı bir klavye veya fare ile kullanılabilen bir cihazdır. Bu yetenekli küçük cihaz, insanların, Scratch, MATLAB ve Python gibi dillerde programlamayı keşfetmelerini ve öğrenmelerini sağlar. Raspberry Pi 4'ün öne çıkan özelliklerinden biri gelişmiş işlem gücüdür. Bu cihaz, 1,5 GHz hızında çalışan, dört çekirdekli Broadcom BCM2711 Cortex-A72 (ARM v8) 64-bit çip üzerinde sistem (SoC) ile donatılmıştır. Bu artırılmış işlem kapasitesi, görevlerin daha hızla gerçekleşmesini sağlar; bu da onu multimedya işleme, yapay zekâ ve veri analizi gibi yoğun kaynak isteyen uygulamalar için ideal kılar. Raspberry Pi 4, sadece işlem gücü bakımından değil, aynı zamanda bellek kapasitesi bakımından da büyük bir gelişme sunmaktadır. 2 GB, 4 GB ve 8 GB olmak üzere üç farklı RAM konfigürasyonuyla gelir. Bu geniş bellek, sanal makineleri çalıştırma, web sunucularını host etme veya gelişmiş robotik sistemleri oluşturma gibi projeler için yeterli alanı sağlar. Bağlantı olanakları da Raspberry Pi 4'te genişletilmiştir. Cihaz, yüksek veri transfer hızları sunan iki USB 3.0 portuna ek olarak, mevcut USB cihazlarıyla uyumluluğu koruyan iki USB 2.0 portu ile donatılmıştır. Çift bantlı Wi-Fi (2,4 GHz ve 5 GHz) ve Gigabit Ethernet ile kesintisiz internet bağlantısı sağlanır. Raspberry Pi 4'ün bir başka önemli özelliği ise çift 4K ekran desteğidir. İki monitörü aynı anda 4K çözünürlükte çalıştırabilen iki mikro HDMI portu sayesinde, bu cihaz medya merkezleri, dijital tabela sistemleri ve çoklu monitörlü çalışma istasyonları için mükemmel bir seçenek haline gelir.

Raspberry Pi 4, işletim sistemi ve veri depolama için bir microSD kart yuvasıyla genişletilebilir depolama seçeneklerine sahiptir. Bu sayede kullanıcılar, depolama kartlarını ihtiyaçlarına göre kolaylıkla yükseltebilir veya değiştirebilir. Ayrıca, cihazın güç girişi için eski modellerdeki mikro USB bağlantı noktası yerine bir USB-C bağlantı noktası bulunmaktadır. Harici aygıtları bağlamak ve Raspberry Pi'nin yeteneklerini genişletmek amacıyla 40 pimli bir GPIO başlığı da mevcuttur. Raspberry Pi 4, minyatür bilgi işlem alanında yeni bir standart oluşturmaktadır. Gelişmiş işlem kapasitesi, genişletilmiş bellek seçenekleri, artırılmış bağlantı seçenekleri ve çift 4K ekran desteği ile Raspberry Pi 4, yenilikçi projeler oluşturma konusunda sınırsız olanaklar sunmaktadır. Şekil.3.4de Raspberry Pi kartı görülmektedir (Raspberry Pi , 2023).



Şekil.3.4: Raspberry Pi kartı (Raspberry Pi , 2023).

3.5 USB Web Kamerası

Web kamerası, kullanıcının görüntüleri İnternet üzerinden dünyanın farklı yerlerine doğrudan göndermesine olanak tanıyan, bilgisayara bağlanabilen bir dijital kameradır. Bu kameralar, USB bağlantı noktaları veya Wi-Fi gibi farklı yöntemlerle bilgisayara bağlanabilir. Projemiz için, Şekil 3.5'te gösterildiği

üzere, 1080p çözünürlüğe ve mükemmel görüntü kalitesine sahip olan Everest SC-HD03 modeli bir web kamerası kullanılmıştır.

Şekil 3.5: Everest SC-HD03 Web Kamerası

4. SONUÇLAR

Çalışmamızda, ünlü yüz tanımak için bir model yetiştirmek üzere transfer öğrenme yöntemini kullandık. Temel modelimiz olarak veri seti üzerinde önceden eğitilmiş MobileNetV2 modelini kullandık, ünlülerin ve kişisel görüntülerimin özel veri setinde iyileştirme gerçekleştirdik. Veri setimiz, her sınıf farklı bir ünlüyü temsil eden 10 farklı sınıfa eşit olarak dağılmış 1300 görüntüden oluşuyordu. Eğitim için 1000 görüntü ve test için 300 görüntü kullanarak bu veri setini eğitim ve test alt setlerine ayırdık.

Şekil 4.1 de MobileNetV2 modelde 100 epoch'dan (yaklaşım) fazla iyileştirme yaptık. 0.0001 öğrenme oranına sahip ADAM (derin öğrenmede optimizasyon algoritması) iyileştirici, optimizasyon için ayarlanmıştır. Dikkate değer bir şekilde, eğitim sürecinden sonra, modelimiz %95,54'lük etkileyici bir doğruluk elde etti. Bu metrik, modelin eğitim setindeki görüntülerin yaklaşık %95,54'ünde ünlüyü doğru bir şekilde tanımladığını gösterir. Bu yüksek doğruluk puanı, modelin yüz görüntülerinden anlamlı özellikler çıkarma ve bunları karşılık gelen ünlüyle doğru bir şekilde eşleştirme becerisinin bir kanıtıdır.

Şekil 4.2 de MobileNetV2 modelimiz 0.1514 kayıp değeri vermiştir. Bir optimizasyon algoritması bağlamında kayıp, modelin tahminlerinin eğitim verilerindeki gerçek sonuçlardan ne kadar saptığını gösterir. Bu nedenle, daha

küçük bir kayıp değeri tipik olarak daha iyi performansı gösterir. 0,1514 gibi nispeten düşük kayıp değeri, eğitim sürecimizin tahmin edilen ve gerçek etiketler arasındaki hatayı en aza indirmedeki etkinliğini göstermektedir.

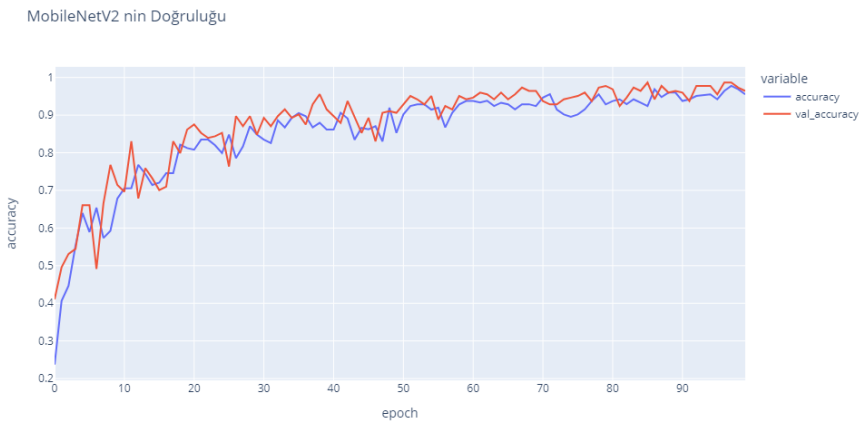

Şekil 4.1: MobileNetV2 model Doğruluğu

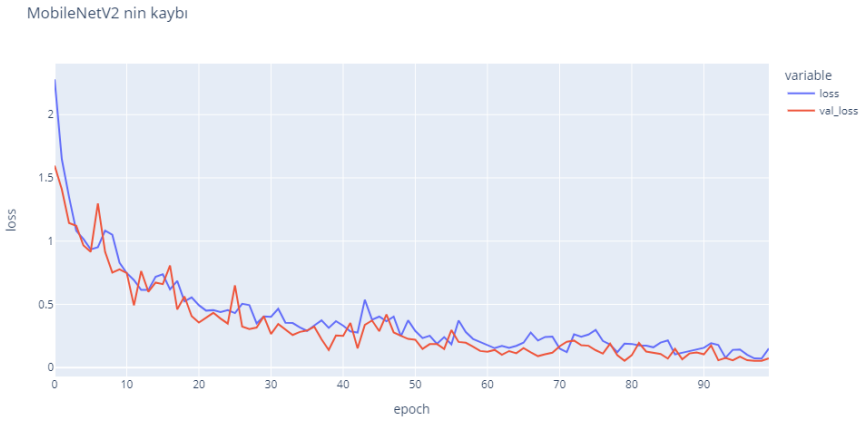

Şekil 4.2: MobileNetV2 model Kaybı

Şekil 4.3 de InceptıonV3 model doğruluğu, yüz tanımak için transfer öğrenimi araştırmamızda, InceptionV3 modelinin gücünden yararlandık. 100 epoch'dan

sonra, model %87.05'lik bir doğruluk vermiştir. Model, eğitim setimizdeki görüntülerdeki ünlüleri yaklaşık olarak %87,05 oranında doğru bir şekilde tahmin etmiştir. Bu, MobileNetV2 modelinde elde ettiğimiz doğruluktan biraz daha azdır. Ancak bu sonuç, modelin yüz görüntülerinden önemli özellikleri etkili bir şekilde çıkarabildiğini ve bu özellikleri ilgili ünlülerle başarılı bir şekilde eşleştirebildiğini göstermektedir.

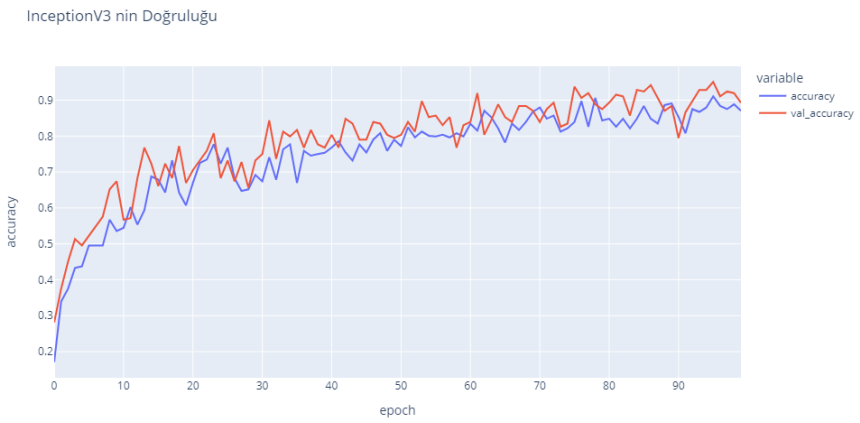

Şekil 4.3: InceptıonV3 model Doğruluğu

Şekil 4.4 de InceptıonV3 modelimiz 0,3969 değerinde bir kayıp kaydetti. Bu kayıp değeri, modelin tahminlerinin gerçek değerlere ne kadar yakın olduğunu gösterir. Düşük değerler modelin daha iyi performans gösterdiğini belirtir. 0,3969'luk bu kayıp, model tahminlerimizin, MobileNetV2 modeline göre nispeten düşük bir hata oranıyla gerçekleştirildiğini ortaya koymaktadır.

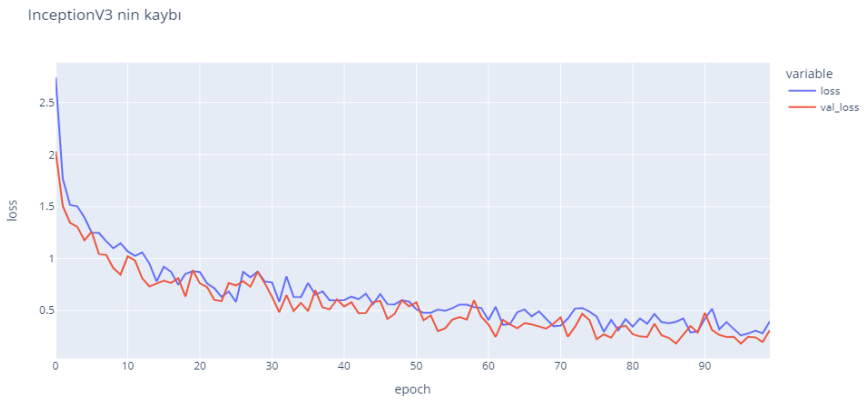

Şekil 4.4: InceptıonV3 model kaybı

Yüz tanıma projemizde, özellikle InceptionV3 ve MobileNetV2 olmak üzere, aktarım öğrenimini kullanarak önceden eğitilmiş iki farklı model denenmiştir.

Tablo 4.1: Modeller Doğruluğu ve kaybı sonuçları

Model	Doğruluk	Kaybı
InceptionV3	0.8705	0,3969
MobileNetV2	0,9554	0,1514

Tablo 4.1: Modeller Doğruluğu ve kaybı sonuçları; InceptionV3, 100 yaklaşım üzerinden eğitimden sonra %87,05'lik bir doğruluk ve 0,3969'luk bir kayıp elde etti. Yüz tanımanın karmaşık görevi göz önüne alındığında, bu sonuçlar iyi performans göstermiştir. Bununla birlikte, daha derin ve daha karmaşık mimarisiyle InceptionV3, hesaplama açısından daha zor olabilir, bu da onu gerçek zamanlı uygulamalar veya sınırlı hesaplama kaynaklarına sahip cihazlar için daha az ideal hale getirmektedir. Öte yandan, MobileNetV2 %95,54'lük etkileyici bir doğruluk ve aynı yaklaşım sayısı üzerinden 0,1514 gibi oldukça düşük bir kayıp sağlanmıştır. Bu iyileştirilmiş performans, MobileNetV2'nin bir modeli korurken özellik çıkarma yeteneklerinden ödün

vermeyen verimli olmaktadır. Daha yüksek doğruluk ve daha düşük kayıp, MobileNetV2'nin veri kümemizde daha iyi performans gösterdiğini ve bu özel görev için daha iyi bir seçim olabileceğini göstermektedir.

Bununla birlikte, bir modelin etkinliğinin, veri setinin yapısı ve boyutu, görevin karmaşıklığı ve mevcut hesaplama kaynakları gibi çeşitli faktörlere bağlı olabileceğini dikkate almak önemlidir. MobileNetV2'nin bu çalışmada, az bir avantaj sağlamasıyla birlikte, her iki model de güçlü bir performans sergiledi ve transfer öğrenimi için geçerli seçenekler oluşturmaktadır. Uygulamanın özel gereksinimlerine ve kısıtlamalarına göre yapılmalıdır. Sistemin testine tabi tutulduğunda iyi performans vermiştir. Yüzleri başarılı bir şekilde tanımıştır, yüzleri birbirinden ayırmıştır ve genelleştirme yeteneğini eğitim veri setinin çok ötesinde olduğunu göstermiştir. Test seti genelinde model, güvenilir doğruluk ve minimum kayıp göstererek, sağlamlığını ve pratik uygulamaya hazır olduğunu doğrulanmıştır. Bu gerçek zamanda testi, modelin performansı ve çeşitli yüz tanıma görevleri için potansiyeli konusunda bize iyi performans olduğunu göstermiştir. Şekil 4.5 de görüntüleri başarılı bir şekilde sınıflandırmada iyi hassasiyeti gösteren test sonuçlarını vermektedir.

Şekil 4.5: Test görüntülerinin test sonucu

Özellikle daha küçük bir veri seti ile transfer öğrenme modellerini kullanan bir proje geliştirirken, çeşitli stratejik yaklaşımlar sistemin performansını ve etkinliğini önemli ölçüde artırabilir.

Çeşitli önceden eğitilmiş modellerle yapılan çalışmalarda avantajlı sonuçlar verebilir. Benzersiz mimarisi ve öğrenme modelleriyle her model, farklı performans sonuçları sunabilir. MobileNetV2 ve InceptionV3 ile birlikte ResNet, DenseNet veya Xception gibi çeşitli modelleri keşfetmek, modelin doğruluğunda ve kesinliğinde potansiyel olarak iyileştirmelere yol açabilir.

KAYNAKÇA

A. Krizhevsky, I. Sutskever, and G. E. Hinton,. (2017). ImageNet classification with deep convolutional neural networks, Commun. ACM, vol. 60, pp. 84–90.

B. Schölkopf and A. J. Smola,. (2002). Learning with kernels: support vector machines, regularization, optimization, and beyond. Cambridge, MA: MIT Press.

Bajrami, Xhevahir, and Blend Gashi. (2022). Face recognition with Raspberry Pi using deep neural networks. International Journal of Computational Vision and Robotics, vol. 12.2, pp. 177-193.

Brownlee, J. (2019). Deep Learning for Computer Vision: Image Classification, Object Detection and Face Recognition in Python. Machine Learning Mastery.

C. Fan, Y. Cao, Y. Chen, and D. Chen,. (2018). Compressing deep neural networks with pruning, trained quantization and huffman coding, in Proceedings of the IEEE International Conference on Acoustics, Speech and Signal Processing (ICASSP), pp. 2672-2676.

https://www.raspberrypi.com/products/raspberry-pi-4-model-b/ (Ziyaretçi: 2023, Temmuz 19)

https://smartboost.com/blog/deep-learning-vs-neural-network-whats-the-difference/(Ziyaretçi: 2023, Ağustos 29)

I. Goodfellow, Y. Bengio, and A. Courville, Deep Learning. (2017) Cambridge, MA: MIT Press,

J. Deng, W. Dong, R. Socher, L. Li, Kai Li and Li Fei-Fei, (2009). ImageNet: A large-scale hierarchical image database, in IEEE Conference on Computer Vision and Pattern Recognition, pp. 248-255.

K. Jiang, Z. Wang, P. Yi, G. Wang, T. Lu and J. Jiang,. (2019). Edge-enhanced GAN for remote sensing image superresolution, IEEE Trans. Geosci. Remote Sens., vol. 57, no. 8, pp. 5799-5812.

K. Jiang, Z. Wang, P. Yi, G. Wang, K. Gu and J. Jiang, (2019). ATMFN: Adaptive-threshold-based multi-model fusion network for compressed face hallucination, IEEE Trans. Multimedia, Dec.

Karen Lander, Vicki Bruce, and Markus Bindemann. (2018). Use-inspired basic research on individual differences in face identification: Implications for criminal investigation and security. Cognitive research: principles and implications, vol 3(1), pp. 1–13.

Li, S. Z., & Jain, A. K. (2011). Handbook of face recognition. Springer.

Liu, Ziwei and Luo, Ping and Wang, Xiaogang and Tang, Xiaoou,. (2015). Deep Learning Face Attributes in the Wild, liu2015faceattributes, Proceedings of International Conference on Computer Vision (ICCV).

Nagrath, P., Jain, R., Madan, A., Arora, R., Kataria, P., Hemanth, J. (2021). SSDMNV2: A real time DNN-based face mask detection system using single shot multibox detector and MobileNetV2. Sustainable Cities and Society, 66(December 2020), 102692.

Pan, S. J., Yang, Q. (2010). A Survey on Transfer Learning. IEEE Transactions on Knowledge and Data Engineering, vol. 22(10), pp. 1345–1359.

S. J. Pan and Q. Yang,. (2009). A survey on transfer learning, IEEE Transactions on knowledge and data engineering, vol. 22, no. 10, pp. 1345–1359.

Selvi, K. Senthamil, P. Chitrakala, and A. Antony Jenitha. (2014). Face recognition based attendance marking system. International Journal of Computer Science and Mobile Computing, Vol.3 Issue.2, pp. 337-342.

VS Manjula, Lt Dr S Santhosh Baboo, et al. (2012). Face detection identification and tracking by prdit algorithm using image database for crime investigation. International Journal of Computer Applications, vol.38(10), pp. 40–46.

Wang, Haoyu, and Lulu Guo. (2021). Research on face recognition based on deep learning. 2021 3rd International Conference on Artificial Intelligence and Advanced Manufacture (AIAM). IEEE.

Y. Dong, F. Liao, T. Pang, H. Su, J. Zhu, X. Hu, and S. J. Maybank, (2018). Deep learning for face recognition: A comprehensive review, arXiv preprint arXiv:1804.06655.

Yongmei Hu, Heng An, Yubing Guo, Chunxiao Zhang, and Ye Li. (2010). The development status and prospects on the face recognition. In Bioinformatics and Biomedical Engineering (iCBBE), 2010 4th International Conference on.

Yoshua B., Goodfellow Ian J., A. C. (2015). Deep learning, Book in preparation for MIT Press.

BÖLÜM 3

COVID-19 TESPİTİ İÇİN ÖNERİLEN YAKLAŞIMLARIN FARKLI GÖRÜNTÜLEME YÖNTEMLERİNE GÖRE İNCELENMESİ

Dr. Öğr. Üyesi Mehmet Ali ALTUNCU[1]

DOI: https://dx.doi.org/10.5281/zenodo.8364918

[1] Kocaeli Üniversitesi, Mühendislik Fakültesi, Bilgisayar Mühendisliği Bölümü, Kocaeli, Türkiye, mehmetali.altuncu@kocaeli.edu.tr, Orcid ID: 0000-0002-2948-3937

1. GİRİŞ

İlk olarak Aralık 2019'da Çin'in Wuhan eyaletinde tespit edilen ve daha sonra dünya geneline yayılmasıyla pandemi ilan edilen Covid-19, çok sayıda tahribata ve ölümlere neden oldu. Worldmeter raporuna göre (URL-1) bugüne kadar (Haziran-2023), dünya çapında pozitif doğrulanmış Covid-19 vakalarının sayısı 690.295.216, ölüm sayısı ise 6.890.600'e ulaşmıştır. Oldukça bulaşıcı olan bu hastalık, insanlar üzerinde ateş, nefes darlığı, akciğerlerde enfeksiyon, öksürük gibi akut solunum problemlerine neden olur (Agrawal vd., 2023).

Covid-19'un hızlı yayılımını izlemek ve kontrol altına almada en önemli aşama, enfekte hastalarda virüsün erken teşhisini ve takibini sağlamak için hızlı ve güvenilir bir tarama tekniği kullanmaktır (Al-Waisy vd., 2023). Bunlardan biri PCR (Polymerase Chain Reaction - Polimeraz Zincir Reaksiyonu) testidir. Fakat bu testin yapılabilmesi için özel malzemeler ve kitlere, test sonuçlarının alınması için ise ortalama 7-8 saate ihtiyaç vardır (Xie vd., 2020). Hastaların en kısa sürede karantinaya alınması gerektiği için bu durum sakıncalıdır. Buna ek olarak PCR testinin bir diğer olumsuz yönü ise, yanlış pozitif oranının (COVID-19 hastalarının enfekte olmamış olarak sınıflandırılması) yüksek olmasıdır. Bu yüzden Covid-19'un tespit edilmesinde PCR testine ek olarak tıbbi görüntüleme değerlendirilmesinin yapılması en güvenilir yöntem olarak önerilmiştir (Bhosale ve Patnaik, 2023).

Covid-19 tespiti için kullanılan tıbbi görüntüleme sistemlerinden birincisi göğüs röntgenlerinin (X-Ray) incelenmesidir. Covid-19 bir solunum yolu hastalığı olduğu için, tanı konulabilmesi ve tedavinin erken yapılabilmesinde göğüs röntgenleri önemli rol oynamaktadır. Radyoloji taramaları kullanılarak hastalarda enfeksiyonun akciğerlere yayılmasını, hasta yönetim planını ve takibi değerlendirmek mümkün olabilmektedir (Alghamdi vd., 2021). Şekil

1’de sağlıklı ve COVID-19 bireylere ait X-Ray görüntülerine ait örnekler verilmiştir.

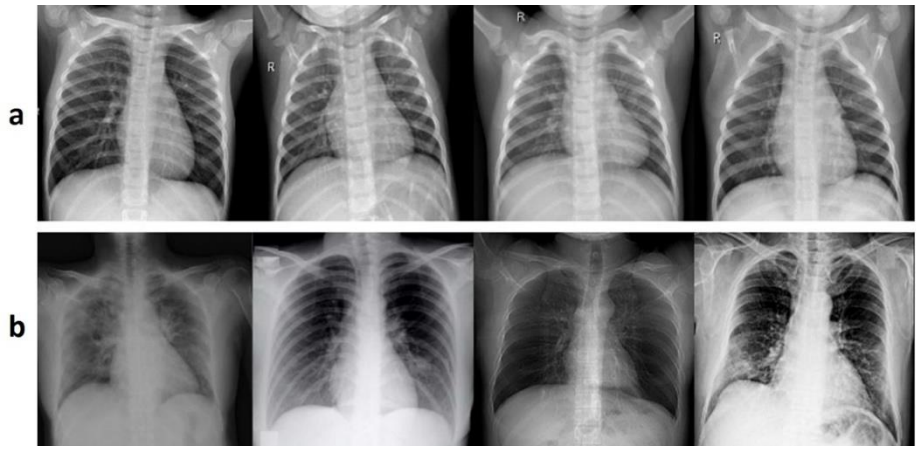

Şekil 1: Sağlıklı ve COVID-19 hastalarına ait X-Ray görüntü örnekleri: a: Sağlıklı bireyler, b: Covid-19 bulaşmış vakalar (Al-Waisy vd., 2023)

Covid-19 tespiti için kullanılan tıbbi görüntüleme sistemlerinden bir diğeri ise, Bilgisayarlı Tomografi (BT) taramasıdır. Şekil 2’de sağlıklı ve COVID-19 bireylere ait BT taraması görüntülerine ait örnekler verilmiştir. Hem göğüs röntgeni görüntülerinin hem de BT taramasının Covid-19'un erken tespiti açısından RT-PCR testine göre önemli ölçüde avantajları olmasına rağmen, görüntülerin anlamlandırabilmek için uzman hekimlere ihtiyaç duyulması gerektiği unutulmamalıdır. Ayrıca Covid-19 tespiti için kullanılan bu iki görüntüleme sistemlerinin de kendi içerisinde avantajları mevcuttur. Bunlar Tablo 1’de belirtilmiştir.

Tablo 1: Göğüs röntgeni ve BT taraması sistemlerinin avantajları (Ahuja vd., 2021; Taresh vd., 2021; Yamac vd., 2021)

CXR	BT Taraması
X-ray görüntüsüne sahip olmak BT taramasına göre düşük maliyetli ve hızlı bir işlemdir ve genellikle yalnızca birkaç saniye sürer. Dolayısıyla hasta sayısının artması durumunda BT taramasının kullanılması radyolojik radyoloji departmanlarına önemli bir yük getirecektir.	BT taramasında organların 3 boyutlu görüntüsü oluşur. Röntgenlerde ise sadece yoğun dokuların incelenmesine yardımcı olabilecek bir organın 2 boyutlu görüntüsü elde edilir. Böylece BT taramasında hastalığın ve yerinin uygun şekilde incelenmesi sağlanır.

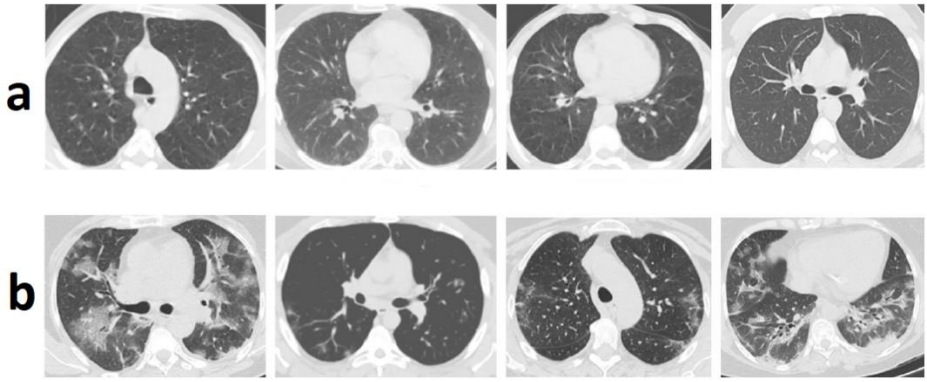

Şekil 2: Sağlıklı ve COVID-19 hastalarına ait BT taraması örnekleri: a: Sağlıklı bireyler, b: Covid-19 bulaşmış vakalar (Shaik ve Cherekuri, 2022)

Son zamanlarda literatürde Covid-19'un tespitinde yeni bir yaklaşım daha önerilmiştir. Bu yaklaşım, Elektrokardiyografi (EKG) görüntülerinin kullanılması olmuştur. Bu yaklaşım, Covid-19 hastalarında oluşan QRST anomalileri, aritmiler, ST segmenti modifikasyonları, PR aralığı değişiklikleri gibi EKG'de fark edilebilmesi ile ortaya çıkmıştır (Attallah, 2022a). Şekil 3'te sağlıklı ve COVID-19 bireylere ait EKG görüntülerine ait birer örnek verilmiştir.

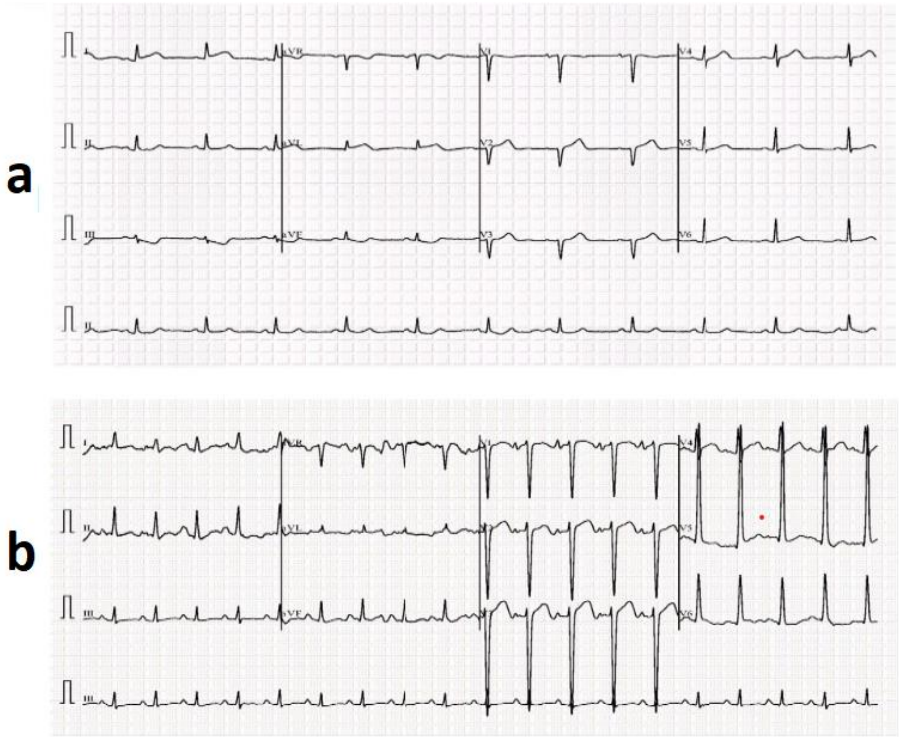

Şekil 3. Sağlıklı ve COVID-19 hastalarına ait EKG örneği: a: Sağlıklı birey, b: Covid-19 bulaşmış vaka (Bhosale ve Patnaik, 2022)

Covid-19 hasta sayısında artış olduğu durumlarda tıbbi görüntülemenin manuel olarak analiz edilmesi, tıp alanında uzman kişiler üzerinde önemli bir yük oluşturmaktadır. Bu nedenle, Covid-19 hastalığının mümkün olduğu en kısa sürede taranması ve hastaların zamanında iyileşmesi için otomatik bir sistem geliştirmeye ihtiyaç duyulmuştur (Khan vd., 2021). Derin öğrenmeye (DL) dayalı bilgisayarla görme algoritmalarının, bu eksikliği gidermede önemli katkı vereceği aşikardır. Bu çalışmada, evrişimli sinir ağları (CNN) ve diğer makine öğrenmesi teknikleri kullanılarak göğüs röntgeni, Bilgisayarlı Tomografi (BT) ve Elektrokardiyografi (EKG) görüntüleri aracılığıyla Covid-19'u tespit eden makaleler incelenmiş ve değerlendirilmiştir. Bölüm 2'de incelenen makalelerde kullanılan açık kaynak veri setlerine ait detaylar verilmektedir. Bölüm 3'te, incelenen çalışmalarda önerilen yöntemler ve

performansları değerlendirilmiştir. Bölüm 4'te ise, sonraki çalışmalar için bazı önerilerle sonlandırılmıştır.

2. COVİD-19'UN TESPİTİNDE KULLANILAN AÇIK KAYNAK VERİ SETLERİ

İncelenen makalelerde 16 farklı veri seti kullanılmıştır. Veri setleri derin öğrenmeye dayalı modeller geliştirmek için COVID-19 fotoğrafları sağlamanın dışında sağlıklı bireylere ait görüntüleri de içermektedir. Veri setleri genel olarak github.com ve kaggle.com gibi platformlar aracılığıyla kullanıma sunulmuştur. Bu veri setlerinin türlerine göre dağılımı (Göğüs Röntgeni, BT, EKG) alt bölümlerde verilmiştir.

2.1. CXR Veri Setleri

COVQU (Rahman vd., 2021): 15000 hastadan elde edilmiş bir X-Ray veri setidir. Bu veri setinde 8851 normal (sağlıklı), 6012 non-COVID (akciğer enfeksiyonu) ve 3616 COVID-19 olmak üzere toplam 18.479 CXR görüntüsü bulunmaktadır.

ieee8023/covid-chestxray-dataset (URL-2): Bu veri seti web sitelerinden ve makalelerden alınan tıbbi görüntülerin bir araya getirilmesiyle, 461 hastadan elde edilen 931 CXR görüntüden oluşturulmuştur.

COVID-19 Radiography Database (URL-3): Veri setinin ilk sürümünde, 1341 normal, 1345 viral pnömoni ve 219 COVID-19, ikinci sürümünde ise 10.192 Normal, 6012 COVID Olmayan akciğer enfeksiyonu, 1345 Viral Pnömoni görüntüsü ile birlikte toplamda 3616 COVID-19 CXR görüntüsü bulunmaktadır.

COVID-19 Xray Dataset (URL-4): 94 normal ve 94 COVID-19 olmak üzere toplamda 188 CXR görüntüye sahip bir veri setidir.

ChestX-ray8 (URL-5): 8 yaygın akciğer hastalık etiketine sahip olan bu veri kümesi, 32.717 hastadan elde edilen 108.948 CXR görüntüsü içermektedir.

QaTa-COV19 (URL-6): Veri seti, 13861 Covid-19, 1065 zatürre (pnömoni), 12.544 normal ve 14 farklı göğüs hastalığı görüntüsünden elde edilen 116.365 adet akciğer enfeksiyonu CXR görüntüsünden oluşmaktadır.

Chest X-Ray Images (Pneumonia) (URL-7): Veri seti, 1583 normal ve 4273 akciğer enfeksiyonu olmak üzere toplam 5856 CXR görüntüsünden oluşmaktadır.

RSNA pneumonia detection challenge dataset (Luz vd., 2021): İki sınıftan oluşan bu veri setinde de, 8066 normal ve 8614 pnömoni sınıfından olmak üzere toplam 16.680 CXR görüntü bulunmaktadır.

AIforCOVID dataset (Soda vd., 2021): Veri seti, 6 İtalyan hastanesinden toplanan 820 Covid-19 CXR görüntüsü içermektedir.

2.2. BT Veri Setleri

Mosmed-1110 Dataset (Serte ve Demirel, 2021): 1110 adet üç boyutlu BT görüntüsünden oluşmaktadır. 254 görüntüde pnömoni veya COVID-19 belirtisi olmadığı belirtilmiştir. Geri kalan görüntüler ise, akciğerlerde COVID-19 enfeksiyonu belirtisi belli oranlarda (%25, %50, %75) kategorize edilerek sınıflandırılmıştır.

COVID-CT (Yang vd., 2020): 216 hastadan elde edilen 349 COVID-19 ve 463 COVID-19 olmayan BT görüntüsüne sahip bir veri kümesinden oluşmaktadır.

SARS-COV-2 Ct-Scan Dataset (Soares vd., 2020): 1252 COVID-19 ve 1230 COVID-19 olmayan BT görüntüsüne sahip bir veri kümesinden oluşmaktadır.

COVIDx CT (He vd., 2020): 349 COVID-19 ve 397 COVID-19 olmayan olmak üzere toplamda 746 BT görüntüsüne sahip bir veri kümesinden oluşmaktadır.

Harvard Dataverse (Kundu vd., 2021): 210 farklı hastadan 2168'i COVID-19, 2005'i ise COVID-19 olmayan olmak üzere toplamda 4173 BT görüntüsü içeren bir veri setidir.

CT Scans for COVID-19 Classification (Ning vd., 2020): Bu veri setinde 3 sınıf bulunmaktadır. Birinci sınıf, 4001 COVID-19, ikinci sınıf 9979 COVID-19 olmayan BT görüntüsünden oluşmaktadır. Son sınıf ise, akciğer enfeksiyonunda herhangi bir bilginin olmadığı 5705 BT görüntüsüne sahiptir.

2.3. EKG Veri Seti

ECG Images dataset of Cardiac and COVID-19 Patients (Khan vd., 2021): Bildiğimiz kadarıyla literatürde şu ana kadar, EKG görüntüleri yardımıyla Covid-19 tespiti için kullanılan tek veri seti olduğu görülmüştür. Bu veri seti, 5 sınıfa ait 1937 EKG görüntüsü içerir. Veri setinde bulunan görüntülerden 859'u sağlıklı kişilerin, 548'i anormal kalp atışları olan hastaların, 250'si Covid-19 hastaların, 203'ü geçmiş miyokard infarktüslü hastaların ve 77'si mevcut miyokard infarktüslü hastaların EKG görüntülerini barındırmaktadır.

3. İNCELENEN ÇALIŞMALARDA ÖNERİLEN YÖNTEMLER

Covid-19 tespiti için derin öğrenme modellerinin kullanımını öneren 51 makale incelenmiştir. Bu makalelerden 19'u veri seti olarak göğüs röntgeni görüntülerini, 19'u BT görüntülerini, 13'ü ise EKG görüntülerini (Khan vd., 2021) kullanmışlardır. Bu bölümde incelenen çalışmalarda önerilen ana yaklaşımlara, kullanılan veri setlerine ve elde edilen doğruluk oranlarına genel bir bakış sunulmaktadır.

Tablo 2, veri seti olarak göğüs röntgeni görüntülerini kullanan çalışmalara ait sonuçları göstermektedir. İncelenen çalışmalarda ortalama doğruluk değeri %96,35 iken, en yüksek doğruluk oranı Al-Waisy vd., (2023) yaptığı çalışmada (%99,99) elde edilmiştir. Yine Tablo 2'ye göre göğüs röntgeni görüntülerinin olduğu veri setleri içerisinde en çok (URL-2) ve (URL-3)'ün tercih edildiği görülmektedir. Sadece (URL-2) referans numaralı veri setinin kullanıldığı çalışmalarda en yüksek doğruluk oranı Bhosale ve Patnaik (2023)'ün yaptığı çalışmada elde edilirken (%99,70), sadece (URL-3) referans numaralı veri setini kullanan çalışmada ise bu oran %99,98 ile Ullah vd., (2023)'in yaptığı çalışmada elde edilmiştir.

Tablo 2: Veri seti olarak göğüs röntgeni görüntülerini kullanan çalışmalara ait sonuçlar

Referans	**Yöntem**	**Veri Seti (Referans)**	**Doğruluk (%)**
Rahman vd., (2021)	Unet + Chexnet	Rahman vd., (2021)	96,29
Toğaçar vd., (2020)	MobileNetV2 + SVM	(URL-2), (URL-3)	99,27
Khan vd., (2021)	CNN tabanlı hibrit model	(URL-4)	98,53
Khan vd., (2020)	Xception	(URL-2)	89,60

Bhosale ve Patnaik (2023)	Topluluk öğrenmeye dayalı derin evrişimsel sinir ağları	(URL-2)	99,70
Das vd., (2022)	Xception	(URL-2), (URL-5)	97,40
Ullah vd., 2023	ShuffleNet	(URL-3)	99,98
Islam vd., (2020)	CNN-LSTM	Sağlıklı: 1525 Covid-19: 613 Enfeksiyon: 1525	99,40
Islam vd., (2020)	CNN + Topluluk Öğrenme Sınıflandırıcıları	(URL-2)	98,91
Taresh vd., (2021)	VGG16	(URL-3)	98,28
Akter vd., (2021)	Modifiye edilmiş MobileNetV2	(URL-3)	98
Yamac vd., (2021)	Evrişim tabanlı tahmin ağı (CSEN)	(URL-6)	95,9
Al-Waisy vd., (2023)	ResNet34 + Yüksek çözünürlüklü bir ağ (HRNet)	(URL-2), (URL-7)	99,99
Rahman vd., (2023)	CNN + Makine öğrenmesi sınıflandırıcıları	Soda vd., (2021)	89,03
Narin vd., (2021)	ResNet50	(URL-2)	96,1
Zebin ve Rezvy (2021)	EfficientNet	(URL-2)	96,8
Sitaula ve Hossain (2021)	Modifiye edilmiş VGG-16	(URL-2), (URL-7)	87,49
Wang vd.,	CNN tabanlı yaklaşım	Sağlıklı: 8.066	93,3

(2020)	(COVID-Net)	Covid-19: 358 Enfeksiyon: 5.538	
Luz vd., (2021)	EfficientNet	(URL-2), (URL-3), Luz vd., (2021)	93,9
Ahmed vd., (2021)	HRNet	(URL-2)	99,26
Abdar vd., (2021)	İki aşamalı CNN	(URL-2), (URL-7)	96,35

Veri seti olarak BT tarama görüntülerini kullanan çalışmalara ait sonuçlar. Tablo 3'te verilmiştir İncelenen çalışmalarda ortalama doğruluk değeri %95,88 iken, en yüksek doğruluk oranı Ullah vd., (2023) ile Arora vd., (2021)'in yaptıkları çalışmada (%100) elde edilmiştir. Her iki çalışmada da Soares vd., (2020) referanslı veri seti kullanılmıştır. Horry vd., (2020) referanslı çalışmada doğruluk değeri yerine, Precision değeri verilmiştir. Sadece Yang vd., (2020) referanslı veri setinin kullanıldığı çalışmalarda en yüksek doğruluk oranı %97,32 ile Ahuja vd., (2021)'in çalışmasında elde edilmiştir.

Tablo 3: Veri seti olarak BT tarama görüntülerini kullanan çalışmalara ait sonuçlar

Referans	**Yöntem**	**Veri Seti (Referans)**	**Doğruluk (%)**
Serte ve Demirel, (2021)	Resnet-18 + Çoğunluk Oylama	Serte ve Demirel (2021)	98
Arora vd., (2021)	MobileNet	Soares vd., (2020)	100
Arora vd., (2021)	MobileNet	Yang vd., (2020)	94,12
Shaik ve Cherukuri, (2022)	CNN tabanlı topluluk öğrenme yaklaşımları	Soares vd., (2020)	98,99
Shaik ve Cherukuri, (2022)	CNN tabanlı topluluk öğrenme	Yang vd., (2020)	93,33

	yaklaşımları		
Polsinelli vd., (2020)	SqueezeNet	Yang vd., (2020)	85,03
Zhang vd., (2022)	ResNet50 tabanlı hibrit model	Yang vd., (2020) + He vd., (2020)	90,1
Basu vd., (2022)	Özellik çıkarımı + Xception	Soares vd., (2020)	97,3
Basu vd., (2022)	Özellik çıkarımı + Xception	Kundu vd., (2021)	98,87
Abdar vd., (2021)	İki aşamalı CNN	Ning vd., (2020)	99,08
Celik (2023)	CNN + Gradient Boosting	Yang vd., (2020) + Soares vd., (2020)	99,84
Rohila vd., (2021)	Modifiye Edilmiş Resnet-101	Serte ve Demirel (2021)	94,9
Mobiny vd., (2020)	Evrişimli Kapsül Sinir Ağı	Yang vd., (2020)	87,6
Kogilavani vd., (2022)	VGG16	Sağlıklı: 1229 BT görüntüsü Covid-19: 1252 BT görüntüsü	97,68
Horry vd., (2020)	VGG19	Yang vd., (2020)	84 (Hassasiyet Oranı)
Ullah vd., (2023)	ShuffleNet	Soares vd., (2020)	100
Shah vd., (2021)	VGG19	Yang vd., (2020)	94,52
Ahuja vd., (2021)	ResNet18	Yang vd., (2020)	97,32
Mukherjee vd., (2021)	Özgün Derin Sinir Ağı	Yang vd., (2020) + (URL-2) (X-Ray)	96,28
Ter-Sarkisov, (2022)	Maskelenmiş R-CNN	He vd., (2020)	91,66

Kundu vd., (2021)	Resnet50 + Inceptionv3	Soares vd., (2020)	99,20
Kundu vd., (2021)	Resnet50 + Inceptionv3	Kundu vd., (2021)	99,08
Alshazly vd., (2021)	ResNet101	Soares vd., (2020)	99,4
Alshazly vd., (2021)	DenseNet201	Yang vd., (2020)	92,9

Tablo 4 ise, veri seti olarak EKG görüntülerini kullanan çalışmalara ait sonuçları göstermektedir. Tablo 4'teki çalışmalar incelendiğinde, önerilen yöntemlerin doğruluğunu test etmek için aynı veri seti (Khan vd., (2021)) kullanılmıştır. Bu çalışmalarda ortalama doğruluk değeri %97,02 iken, en yüksek doğruluk oranı Bassiouni vd., (2022)'in yaptığı çalışmada (%99,8) elde edilmiştir.

Tablo 4: Veri seti olarak EKG görüntülerini kullanan çalışmalara ait sonuçlar

Referans	**Yöntem**	**Veri Seti (Referans)**	**Doğruluk (%)**
Attallah, (2022a)	Ayrık Dalgacık Dönüşümü + Simetrik Belirsizlik Yöntemi + CNN mimarileri	Khan vd., (2021)	98,8
Sobahi vd., (2022)	Artık bağlantılara sahip özgün bir CNN mimarisi	Khan vd., (2021)	99
Sakr vd., (2023)	Çok aşamalı CNN mimarileri	Khan vd., (2021)	98,81
Nainwal vd., (2021)	Sekiz katmanlı CNN mimarisi	Khan vd., (2021)	98,11
Attallah, (2022b)	**Özellik Çıkarımı:** Derin Sinir ağı **Özellik Seçimi:** Karar Ağacı Algoritması	Khan vd., (2021)	98,2

	Sınıflandırma: Makine Öğrenmesi		
Shahin vd., (2021)	VGG16	Khan vd., (2021)	85,92
Ullah vd., (2023)	ShuffleNet	Khan vd., (2021)	99,37
Bhosale ve Patnaik, (2022)	Boru hattı yaklaşımına dayalı Derin CNN mimarisi	Khan vd., (2021)	93,5
Nguyen vd., (2022)	Görüntüyü sinyale dönüştürme algoritması + Sıkıştır ve uyarma blokları içeren ResNet-18	Khan vd., (2021)	99,02
Bassiouni vd., (2022)	Xception modelinin geçici evrişimli ağ (TCN) ile kombinasyonu + SVM	Khan vd., (2021)	99,8
Ozdemir vd., (2021)	**Özellik Çıkarımı:** Gray-Level Co-Occurrence Matrix + Özgün CNN mimarisi	Khan vd., (2021)	93,0
Irmak, (2022)	Özgün CNN Mimarisi	Khan vd., (2021)	98,57
Rahman vd., (2022)	Densenet-201	Khan vd., (2021)	99,1

4. SONUÇLAR VE ÖNERİLER

Bu çalışmada Covid-19'un tespiti için CNN ve diğer makine öğrenmesi tekniklerinin kullanımını öneren 51 makale incelenmiştir. Bu makalelerde veri seti olarak göğüs röntgeni, BT ve EKG görüntüleri kullanılmış olup, sonuçlar kullanılan veri setine göre ayrı ayrı değerlendirilmiştir. Covid-19'u tespit eden çalışmaların karşılaştırılmasını karmaşık hale getiren en büyük zorluklar, veri setlerindeki görüntülerin farklı türde olması ve test verilerinin boyutunda farklılıklar olmasıdır. Buna rağmen Tablo 2,3 ve 4'te görüldüğü gibi, önerilen yöntemlerin büyük bir kısmının yüksek doğruluk değerlerine ulaştığı

görülebilir. İncelenen çalışmalara bakıldığında, Covid-19'u tespit etmede ortalama %99,8 doğruluk oranı ile EKG görüntülerine sahip veri setini kullanan çalışmaların daha başarılı olduğu söylenebilir. Ayrıca incelenen çalışmaların büyük çoğunluğunda farklı CNN mimarileri önerildiği ve yüksek başarı oranları elde edildiği görülmektedir. Bu durum, Covid-19 dışındaki hastalık türlerinin de önceden tespit edilebileceği yönünde umut verici sonuçlar ortaya koymaktadır.

KAYNAKÇA

Abdar, M., Salari, S., Qahremani, S., Lam, H. K., Karray, F., Hussain, S., ... & Nahavandi, S. (2021). UncertaintyFuseNet: Robust uncertainty-aware hierarchical feature fusion with ensemble Monte Carlo dropout for COVID-19 detection. arXiv preprint arXiv:2105.08590, 2012-2019.

Agrawal, S., Honnakasturi, V., Nara, M., & Patil, N. (2023). Utilizing Deep Learning Models and Transfer Learning for COVID-19 Detection from X-Ray Images. SN Computer Science, 4(4), 326.

Ahmed, S., Hossain, T., Hoque, O. B., Sarker, S., Rahman, S., & Shah, F. M. (2021). Automated covid-19 detection from chest x-ray images: a high-resolution network (hrnet) approach. SN computer science, 2(4), 294.

Ahuja, S., Panigrahi, B. K., Dey, N., Rajinikanth, V., & Gandhi, T. K. (2021). Deep transfer learning-based automated detection of COVID-19 from lung CT scan slices. Applied Intelligence, 51, 571-585.

Akter, S., Shamrat, F. J. M., Chakraborty, S., Karim, A., & Azam, S. (2021). COVID-19 detection using deep learning algorithm on chest X-ray images. Biology, 10(11), 1174.

Alghamdi, H. S., Amoudi, G., Elhag, S., Saeedi, K., & Nasser, J. (2021). Deep learning approaches for detecting COVID-19 from chest X-ray images: A survey. Ieee Access, 9, 20235-20254.

Alshazly, H., Linse, C., Barth, E., & Martinetz, T. (2021). Explainable COVID-19 detection using chest CT scans and deep learning. Sensors, 21(2), 455.

Al-Waisy, A. S., Al-Fahdawi, S., Mohammed, M. A., Abdulkareem, K. H., Mostafa, S. A., Maashi, M. S., ... & Garcia-Zapirain, B. (2023). COVID-CheXNet: hybrid deep learning framework for identifying COVID-19 virus in chest X-rays images. Soft computing, 27(5), 2657-2672.

Arora, V., Ng, E. Y. K., Leekha, R. S., Darshan, M., & Singh, A. (2021). Transfer learning-based approach for detecting COVID-19 ailment in lung CT scan. Computers in biology and medicine, 135, 104575.

Attallah, O. (2022a). ECG-BiCoNet: An ECG-based pipeline for COVID-19 diagnosis using Bi-Layers of deep features integration. Computers in biology and medicine, 142, 105210.

Attallah, O. (2022b). An intelligent ECG-based tool for diagnosing COVID-19 via ensemble deep learning techniques. Biosensors, 12(5), 299.

Bassiouni, M. M., Hegazy, I., Rizk, N., El-Dahshan, E. S. A., & Salem, A. M. (2022). Automated detection of covid-19 using deep learning approaches with paper-based ecg reports. Circuits, Systems, and Signal Processing, 41(10), 5535-5577.

Basu, A., Sheikh, K. H., Cuevas, E., & Sarkar, R. (2022). COVID-19 detection from CT scans using a two-stage framework. Expert Systems with Applications, 193, 116377.

Bhosale, Y. H., & Patnaik, K. S. (2022, November). ECG-CCNet: Cardiovascular (Cardiac) and COVID-19 Disease Classification Using Deep Convolutional Neural Network Learning Pipeline Approaches From Electrocardiography (ECG)-A Study. In 2022 IEEE Silchar Subsection Conference (SILCON) (pp. 1-6). IEEE.

Bhosale, Y. H., & Patnaik, K. S. (2023). PulDi-COVID: Chronic obstructive pulmonary (lung) diseases with COVID-19 classification using ensemble deep convolutional neural network from chest X-ray images to minimize severity and mortality rates. Biomedical Signal Processing and Control, 81, 104445.

Celik, G. (2023). Detection of Covid-19 and other pneumonia cases from CT and X-ray chest images using deep learning based on feature reuse residual block and depthwise dilated convolutions neural network. Applied Soft Computing, 133, 109906.

Das, N. N., Kumar, N., Kaur, M., Kumar, V., & Singh, D. (2022). Automated deep transfer learning-based approach for detection of COVID-19 infection in chest X-rays. Irbm, 43(2), 114-119.

Horry, M. J., Chakraborty, S., Paul, M., Ulhaq, A., Pradhan, B., Saha, M., & Shukla, N. (2020). COVID-19 detection through transfer learning using multimodal imaging data. Ieee Access, 8, 149808-149824.

Irmak, E. (2022). COVID-19 disease diagnosis from paper-based ECG trace image data using a novel convolutional neural network model. Physical and Engineering Sciences in Medicine, 45(1), 167-179.

Islam, M. Z., Islam, M. M., & Asraf, A. (2020). A combined deep CNN-LSTM network for the detection of novel coronavirus (COVID-19) using X-ray images. Informatics in medicine unlocked, 20, 100412.

Khan, A. H., Hussain, M., & Malik, M. K. (2021). ECG Images dataset of Cardiac and COVID-19 Patients. Data in Brief, 34, 106762.

Khan, A. I., Shah, J. L., & Bhat, M. M. (2020). CoroNet: A deep neural network for detection and diagnosis of COVID-19 from chest x-ray images. Computer methods and programs in biomedicine, 196, 105581.

Khan, S. H., Sohail, A., Khan, A., Hassan, M., Lee, Y. S., Alam, J., ... & Zubair, S. (2021). COVID-19 detection in chest X-ray images using deep boosted hybrid learning. Computers in Biology and Medicine, 137, 104816.

Kogilavani, S. V., Prabhu, J., Sandhiya, R., Kumar, M. S., Subramaniam, U., Karthick, A., ... & Imam, S. B. S. (2022). COVID-19 detection based on lung CT scan using deep learning techniques. Computational and Mathematical Methods in Medicine, 2022.

Kundu, R., Basak, H., Singh, P. K., Ahmadian, A., Ferrara, M., & Sarkar, R. (2021). Fuzzy rank-based fusion of CNN models using Gompertz function for screening COVID-19 CT-scans. Scientific reports, 11(1), 1-12.

Luz, E., Silva, P., Silva, R., Silva, L., Guimarães, J., Miozzo, G., ... & Menotti, D. (2021). Towards an effective and efficient deep learning model for COVID-19 patterns detection in X-ray images. Research on Biomedical Engineering, 1-14.

Mobiny, A., Cicalese, P. A., Zare, S., Yuan, P., Abavisani, M., Wu, C. C., ... & Van Nguyen, H. (2020). Radiologist-level covid-19 detection using ct scans with detail-oriented capsule networks. arXiv preprint arXiv:2004.07407.

Mukherjee, H., Ghosh, S., Dhar, A., Obaidullah, S. M., Santosh, K. C., & Roy, K. (2021). Deep neural network to detect COVID-19: one architecture for both CT Scans and Chest X-rays. Applied Intelligence, 51, 2777-2789.

Nainwal, A., Malik, G. K., & Jangra, A. (2021). Convolution neural network based COVID-19 screening model. Advances in Systems Science and Applications, 21(3), 31-39.

Narin, A., Kaya, C., & Pamuk, Z. (2021). Automatic detection of coronavirus disease (covid-19) using x-ray images and deep convolutional neural networks. Pattern Analysis and Applications, 24, 1207-1220.

Nguyen, T., Pham, H. H., Le, K. H., Nguyen, A. T., Thanh, T., & Do, C. (2022). Detecting COVID-19 from digitized ECG printouts using 1D convolutional neural networks. PLoS One, 17(11), e0277081.

Ning, W., Lei, S., Yang, J., Cao, Y., Jiang, P., Yang, Q., ... & Wang, Z. (2020). iCTCF: an integrative resource of chest computed tomography images and clinical features of patients with COVID-19 pneumonia.

Ozdemir, M. A., Ozdemir, G. D., & Guren, O. (2021). Classification of COVID-19 electrocardiograms by using hexaxial feature mapping and deep learning. BMC medical informatics and decision making, 21(1), 1-20.

Polsinelli, M., Cinque, L., & Placidi, G. (2020). A light CNN for detecting COVID-19 from CT scans of the chest. Pattern recognition letters, 140, 95-100.

Rahman, T., Akinbi, A., Chowdhury, M. E., Rashid, T. A., Şengür, A., Khandakar, A., ... & Ismael, A. M. (2022). COV-ECGNET: COVID-19 detection using ECG trace images with deep convolutional neural network. Health Information Science and Systems, 10(1), 1.

Rahman, T., Chowdhury, M. E., Khandakar, A., Mahbub, Z. B., Hossain, M. S. A., Alhatou, A., ... & Hossain, M. (2023). BIO-CXRNET: a robust multimodal stacking machine learning technique for mortality risk prediction of COVID-19 patients using chest X-ray images and clinical data. Neural Computing and Applications, 1-23.

Rahman, T., Khandakar, A., Qiblawey, Y., Tahir, A., Kiranyaz, S., Kashem, S. B. A., ... & Chowdhury, M. E. (2021). Exploring the effect of image enhancement techniques on COVID-19 detection using chest X-ray images. Computers in biology and medicine, 132, 104319.

Rohila, V. S., Gupta, N., Kaul, A., & Sharma, D. K. (2021). Deep learning assisted COVID-19 detection using full CT-scans. Internet of Things, 14, 100377.

Sakr, A. S., Pławiak, P., Tadeusiewicz, R., Pławiak, J., Sakr, M., & Hammad, M. (2023). ECG-COVID: An end-to-end deep model based on electrocardiogram for COVID-19 detection. Information Sciences, 619, 324-339.

Serte, S., & Demirel, H. (2021). Deep learning for diagnosis of COVID-19 using 3D CT scans. Computers in biology and medicine, 132, 104306.

Shah, V., Keniya, R., Shridharani, A., Punjabi, M., Shah, J., & Mehendale, N. (2021). Diagnosis of COVID-19 using CT scan images and deep learning techniques. Emergency radiology, 28, 497-505.

Shahin, I., Nassif, A. B., & Alsabek, M. B. (2021, December). COVID-19 Electrocardiograms Classification using CNN Models. In 2021 14th International Conference on Developments in eSystems Engineering (DeSE) (pp. 448-452). IEEE.

Shaik, N. S., & Cherukuri, T. K. (2022). Transfer learning based novel ensemble classifier for COVID-19 detection from chest CT-scans. Computers in Biology and Medicine, 141, 105127.

Sitaula, C., & Hossain, M. B. (2021). Attention-based VGG-16 model for COVID-19 chest X-ray image classification. Applied Intelligence, 51, 2850-2863.

Soares, E., Angelov, P., Biaso, S., Froes, M. H., & Abe, D. K. (2020). SARS-CoV-2 CT-scan dataset: A large dataset of real patients CT scans for SARS-CoV-2 identification. MedRxiv, 2020-04.

Sobahi, N., Sengur, A., Tan, R. S., & Acharya, U. R. (2022). Attention-based 3D CNN with residual connections for efficient ECG-based COVID-19 detection. Computers in Biology and Medicine, 143, 105335.

Soda, P., D'Amico, N. C., Tessadori, J., Valbusa, G., Guarrasi, V., Bortolotto, C., ... & Papa, S. (2021). AIforCOVID: Predicting the clinical outcomes in patients with COVID-19 applying AI to chest-X-rays. An Italian multicentre study. Medical image analysis, 74, 102216.

Taresh, M. M., Zhu, N., Ali, T. A. A., Hameed, A. S., & Mutar, M. L. (2021). Transfer learning to detect covid-19 automatically from x-ray images using convolutional neural networks. International Journal of Biomedical Imaging, 2021, 1-9.

Ter-Sarkisov, A. (2022). Covid-ct-mask-net: Prediction of covid-19 from ct scans using regional features. Applied Intelligence, 1-12.

Toğaçar, M., Ergen, B., & Cömert, Z. (2020). COVID-19 detection using deep learning models to exploit Social Mimic Optimization and

structured chest X-ray images using fuzzy color and stacking approaches. Computers in biology and medicine, 121, 103805.

Ullah, N., Khan, J. A., El-Sappagh, S., El-Rashidy, N., & Khan, M. S. (2023). A Holistic Approach to Identify and Classify COVID-19 from Chest Radiographs, ECG, and CT-Scan Images Using ShuffleNet Convolutional Neural Network. Diagnostics, 13(1), 162.

URL-1: https://www.worldometers.info/coronavirus/

URL-2: https://github.com/ieee8023/covid-chestxray-dataset

URL-3: https://www.kaggle.com/datasets/tawsifurrahman/covid19-radiography-database

URL-4: https://www.kaggle.com/datasets/khoongweihao/covid19-xray-dataset-train-test-sets

URL-5: https://openaccess.thecvf.com/content_cvpr_2017/html/Wang_ChestX-ray8_Hospital-Scale_Chest_CVPR_2017_paper.html

URL-6: https://www.kaggle.com/datasets/aysendegerli/qatacov19-dataset

URL-7: http://www.cell.com/cell/fulltext/S0092-8674(18)30154-5

Wang, L., Lin, Z. Q., & Wong, A. (2020). Covid-net: A tailored deep convolutional neural network design for detection of covid-19 cases from chest x-ray images. Scientific reports, 10(1), 1-12.

Xie, X., Zhong, Z., Zhao, W., Zheng, C., Wang, F., & Liu, J. (2020). Chest CT for typical coronavirus disease 2019 (COVID-19) pneumonia: relationship to negative RT-PCR testing. Radiology, 296(2), E41-E45.

X. He, X. Yang, S. Zhang, J. Zhao, P. Xie, Sample-Efficient Deep Learning for COVID-19 Diagnosis Based on CT Scans, medRxiv, 2020.

Yamac, M., Ahishali, M., Degerli, A., Kiranyaz, S., Chowdhury, M. E., & Gabbouj, M. (2021). Convolutional sparse support estimator-based COVID-19 recognition from X-ray images. IEEE Transactions on Neural Networks and Learning Systems, 32(5), 1810-1820.

Yang, X., He, X., Zhao, J., Zhang, Y., Zhang, S., & Xie, P. (2020). COVID-CT-dataset: a CT scan dataset about COVID-19. arXiv preprint arXiv:2003.13865.

Zebin, T., & Rezvy, S. (2021). COVID-19 detection and disease progression visualization: Deep learning on chest X-rays for classification and coarse localization. Applied Intelligence, 51, 1010-1021.

Zhang, Y., Su, L., Liu, Z., Tan, W., Jiang, Y., & Cheng, C. (2022). A semi-supervised learning approach for COVID-19 detection from chest CT scans. Neurocomputing, 503, 314-324.

BÖLÜM 4

FEMUR KEMİĞİNİN KLİNİK VE SONLU ELEMANLAR YÖNTEMİYLE ANALİZİ: LİTERATÜR ARAŞTIRMASI

Muhammed Tayyip KOÇAK[1],[2]
Dr. Öğr. Üyesi Mehmet Said BAYRAKLILAR[3]
Doç. Dr. Melih KUNCAN[4]

DOI: https://dx.doi.org/10.5281/zenodo.8364930

[1] Siirt Üniversitesi, Mühendislik Fakültesi, Elektrik-Elektronik Mühendisliği Bölümü, Siirt, Türkiye, muhammedtayyipkocak@gmail.com, Orcid ID: 0000-0003-2276-2658
[2] İstanbul Sağlık ve Teknoloji Üniversitesi, Mühendislik ve Doğa Bilimleri Fakültesi, Yazılım Mühendisliği Bölümü, İstanbul, Türkiye, muhammed.kocak@istun.edu.tr,
[3] Siirt Üniversitesi, Mühendislik Fakültesi, İnşaat Mühendisliği Bölümü, Siirt, Türkiye, said.bayraklilar@siirt.edu.tr, Orcid ID: 0000-0002-5365-4441
[4] Siirt Üniversitesi, Mühendislik Fakültesi, Elektrik-Elektronik Mühendisliği Bölümü, Siirt, Türkiye, melihkuncan@siirt.edu.tr, Orcid ID: 0000-0002-9749-0418

1. GİRİŞ

Yaşlılarda görülen kırıklar birçok ülkede giderek artan bir tıbbi endişe kaynağı haline gelmiştir (Roth ve ark., 2010). Düşük KMY (Kemik Mineral Yoğunluğu) ile ilişkili kırıklar, ayrıca 50 yaş üzerinde görülme sıklığı artan kırıklar osteoporotik kırıklar olarak bilinmektedir (Kanis ve ark., t.y.). Kemik erimesi olarak da bilinen osteoporoz, düşük kemik kütlesi ve kemik dokusunun mikro mimarisinde kemik kırılganlığının artması ve daha yüksek kırık riski ile karakterize bir iskelet hastalığıdır (Armas & Recker, 2012). Mevcut kemik gücünü belirlemek için klinik yöntemler vardır. Bu teknikler arasında DXA ve QCT gibi kemik danslarının yanı sıra X-ray veya BT gibi görüntüleme teknikleri de yer almaktadır. Bu teknikler kısmi kırık riskine ilişkin bölgesel kemik yoğunluğunu ve yapısını değerlendirmektedir; ancak yapısal güce ilişkin veriler yetersizdir (Faulkner ve ark., 1993).

Kemik mineral yoğunluğu DXA ve diğer yöntemler kullanılarak ölçülür. Ölçülen KMY, osteoporozu teşhis etmek ve kırık riskini tahmin etmek için kullanılır (Ström ve ark., 2011). T-skoru, aynı cinsiyetteki gençlerin ortalama KMY ölçümlerinin standart sapmadan daha az veya daha fazla olup olmadığını gösterir. T-skoru osteoporozu teşhis etmek için kullanılır. T skorunun -1'den büyük olması kemik yoğunluğunun sağlıklı olduğunu gösterir. Normal ile osteoporoz arasında, -1 ile -2,5 arasında osteopeni olarak bilinen durumu ifade eder. -2,5'in altı osteoporozu gösterir (Department of Health et al., t.y.). DXA, QCT ve BT teknikleri KMY yoğunluğunu ve ardından T skorunu tespit etse de kesin kırık yükünü tahmin etmede sadece orta derecede başarılıdır (Cody ve ark., 1999). Bu durum, kemik kütlesinin kemik gücünü etkileyen tek faktör olmadığı gerçeğine bağlanabilir. Dikkate alınması gereken diğer faktörler kemik yapısı, kemik kütlesi dağılımı ve yükleme koşullarıdır (Naylor ve ark., t.y.). Bu durumlarda sonlu elemanlar yöntemi kullanılır. Sonlu eleman analizi, çeşitli yapılara veya çeşitli

boyutlardaki yapılara bir dizi kuvvet uygulandığında farklı malzemelerin nasıl etkileşime gireceğini analiz etme yöntemidir. Sonlu elemanlar yöntemi, öngörülen femur gücündeki değişimi DXA modelinden en az %20 daha iyi tahmin etmiştir (Naylor ve ark., t.y.). Bu kısıtlamaları aşmak ve kemik gücünü tahmin etmek için, klinik görüntüleme verilerine dayanan kişiye özgü sonlu eleman modelleri önerilmektedir (Cong ve ark., 2011; Schileo ve ark., 2008). DXA yöntemi, sonlu eleman analizi, kemik özellikleri ve kırık riski konusunda bilgilendirici ve destekleyici sonuçlar vermektedir (Keaveny, 2010). Bununla birlikte, DXA ve diğer BT tabanlı görüntüleme prosedürleri insanları tehlikeli radyasyon seviyelerine maruz bırakmaktadır (Mali, 2007). QCT tabanlı görüntüleme teknolojisi, kemiğin mikro mimarisi hakkında bilgi verirken nispeten düşük miktarda radyasyona maruz kalmamızı sağlar (Nishiyama & Shane, 2013). MRG tabanlı görüntüleme, kemik kalitesini ve kırık riskini değerlendirmek için önerilen yöntemlerden biridir (Chang ve ark., 2017). MRG, iyonlaştırıcı radyasyona maruz kalmaması ve hem kortikal hem de trabeküler kemiği değerlendirebilmesi nedeniyle avantajlı bir yöntemdir (Chang ve ark., 2017).

Femur kırığı riskini tahmin etmek için sonlu eleman modellerinin kullanımının başarılı olduğu kanıtlanmıştır (Naylor ve ark., t.y.; Schileo ve ark., 2008). Ayrıca, çalışmada kullanılan femur kemiğinin türü, hastaların yaş aralığı ve cinsiyeti ve kemiğe uygulanan stresin yüklendiği koşullar ve açılar, kemik iki boyutlu modelleme veya üç boyutlu modelleme kullanılarak ilgili olarak kabul edilir (Bessho ve ark., 2007; Cody ve ark., 1999; Dragomir-Daescu ve ark., 2015; Grassi ve ark., 2013; Sarkalkan ve ark., 2014). Bu çalışma, mevcut literatürü analiz etmeyi ve DXA, BT ve QCT görüntüleme işlemlerinden elde edilen görüntülerle oluşturulan üç boyutlu veya iki boyutlu femur kemiği veya kemik modellerinin sonlu eleman analizini kullanarak farklı yaklaşımlarla meydana gelen femur stresini ve

gerinimini tahmin etmeyi amaçlamaktadır. Bu tahminler sonucunda gelişebilecek kırıkları araştıran yayınları gözden geçirmek, çeşitli yaklaşımlar kullanarak bu çalışmaları birleştirmek ve araştırmaları ortaya koymaktır.

2. YÖNTEMLER

2.1. Literatür Tarama Yöntemi

Yapılan çalışmaları dahil etme veya hariç tutma gerekliliklerine uyan çalışmaları bulmak için bir arama tekniği kullanılmıştır: İlk olarak, elektronik veri tabanları sonlu eleman modellerini kullanan yayınlanmış çalışmalar için kapsamlı bir şekilde taranmıştır. Bulduğumuz çalışmaların referans listeleri elle seçilmiş ve taranmıştır. Arama makalelerine dahil edilme gerekliliklerine uyan tüm araştırmalar taranmış ve kontrol edilmiştir.

2.2. Veritabanı Arama

Literatür Google Scholarship ve ScienceDirect'ten taranmıştır. Literatür taraması için aşağıdaki anahtar kelimeler kullanılmıştır: "sonlu elemanlar yöntemi" ve "kırık" ve "kalça" veya "femur" veya "femoral" Arama anahtar kelimeleri sonucunda 2.888 sonuç elde edilmiştir.

Çalışma için makale seçiminde aşağıdaki bağlam kriterleri kullanılmıştır:

1. Bu makalede femur kırığı yüklerini sunmak için sonlu elemanlar yöntemi kullanılmalıdır.
2. Sonlu eleman modelleri oluşturmak için BT, DXA, MRI ve QCT görüntüleri kullanılmalıdır.
3. Çalışma yeterince büyük olmalıdır.
4. Çalışmada yeni bir teknik veya yöntem kullanılmış olmalıdır.

3. LİTERATÜR ARAŞTIRMASI

Sei Yano ve diğerleri (Yano ve ark., 2022) cerrahi operasyonlara başlamadan önce femur kırığı tipinin belirlenmesinin önemini vurgulamıştır. Femur kırığı, trokanterik kırık veya servikal kırık olarak tanımlanmaktadır. Sei Yano ve diğerlerine göre (Yano ve ark., 2022), kırık tipi ile düşme yönü arasındaki ilişki belirgin değildir. Sei Yano ve diğerleri (Yano ve ark., 2022), femur kırığı tipini belirlemek için 26 taze dondurulmuş kadavra femur kemiği üzerinde mekanik test ve sonlu elemanlar analizi kullanmıştır. Düşme yönüne bağlı olarak femur üzerindeki stresin değiştiğini gözlemlemişlerdir. Bu modeller iki düşme modeli ile değerlendirilmiştir: lateral ve posterolateral. Bu testler kullanılarak trokanterik ve servikal kırık tipleri tanınmıştır. Yaş, cinsiyet, boyun-şaft açısı, femur boynu uzunluğu, kemik mineral yoğunluğu ve düşme yönünün kırık tipi üzerindeki etkileri incelenmiştir. Düşme kuvvetlerinin farklı yönlerde nasıl değiştiğini görmek için BT verileri sonlu eleman modelleri oluşturmak için kullanılmıştır. Mekanik testlerde, lateral düşme yönünde 12 servikal 14 trokanterik kırık tespit edilmiştir. Tüm kırıkların posterolateral yönde trokanterik olduğu gözlenmiştir. Sonlu elemanlar analizi sonuçları mekanik test sonuçlarıyla benzerlik göstermiştir. Mekanik testler ile sonlu elemanlar yöntemi arasındaki korelasyon r=0.819 olarak bulunmuştur.

Lukas Steiner ve diğerleri (Steiner vd., 2021), femur kemiği gücünün sonlu elemanlar yöntemiyle tahmin edilebileceğini gözlemlemiştir. Tahmin modelleri 3D bilgisayarlı tomografi taramaları kullanılarak oluşturulmuştur. 3D bilgisayarlı tomografi taramalarının sizi zararlı olan yüksek dozda radyasyona maruz bıraktığını vurgulanmıştır. 2B projeksiyonlardan 3B görüntüler oluşturmak, istatistiksel görünüm ve istatistiksel deformasyon modelleri ile model elde etmeyi kolaylaştırmak ve radyasyona maruz kalmayı azaltmak için kullanılmıştır. Lukas Steiner ve diğerleri (Steiner vd.,

2021) istatistiksel deformasyon ve doku modelleri geliştirmek için 37 QCT görüntüsü kullanılmıştır. İki veya bir projeksiyondan tahmini 3D resimler toplanmıştır. Bu tahminler kullanılarak sonlu eleman modelleri oluşturulmuştur. Aynı femur üzerinde yapılan önceki bir çalışmanın deneysel sonuçları ve standart QCT tabanlı FEA modellerinin sonuçları, istatistiksel deformasyon modelleri kullanılarak oluşturulan FEA modelleri ve bu modellerde keşfedilen kuvvet ile karşılaştırılmıştır. R2 = 0,795 standart prosedür ile deneysel ölçümler arasındaki korelasyon katsayısıdır. Sonlu eleman modelleri için tahmin ve deneysel ölçümler arasındaki korelasyon, iki projeksiyona dayandığında R2 = 0.835 olarak belirlenmiştir. Tek bir projeksiyona dayalı olarak, sonlu eleman modelleri için tahminler ve deneysel ölçümler arasındaki korelasyon R2 = 0.724 olarak gözlemlenmiştir.

Chamith ve diğerleri (Rajapakse vd., 2019), femur kemiğinin yanal düşme pozisyonunda ve ayakta sabit pozisyonlarda defekt bölgesi pozisyonunun kemik gücü parametreleri üzerindeki etkisini incelemişlerdir. Yaşları 48 ila 77 arasında değişen 20 kadın katılımcının femur MR'ı kaydedilmiştir. Femur kemiğinin farklı bölgelerinde tespit edilen patolojik lezyonlar, sonlu elemanlar analizi kullanılarak defekt konumunun kemik gücü değişimine etkisini araştırmak için MRG taramaları kullanılarak oluşturulmuştur. Femur kemiğinin erimesine neden olan kusurların kemik sertliği, gücü, esnekliği ve dayanıklılığı üzerindeki etkisi karşılaştırılmıştır. Kemik gücü, yanal düşme pozisyonunda kemikteki bir defektin neden olduğu alt femur başında yüzde 12,21, büyük trokanterde yüzde 6,43, alt femur boynunda yaklaşık yüzde 6,4, orta femur boynunda yaklaşık yüzde 6,8 ve üst femur boynunda yaklaşık yüzde 7,7 oranında azalmıştır. Kemik gücü, ayakta durma pozisyonundaki kusurlar nedeniyle orta femur başında yüzde 7,91 ve üst femur başında yüzde 7,82 oranında azalmıştır. Ayakta durma pozisyonunda, akma kuvveti için sertlik korelasyonları tüm femur bölümlerinde R2 = 0,82 ila 0,99

arasında değişmektedir. Yana düşme pozisyonunda, akma kuvveti için sertlik korelasyonları tüm femur bölgelerinde R2 = 0,84 ila 0,96 arasında değişmektedir. Toplam kuvvet için R2 = 0.59- 0.93 ve esneklik için R2 = 0.55- 1.00 anlamlı şekilde ilişkili olduğu gözlenmiştir.

Bessho ve diğerleri (Bessho vd., 2009) gerçek dünya ortamlarında farklı yükleme yönlerinden kalça kırıklarını gözlemlemişlerdir. Sonuç olarak, femurun en savunmasız kısımlarını belirlemişlerdir ve olası kırıkları tahmin etmişlerdir. Sonuç olarak, kırıkları önleyebileceklerini öngörmüşlerdir. Bessho ve diğerleri (Bessho vd., 2009) BT tabanlı doğrusal olmayan sonlu elemanlar yöntemi kullanarak femur gücünün ve kırık alanlarının yükleme yönüne göre etkilerini incelemişlerdir. İncelemede, 20 boyun kırığı ve 22 trokanterik kırık dahil olmak üzere kalça kırığı olan 42 kadın incelenmiştir. Bu 42 kadın femur BT'si üç boyutlu sonlu eleman modelleri oluşturmak için oluşturulmuştur. Sonlu elemanlar yaklaşımı, ilk duruş yükleme konfigürasyonunu ve dört farklı açıda düşme yükleme konfigürasyonunu incelemek için kullanılmıştır. Farklı açılar, yükleme yönünün neden olduğu kırılmaları ortaya çıkarmış ve incelemiştir. Korelasyonlar incelenmiştir. Daha sonra kırılmalar incelenmiştir. İlk yüklemede beklenen ortalama kırılma yükü 3150 N idi. FC1'de 2270 N, FC2'de 1060 N, FC3'te 980 N ve FC4'te 710 N ortalama kırılma yükleri gözlenmiştir. İlk duruş ve yükleme konfigürasyonları arasındaki korelasyon katsayısı çeşitli açılarda 0,467 ile 0,631 arasında bulunmuştur. Duruşların birbirleriyle olan ilişkilerini anlamlandırdığı görülmüştür. İlk duruşta öngörülen kırık yerleri tüm hastaların subapikal bölgelerinde gelişmiş ve boyun kırığı olarak sınıflandırılmıştır. Bununla birlikte, FC1 hariç tüm düşme konfigürasyonlarında tropikal kırıklar meydana gelmiştir. FC1'de, gerçek ve tahmin edilen kırık türü arasında önemli bir korelasyon bulunmuştur. Bu çalışmada femur kemiğine çeşitli açılarda uygulanan stresler sonucunda

çeşitli kırıklar tespit edilmiştir. Bu yararlı bilgiler, femur kırıklarının önlenmesine yönelik etkili yaklaşımların geliştirilebilmesi için sağlanmıştır.

Bessho ve diğerleri (Bessho vd., 2007), femur kırığı olasılığını tahmin etmenin ve önlem almak için kemik gücünü kesin olarak değerlendirmenin kritik olduğunu bulmuştur. BT tabanlı sonlu elemanlar yönteminin femurun gücüne ilişkin kesin bilgi sağladığı gösterilmiştir. Femurun gücünü ve yüzey gerilimlerini doğru bir şekilde tahmin edebilen BT tabanlı sonlu elemanlar yaklaşımı kullanılarak bir simülasyon modeli oluşturulmuş, kadavra örnekleri kullanılarak yük testi yapılmış ve modelin doğruluğu onaylanmıştır. Kalibrasyon fantomu ile 11 sağ femur kemiğinin BT görüntüleri ve 3B sonlu eleman modelleri elde edilmiştir. Çalışma doğrusal olmayan sonlu eleman yöntemleri kullanılarak gerçekleştirilmiştir. Elemanların kusurlu olduğu durumlarda, gerilmeler ve ana gerilmelerin dağılımı belirlenmiştir. Ayrıca, kadavra kemik yüzeylerine yarı statik bir sıkıştırma testi bağlanarak her kemik bir sıkıştırma testine tabi tutulmuştur. Tahmini akma gerilmesi, nihai gerilme ve ana gerilmede 0,941, 0,979 ve 0,963 korelasyonlar bulunmuştur. Tahmin edilen ve ölçülen değerler arasındaki korelasyon oldukça önemlidir. Sonlu elemanlar analizi ve deneysel sonuçlardaki kırılmalar aynı alt bölgede bulunmuştur.

Grassi ve diğerleri (Grassi vd., 2013) sonlu eleman yöntemlerinin sonuçlarını mekanik test verileriyle karşılaştırmak istemiştir. Literatür araştırmasında 15 deneysel ölçüm elde edilmiştir. Amacı, femur yüzeyindeki deformasyon verilerini yakalamak için optik teknikler kullanarak modelleri geliştirmektir. Amacı, test verilerine dayanarak altı kompozit femur oluşturmak ve bunları sonlu eleman modelleri kullanarak değerlendirmektir. Sonlu eleman modelleri BT taramaları ile elde edilmiştir. Hem elastik alandaki hem de kırılma alanındaki gerilmeler karşılaştırılmıştır. 0,9

korelasyon katsayısının bu gerilmelere önemli ölçüde yakın olduğu bulunmuştur. Doğrusal kesitlerde eğim ve kesişim sıfıra yakınken, kırılmanın başladığı yerlerde eğim biraz azaltılmıştır. Bu, çok sayıda ölçüm yapılmasına ve bu ölçümlerin sonlu eleman modelleri kullanılarak kapsamlı bir şekilde doğrulanmasına izin verir. Femur-kritik bölgesinin boyun ve trokanter bölgesi için daha fazla doğrulama sağladığı fark edilmiştir.

Tsouknidas ve diğerleri (Tsouknidas vd., 2012), BMD spektrumlarını femur boynu mekanik güç özellikleriyle ilişkilendirmeyi ve invazif olmayan görüntüleme tekniklerini kullanarak kırık riski göstergesini ölçmek için bir prosedür geliştirmeyi amaçlamıştır. Çift enerjili X-ışını absorpsiyometrisi (DXA) ile 30 hastanın femurlarının KMY'si, hastanın yaşamsal faaliyetleri devam ederken değerlendirilmiştir. Femurların mekanik dayanım özellikleri, tek eksenli sıkıştırma deneyleri kullanılarak in vitro olarak gerçekleştirilmiştir. DXA verilerinin kırılma tehlikesi ile korelasyonu sonlu elemanlar analizi kullanılarak araştırılmış ve karmaşık yükleme senaryoları sırasında kritik gerilme değerleri rapor edilmiştir. Akma gerinimi ve elastikiyet modülü için eşdeğer T-skor değerleri ölçülmüştür. T-skoru ile akma gerilmesi arasındaki korelasyon R4 = 0.838 olarak hesaplanmıştır. Elastisite modülüne karşılık gelen T-skoru korelasyonu R4 = 0.689 olup daha zayıf bir korelasyona işaret etmektedir.

Vänänänen ve diğerleri tarafından 34 kadavra femur kemiğinin BT taramaları ve 35 hastanın DXA fotoğrafları, hastaların kalça BT görüntüleri ve hastaların hem BT hem de DXA görüntüleri üç set olarak toplanmıştır (Väänänen vd., 2015). BT görüntüleri manuel olarak bölütlenmiş ve femur kemiği pelvise yerleştirilmiştir. Set 1 ve 2'de sırasıyla femur ve pelvisin BT görüntüleri kullanılarak iki ayrı istatistiksel görünüm modeli oluşturulmuştur. Femur kemiğinin üç boyutlu şekli, DXA görüntüleri

kullanılarak oluşturulan istatistiksel görünüm modelleriyle eşleştirilerek DXA görüntüsünden yeniden yapılandırılmıştır. İstatistiksel görünüm, DXA görüntüsüne manuel olarak yerleştirilen kontrol noktalarına dayalı olarak ağ kalitesine ve modelin yerleşimine ekstra kısıtlamalar getirmek için kullanılmıştır. Yeniden oluşturulan şekiller daha sonra sonlu eleman modelleri oluşturmak için kullanılmıştır. İstatistiksel görünüm modellerinin ve yalnızca iki boyutlu görüntülerin kullanılmasının, şekil yeniden yapılandırmasında önemli hata kaynakları olduğu keşfedilmiştir. DXA görüntülerindeki gürültü, şekil yeniden yapılandırmasının doğruluğu üzerinde yalnızca küçük bir etkiye sahip olduğu açıklanmıştır. DXA tabanlı sonlu elemanların simülasyonu, duruş yüklemesinde BT tarafından tahmin edilen femur kemiği gücünün yüzde 85'ini açıklamıştır. Çarpık sonlu eleman modelleri ve öngörülen BT tabanlı sonlu eleman modelleri sayesinde sertlik arasındaki doğrusal korelasyon R2=0,81 olarak bulunmuştur. Çarpıtılmış sonlu eleman modelleri ile DXA tabanlı sonlu eleman modellerine ilişkin sertlik arasındaki korelasyon R2 = 0,85 olarak değerlendirilmiştir ve bu korelasyon BT tabanlı modele ilişkin korelasyondan daha yüksek bulunmuştur. 2D DXA görüntülerine dayanarak, bu teknolojinin femur kemiğinin 3D formlarını ve iç yoğunluklarını hassas bir şekilde yeniden yapılandırmak için kullanılabileceği belirlenmiştir.

Dragomir ve diğerleri (Dragomir-Daescu vd., 2015), iki farklı tarayıcı ayarında alınan QCT taramalarından üretilen sonlu eleman analizi modellerinin deneysel femur gücünü ve sertliğini değerlendirmiştir. QCT/FEA modellerinin osteoporozun teşhis ve tedavisinde potansiyel olarak faydalı olabileceği düşünülmektedir; ancak çeşitli dezavantajlar tahmin güçlerini engellemiştir. Bu nedenlerden birinin, malzeme özelliklerinde değişikliklere neden olabilen ve sonuçların doğruluğunu değiştirebilen tarayıcı ayarlarına duyarlılık olduğu düşünülmektedir. Dragomir ve diğerleri

(Dragomir-Daescu vd., 2015) yandan düşme senaryosunda 44 femurun mekanik özelliklerini araştırmışlardır. 44 femur iki kez taranarak ilk taramada yüksek çözünürlükte ve ikinci taramada düşük çözünürlükte toplam 88 QCT/FEA femur gücü ve sertliği modeli elde edilmiştir. Yüksek ve düşük çözünürlüklü taramalardan elde edilen ölçülen femur kuvveti ve sertlik değerlerinin önemli ölçüde farklı olduğu görülmüştür. Yüksek çözünürlüklü taramalarla öngörülen sertlik, düşük çözünürlüklü taramalarla öngörülen sertlikten sürekli olarak daha büyük olmuştur. QCT/FEA yüksek çözünürlüklü mukavemet ile düşük çözünürlüklü mukavemet arasındaki korelasyon R2=0,97'dir. QCT/FEA yüksek çözünürlüklü sertlik ile düşük çözünürlüklü sertlik arasındaki korelasyon R2=0,99'dur. Deneysel mukavemet ile QCT/FEA mukavemeti arasındaki yüksek çözünürlüklü korelasyon R2=0,77 iken düşük çözünürlüklü korelasyon R2=0,73'tür. Deneysel sertlik ile QCT/FEA sertliği arasındaki yüksek çözünürlüklü korelasyon için R2=0,66 ve düşük çözünürlüklü korelasyon için R2=0,62'dir. Çeşitli tarayıcı ayarları ve modelleme varsayımları altında tahmin gücünde daha fazla iyileştirme öngörülmektedir.

Sarkalkan ve diğerleri (Sarkalkan vd., 2014) dansitometri temelli yaklaşımların tüm düşük enerjili kırıkları yeterince açıklayamadığını gözlemlemiştir. Hastaya özgü sonlu eleman modelleri, yük ve sınır koşullarının değerlendirilmesi gibi kırığa bağlı olduğu bilinen diğer parametrelere kıyasla daha doğru kırık riski tahminleri için potansiyel çözümler sağlamak üzere tasarlanmıştır. Bu çalışma, DXA taramaları kullanılarak elde edilen hastaya özgü 2D-sonlu eleman modellerini kullanarak femur kırığı streslerini tahmin etmek için otomatik bir platform sağlamıştır. Sarkalkan ve diğerleri (Sarkalkan vd., 2014) ilk olarak düşük enerjili bir kırıktan sonra osteoporoz taraması yapılan hastaların DXA taramalarını kullanarak istatistiksel bir şekil ve görünüm modeli oluşturmayı

amaçlamıştır. Aktif görünüm modellerinin yanı sıra istatistiksel şekil ve görünüm modeli, daha sonra yeni görünmeyen DXA taramalarından otomatik femur segmentasyonu için kullanılmıştır. Geliştirilen platform, segmentin şeklini otomatik olarak karıştırır, yoğunluğa dayalı mekanik özellikler, yükler ve sınır koşulları atar, çözümün 2D-sonlu eleman modelini iletir ve 2D-sonlu elemanlar, kırık kuvvetlerini hesaplamak için simülasyon verilerinin sonradan işlenmesini gerçekleştirir. Manuel olarak oluşturulan ve otomatik olarak oluşturulan 2D-sonlu eleman modelleri kullanılarak, öngörülen kırılma yüklerinin yaklaşık yüzde 8,8'lik bir ortalama farka oldukça yakın olduğu gösterilmiştir.

Cody ve diğerleri (Cody vd., 1999) QCT ve DXA kullanarak 51 insan femur kemiğinin kemik yoğunluğunu ve geometrik şeklini incelemişlerdir. QCT ve DXA ile belirlenen kemik yoğunluğu ve boyutları, in vitro femur mukavemetini tahmin etmek için istatistiksel modeller oluşturmak üzere kullanılmıştır. QCT verilerini kullanarak yapısal mukavemeti tahmin etmek için üç boyutlu sonlu eleman modellerinin temeli oluşturulmuştur. Femur kemiği iki gruba ayrılmıştır; nihai yükü tahmin etmek ve istatistiksel modeller geliştirmek için bir model eğitim seti oluşturulmuş ve bu modelleri doğrulamak için bir test seti gerçekleştirilmiştir. DXA, QCT ve sonlu elemanlar yöntemleri, çalışmada boyun kırıklarıyla sonuçlanacak şekilde tasarlanmış basit bir yük pozisyonunda kırık tahminini değerlendirmek için kullanılmıştır. Örneklerin yüzde 87'sinde ayakta duruş simüle edilmiş ve sub-kapital kırıklar bulunmuştur. Bunlar en yaygın intrakapsüler femur kırıklarıdır ve kırık hattı femur kemiğinin baş ve boyuna girdiği bölgeden geçer (Aksu & Uğur Işıklar, t.y.). QCT kullanılarak tahmin edilen kırık yükü ile gerçek kırık yükü arasında R2 = 0,6607 korelasyon gözlenmiştir. DXA yöntemi ile tahmin edilen kırılma yükü ile gerçek kırılma yükü arasındaki korelasyon R2 = 0,5738 ve sonlu elemanlar yöntemi ile tahmin edilen

kırılma yükü ile gerçek kırılma yükü arasındaki korelasyon R2 = 0,8373 olarak bulunmuştur ve diğer yöntemlerden daha yüksektir. Sonlu eleman modellemesi, önceki modellere göre mukavemette en az %20 daha büyük bir fark ortaya koymuştur. Sonlu eleman modellerinde yapılan iyileştirmelerin de kırılma tahminini iyileştirdiği bulunmuştur.

4. TARTIŞMA

Bu çalışmanın amacı, femur kemiğinin sonlu elemanlar yöntemiyle incelenmesi üzerine yapılan çalışmaları çeşitli yönleriyle değerlendirmek ve ileride yapılacak çalışmaları geliştirmektir. Çalışmada bulunan sonuçları incelemek, araştırmanın güçlü ve zayıf yönlerini görmek ve gelecek araştırmalarda bu yönlerin daha da geliştirilmesinin önünü açmaktır. Femur kemiğinin kırılmasını, sertliğini ve birçok özelliğini doğru tahmin etme yeteneği incelenmiştir. Her şeyden önce, insanlarla yapılan araştırmalar, görüntülerin alındığı hastaların yaşının ve cinsiyetinin önemli olduğunu göstermiştir. Aynı yaş ve cinsiyetteki sağlıklı ve hastalıklı kişilerin klinik görüntüleme taramalarının görüntülenmesi daha iyi sonuçlar verebilir. Veri kümelerinin daha sistematik bir şekilde seçilmesi daha iyi sonuçlar elde edilmesini sağlayabilir. Ayrıca, klinik taramalarda femur kemiğinin pelvisle iç içe geçmesi sonucunda kemiğin KMY tahmini doğru yapılamayabilir, bu da sonlu elemanlar yöntemiyle kırık yükü tahmininde ve diğer sonuçlarda başarısızlığa neden olur. Pelvis femura bağlı olduğu için uygulanan yükte pelvisin şekli ve yapısı da göz önünde bulundurulabilir. Sonuç olarak, araştırmacılar daha iyi sonuçlar elde edebileceklerdir. İnsan dokusu nedeniyle klinik görüntüler bozulabilir ve bu da modelde kusurlara neden olabilir. Çalışmalarda kadavra kemiklerinin kullanılmasının bazı olumsuz sonuçları da olmuştur. Çalışmada kullanılan kadavra kemiğinin ortam sıcaklığı bazı istenmeyen sonuçlar doğurmaktadır. Daha güvenilir sonuçlar

için kadavra kemiğinin uygun ortamda muhafaza edilmesi ve insan vücudu sıcaklığında test edilmesi gerekebilir. Analizin hangi femur duruş pozisyonunda gerçekleştirildiği sonlu elemanlar yaklaşımı için esastır. Duruş, yürüme ve çeşitli düşme durumlarından elde edilen bulgular, femur kemiğinin kırılmaya karşı en savunmasız yükleme pozisyonuna ilişkin doğru bir analiz ve bilgi elde edilmesinde çok önemli olabilir. Sonlu elemanlar analizinde kullanılan ağ elemanlarını dikkatli bir şekilde seçerek, doğru bulgular elde etmek için önceki çalışmalarda en iyi sonuçları veren ağ elemanını araştırabilir ve kullanılabilir. Bir çalışmada kadavra veya kompozit kemik kullanıldığında, kadavra kemiklerinin sınırlı sayıda olması ve cinsiyet ve yaşın yanlış belirlenmesi, elde edebileceğimiz veri setlerini sınırlamaktadır. Araştırmada kompozit kemik kullanıldığında, kompozit malzeme kemiğin niteliklerini yansıtmalıdır. Kompozit kemik kullanmanın avantajı, büyük miktarda simülasyon verisi elde edebileceğimiz birden fazla model oluşturabilmemizdir. Sonuçlara göre, kemik fraksiyonlarının çoğu baş ve boyunda bulunur, dolayısıyla bu bölgelere büyük önem vermek daha doğru sonuçlar verecektir. Klinik görüntüleme teknikleri kullanılarak yapılan düşük veya yüksek kaliteli görüntüleme, kemik yoğunluğu hakkında bilgi sağladığından kemik modellemesi için önemlidir. Yüksek veya düşük doz radyasyon dozları kadavra kemikleri üzerinde değerlendirilebilir ve insanlar için ideal radyasyon seviyeleri sonuçları etkilemeden belirlenebilir. Bu, hastayı mümkün olan en az radyasyona maruz bırakırken en uygun görüntülerin elde edilmesini sağlayabilir. BT taramalarının aksine MR taramalarında iyonlaştırıcı radyasyon kullanılmaz. Ayrıca, QCT ve MRI yöntemleri arasındaki korelasyon R2 = 0,959 olarak ölçülmüştür, bu da bu yaklaşımların güçlü bir ilişkiye sahip olduğunu göstermektedir (Hong ve ark., 2000). QCT yaklaşımıyla olan yakın ilişkisi ve radyasyon avantajı

nedeniyle, kemik görüntülerinin toplanması için MR görüntüleri tercih edilebilir.

Femur kemiği modellemesi, sonlu elemanlar analizi kullanılarak üç boyutlu veya iki boyutlu olarak yapılabilir. Bu konuda çeşitli bakış açıları olmuştur. Üç boyutlu modelleme sırasında hasta daha fazla radyasyona maruz kalabilir, ancak elde ettiğimiz görüntüler ve modeller daha doğru sonuçlar verebilir. Sonuç olarak, incelediğimiz çalışmalarda kullanılan metodolojilerin bazı yönlerinin geliştirilebileceği ortaya çıkmıştır. Gelecekteki çalışmalar, daha kesin sonuçlar elde etmemizi sağlayacak bu yaklaşımların geliştirilmesinden faydalanabilir.

5. SONUÇ

Çalışmaların incelenmesinin ardından, bilgisayarlı tomografi, DXA ve QCT ile taranan femur kemiğinin deneysel sonuçları ile sonlu elemanlar analizinin önemli bir ilişkiye sahip olduğu görülmüştür. Femura çeşitli açılarda uygulanan yük sonucunda kırılma bölgeleri ve kırılma kuvvetlerinin test sonuçları ile örtüştüğü görülmüştür. Kompozit kemik ile yapılan deneylerde kırıkların oluştuğu bölgeler ile diğer çalışmalarda oluşan kırıkların benzer olduğu görülmüştür. Femurun akma gerilmesi ve elastisite modülünün T skoruna yüksek oranda bağlı olduğu keşfedilmiştir. DXA tabanlı sonlu elemanlar yöntemi ile elde edilen sertlik arasındaki korelasyon, BT tabanlı sonlu elemanlar yöntemi ile elde edilen korelasyon sonucundan daha yüksek çıkmıştır. Yüksek ve düşük çözünürlükte elde edilen QCT görüntüleri ile yapılan sonlu elemanlar analizi iki farklı sonuç vermiştir. Yüksek çözünürlüklü korelasyon düşük çözünürlüklü korelasyondan daha yüksek bulunmuştur. Manuel ve otomatik olarak 2 boyutlu görüntülerle üretilen sonlu eleman modelleri sonucunda tahmin edilen kırık yükleri ve alanları önemli farklılıklar göstermemiştir. QCT, DXA ve Sonlu elemanlar

yöntemleri ile elde edilen kırık yüklerinin tahmin edilmesinde başarılı olduğu görülmüştür. Sonlu elemanlar yönteminin kırıkları tahmin etmede diğer yöntemlere göre daha başarılı olduğu kanıtlanmıştır. Tablo 1'de araştırma projelerinde kullanılan veri setleri, görüntüleme yöntemleri, kullanılan boyut, bulgular ve parametreler listelenmiştir.

Tablo 1. Literatürdeki araştırılmış çalışmaların karşılaştırılması.

Referans	Veri Seti	Tarama	Boyut	Young Modülü	R-R^2	Mesh
(Yano et al., 2022)	10 Erkek 6 Kadın	BT	3D	1890 MPa	0,819	Üçgen kabuk elemanları
(Steiner et al., 2021)	19 Kadın 18 Erkek	QCT	2D,3D	150 MPa	0,724-0,835	Üç genleştirilmiş yüzey ağları
(Rajapakse & Chang, 2018)	20 Kadın	MRI	3D	15 GPa	0,59-0,82	Üç boyutlu altı yüzlü sonlu elemanlar
(Bessho et al., 2009)	42 Kadın	BT	3D	10 GPa	0,467-0,631	Üçgen kabuk ve Dörtyüzlü eleman
(Bessho et al., 2007)	5 Erkek 6 Kadın	BT	2D,3D	17 GPa	0,941-0,963	Üçgen kabuk ve Dörtyüzlü eleman
(Grassi et al., 2013)	6 Kompozit Kemik	BT	3D	10.000-16.700 MPa	0,84-0,87	Dörtyüzlü katı elemanlar
(Tsouknidas et al., 2012)	27 Kadın 3 Erkek	DXA	3D	20.627 GPa	0,838	-
(Väänänen et al., 2015)	30 Erkek 4 Kadın	DXA	3D	8.920 MPa	0,81	Dörtyüzlü katı elemanlar
(Dragomir-Daescu et al., 2015)	44 Kadavra Kemiği	QCT	3D	14.664 MPa	0,73-0,77	Üçgen yüzey ağları

(Sarkalkan et al., 2014)	68 Kadın 19 Erkek	DXA	2D	14.000 MPa	0,82	Üçgen elemanlar
(Cody et al., 1999)	23 Kadın 28 Erkek	QCT, DXA	3D	-	0,664-0,82	Kübik tuğla elemanlar.

REFERANSLAR

Aksu, N. & Uğur Işıklar, Z. (n.d.). TOTBİD (Türk Ortopedi ve Travmatoloji Birliği Derneği) Dergisi 2008 · Cilt: 7 Sayı: 1-2 Kalça Kırıkları.

Armas, L. A. G. & Recker, R. R. (2012). Pathophysiology of Osteoporosis: New Mechanistic Insights. Endocrinology and Metabolism Clinics of North America, 41(3), 475–486. https://doi.org/10.1016/J.ECL.2012.04.006

Bessho, M., Ohnishi, I., Matsumoto, T., Ohashi, S., Matsuyama, J., Tobita, K., Kaneko, M. & Nakamura, K. (2009). Prediction of proximal femur strength using a CT-based nonlinear finite element method: Differences in predicted fracture load and site with changing load and boundary conditions. Bone, 45(2), 226–231. https://doi.org/10.1016/j.bone.2009.04.241

Bessho, M., Ohnishi, I., Matsuyama, J., Matsumoto, T., Imai, K. & Nakamura, K. (2007). Prediction of strength and strain of the proximal femur by a CT-based finite element method. Journal of Biomechanics, 40(8), 1745–1753. https://doi.org/10.1016/j.jbiomech.2006.08.003

Chang, G., Boone, S., Martel, D., Rajapakse, C. S., Hallyburton, R. S., Valko, M., Honig, S. & Regatte, R. R. (2017). MRI assessment of bone structure and microarchitecture. Journal of Magnetic Resonance Imaging, 46(2), 323–337. https://doi.org/10.1002/jmri.25647

Cody, D. D., Gross, G. J., Hou, F. J., Spencer, H. J., Goldstein, S. A. & Fyhrie, D. P. (1999). Femoral strength is better predicted by "nite element models than QCT and DXA. In Journal of Biomechanics (Vol. 32).

Cong, A., Buijs, J. O. den & Dragomir-Daescu, D. (2011). In situ parameter identification of optimal density-elastic modulus relationships in subject-specific finite element models of the proximal femur. Medical

Engineering and Physics, 33(2), 164–173. https://doi.org/10.1016/j.medengphy.2010.09.018

Department of Health, U., Services, H., Institutes of Health Osteoporosis, N. & Bone Diseases National Resource Center, R. (n.d.). Bone Mass Measurement: What the Numbers Mean. https://www.bones.nih.gov

Dragomir-Daescu, D., Salas, C., Uthamaraj, S. & Rossman, T. (2015). Quantitative computed tomography-based finite element analysis predictions of femoral strength and stiffness depend on computed tomography settings. Journal of Biomechanics, 48(1), 153–161. https://doi.org/10.1016/j.jbiomech.2014.09.016

Faulkner, K. G., Cummings, S. R., Black, D., Palermo, L., Glüer, C. -C & Genant, H. K. (1993). Simple measurement of femoral geometry predicts hip fracture: The study of osteoporotic fractures. Journal of Bone and Mineral Research, 8(10), 1211–1217. https://doi.org/10.1002/jbmr.5650081008

Grassi, L., Väänänen, S. P., Amin Yavari, S., Weinans, H., Jurvelin, J. S., Zadpoor, A. A. & Isaksson, H. (2013). Experimental validation of finite element model for proximal composite femur using optical measurements. Journal of the Mechanical Behavior of Biomedical Materials, 21, 86–94. https://doi.org/10.1016/j.jmbbm.2013.02.006

Hong, J., Hipp, J. A., Mulkern, R. v, Jaramillo, D. & Snyder, B. D. (2000). Magnetic Resonance Imaging Measurements of Bone Density and Cross-Sectional Geometry.

Kanis, J. A., Oden, A., Johnell, O., Jonsson, B., de Laet, C. & Dawson, A. (n.d.). The Burden of Osteoporotic Fractures: A Method for Setting Intervention Thresholds.

Keaveny, T. M. (2010). Biomechanical computed tomography - Noninvasive bone strength analysis using clinical computed tomography scans.

Annals of the New York Academy of Sciences, 1192, 57–65. https://doi.org/10.1111/j.1749-6632.2009.05348.x

Mali, S. (2007). Computed tomographyan increasing source of radiation exposure. www.nejm.org

Naylor, K. E., Mccloskey, E. v, Eastell, R. & Yang, L. (n.d.). Use of DXA-Based Finite Element Analysis of the Proximal Femur in a Longitudinal Study of Hip Fracture. https://doi.org/10.1002/jbmr.1856

Nishiyama, K. K. & Shane, E. (2013). Clinical imaging of bone microarchitecture with HR-pQCT. In Current Osteoporosis Reports (Vol. 11, Issue 2, pp. 147–155). https://doi.org/10.1007/s11914-013-0142-7

Rajapakse, C. S. & Chang, G. (2018). Micro-Finite Element Analysis of the Proximal Femur on the Basis of High-Resolution Magnetic Resonance Images. In Current Osteoporosis Reports (Vol. 16, Issue 6, pp. 657–664). Current Medicine Group LLC 1. https://doi.org/10.1007/s11914-018-0481-5

Rajapakse, C. S., Gupta, N., Evans, M., Alizai, H., Shukurova, M., Hong, A. L., Cruickshank, N. J., Tejwani, N., Egol, K., Honig, S. & Chang, G. (2019). Influence of bone lesion location on femoral bone strength assessed by MRI-based finite-element modeling. Bone, 122, 209–217. https://doi.org/10.1016/j.bone.2019.03.005

Roth, T., Kammerlander, C., Gosch, M., Luger, T. J. & Blauth, M. (2010). Outcome in geriatric fracture patients and how it can be improved. Osteoporosis International, 21(SUPPL. 4). https://doi.org/10.1007/S00198-010-1401-4

Sarkalkan, N., Waarsing, J. H., Bos, P. K., Weinans, H. & Zadpoor, A. A. (2014). Statistical shape and appearance models for fast and automated estimation of proximal femur fracture load using 2D finite

element models. Journal of Biomechanics, 47(12), 3107–3114. https://doi.org/10.1016/j.jbiomech.2014.06.027

Schileo, E., Dall'Ara, E., Taddei, F., Malandrino, A., Schotkamp, T., Baleani, M. & Viceconti, M. (2008). An accurate estimation of bone density improves the accuracy of subject-specific finite element models. Journal of Biomechanics, 41(11), 2483–2491. https://doi.org/10.1016/j.jbiomech.2008.05.017

Steiner, L., Synek, A. & Pahr, D. H. (2021). Femoral strength can be predicted from 2D projections using a 3D statistical deformation and texture model with finite element analysis. Medical Engineering and Physics, 93, 72–82. https://doi.org/10.1016/j.medengphy.2021.05.012

Ström, O., Borgström, F., Kanis, J. A., Compston, J., Cooper, C., Mccloskey, E. v & Jönsson, B. (2011). Osteoporosis: burden, health care provision and opportunities in the EU A report prepared in collaboration with the International Osteoporosis Foundation (IOF) and the European Federation of Pharmaceutical Industry Associations (EFPIA). https://doi.org/10.1007/s11657-011-0060-1

Tsouknidas, A., Anagnostidis, K., Maliaris, G. & Michailidis, N. (2012). Fracture risk in the femoral hip region: A finite element analysis supported experimental approach. Journal of Biomechanics, 45(11), 1959–1964. https://doi.org/10.1016/j.jbiomech.2012.05.011

Väänänen, S. P., Grassi, L., Flivik, G., Jurvelin, J. S. & Isaksson, H. (2015). Generation of 3D shape, density, cortical thickness and finite element mesh of proximal femur from a DXA image. Medical Image Analysis, 24(1), 125–134. https://doi.org/10.1016/j.media.2015.06.001

Yano, S., Matsuura, Y., Hagiwara, S., Nakamura, J., Kawarai, Y., Suzuki, T., Kanno, K., Shoda, J., Tsurumi, Y. & Ohtori, S. (2022). Determinants of fracture type in the proximal femur: Biomechanical

study of fresh frozen cadavers and finite element models. Bone, 158. https://doi.org/10.1016/j.bone.2022.116352

BÖLÜM 5

BEYİN TÜMÖRÜ TANISI İÇİN YAPAY ZEKA STRATEJİLERİ MR'DA SEGMENTASYON VE SINIFLANDIRMA STRATEJİLERİ

Abdulkadir BULDU[1]
Dr. Öğr. Üyesi Kaplan KAPLAN[2]
Doç. Dr. Melih KUNCAN[3]
Doç. Dr. Fatma KUNCAN[4]
Dr. Erdal AYVAZ[5]

DOI: https://dx.doi.org/10.5281/zenodo.8364933

[1] Siirt Üniversitesi, Mühendislik Fakültesi, Elektrik-Elektronik Mühendisliği Bölümü, Siirt, Türkiye, abdulkadir.buldu@siirt.edu.tr, Orcid ID: 0000-0002-9161-4862
[2] Kocaeli Üniversitesi, Mühendislik Fakültesi, Yazılım Mühendisliği Bölümü, Kocaeli, Türkiye, kaplan.kaplan@kocaeli.edu.tr, Orcid ID: 0000-0001-8036-1145
[3] Siirt Üniversitesi, Mühendislik Fakültesi, Elektrik-Elektronik Mühendisliği Bölümü, Siirt, Türkiye, Orcid ID: 0000-0002-9749-0418
[4] Siirt Üniversitesi, Mühendislik Fakültesi, Bilgisayar Mühendisliği Bölümü, Siirt, Türkiye, fatmakuncan@siirt.edu.tr, Orcid ID: 0000-0003-0712-6426
[4] Sağlık Bilimleri Üniversitesi, Tıp Fakültesi, Radyoloji Bölümü, Kocaeli, Türkiye, erayvaz04@gmail.com, Orcid ID: 0000-0002-4630-278X

1. GİRİŞ

Beyin tümörü, toplumda her geçen gün daha yaygın hale gelen en ölümcül hastalıklardan biridir. Yapılan istatistiksel çalışmalarda beyin tümörünün dünyadaki yayılımının her geçen gün daha geniş kitlelere ulaştığı görülmektedir (Kaplan, 2020). GCS (Global Cancer Statistics) tarafından 2020 yılında yapılan araştırmada beyin tümörünün insan hayatını en çok tehlikeye atan hastalıklar arasında 21. sırada yer aldığı belirtilmiştir (Ostrom ve ark., 2021). Bir beyin tümörünün yaşamı tehdit eden risklerine ek olarak, tedavi ve muayene maliyetleri de hafife alınmamalıdır (Goel ve ark., 2021). Yapılan bir araştırmaya göre 3750$ gibi fiyatlar sadece görüntüleme işlemleri için harcanırken tedavi maliyetlerinin 63000$'a kadar ulaştığı ortaya çıkmıştır (Dos ve ark., 2022).

Beyin dokusunda oluşan ve tipine göre hayatı büyük ölçüde etkileyebilen bu tümör tipini primer ve sekonder olmak üzere iki ayrı grupta incelemek mümkündür. Primer beyin tümörleri, beyin dokusunda başlayıp yayılmaya devam ederken, metastatik beyin tümörleri olarak da bilinen sekonder, başka bir organda ortaya çıkan ve beyne yayılan bir tümör türüdür. İkincil beyin tümörleri diğer tiplere göre daha öldürücüdür. Oluşum tipine göre sınıflandırmanın yanı sıra beyin tümörlerinin iyi huylu ve kötü huylu olarak derecelendirildiği 4 seviyeden oluşan bir kategorizasyonu da vardır. Bu sıralamaya göre 1. derece tümörler iyi huylu, yayılma hızı yavaş ve hayatı tehdit ediciliği düşükken, 4. dereceye çıktıklarında hayatı tehdit ediciliği artmakta ve yayılma hızı artmaktadır. Bu sıralamaya göre tümör üçüncü dereceden sonra kötü huylu olarak adlandırılır.

Beyin tümörünün bu yaygınlığı, ölüm riski, görüntüleme ve tedavi maliyeti, araştırmacıları konu hakkında yardımcı görüş oluşturmaya sevk etti. Konuyla ilgili çalışmalarda yapay zeka yöntemleri olan makine öğrenmesi ve derin öğrenme yöntemleri yardımıyla tümörlerin sınıflandırılması amaçlanmaktadır.

Unutulmamalıdır ki bu işlemler uygulanmadan önce seçilmesi gereken görüntüleme yöntemi de önemlidir. Araştırmalarda kullanılan görüntüleme tekniğine Manyetik Rezonans Görüntüleme (MRI) adı verilir ve bu yöntemden elde edilen görüntüler günlük hayatta birçok hastalığın teşhisinde kullanılır (Tiwari ve ark., 2019). Sınıflandırma için gerekli özniteliklere erişimi sağlayan görüntü çıktıları bu yöntemi tercih edilmesini sağlamıştır.

MR görüntüleme teknikleri yardımı ile yapılacak işlemlerin başında segmentasyon işlemi gelmekte ve bu yöntem sayesinde görüntü üzerinde tümörlü bölge tespit edilmektedir (Menze ve ark., 2015). Daha sonra öznitelik çıkarım yöntemleri ile görüntüler sınıflandırma için uygun formata getirilir (Zitova ve ark, 2003). Bu format üzerinde çeşitli ön işlemlerden sonra veri seti sınıflandırmaya hazır hale gelir.

Literatürde yaygın olarak kullanılan makine öğrenmesi yöntemleri, sınıflandırma işlemlerinde kullanılan sınıflandırma teknikleri arasındadır. Derin öğrenme algoritmaları ise her geçen gün popülaritesi artan bir tekniğe sahip olması ve kendi kendine öğrenme yeteneğine sahip olması nedeniyle yüksek doğruluk oranları sağlamaktadır. Ayrıca yapısı gereği büyük veri kümelerinin sınıflandırılmasında da başarılı bir performans sergilemektedir.

Bu çalışmada beyin tümörü bölgesinin segmentasyon teknikleri ile tespiti ve tespit edilen tümörün sınıflandırılması ile ilgili bir literatür çalışması sunulmakta ve bu çalışmalar arasındaki karşılaştırmalara değinilmektedir.

2. BİLGİSAYAR DESTEKLİ SİSTEMLER

Günümüzde beyin tümörü tespiti ve var olan tümörün (benign, malign) yorumlanmasında CAD kullanılmaktadır. Beyin tümörlerinin sınıflandırılmasında kullanılan özellik çıkarım yöntemleri ile elde edilen öznitelikler, yorum yapacak uzmanlar (radyolog, nörolog vb.) için öncü niteliğindedir (Saman ve Swathi, 2019). Dokunun homojenliği veya

heterojenliği, tümör sınıflandırmasında kullanılabilecek özellikler arasındadır. Görüntülerden elde edilen bu özellikler, Bilgisayar Destekli Sistem (CAD) tasarımında kullanılacak parametrelerin seçiminde de bize yol göstericidir. Diğer bir deyişle, CAD radyologlarının karar verme sürecinde yardımcı olabilecek potansiyele sahip olmaları sağlanmaya çalışılmaktadır. Bu kapsamda yapılan çalışmalarda tümörü yorumlayacak uzmanlar, yorgunluk, dalgınlık ve benzeri yanlış yorumlamalara yol açabilecek durumlarda CAD'in başarılı bir yardımcı olduğunu teyit etmektedir. Ancak nihai karar her zaman uzman görüşü olan radyologlara aittir. CAD bunu yaparken makine öğrenmesi yöntemlerinden yararlandığı için tasarlanacak sistemde kullanılan örüntü tanıma yöntemlerinin elde edilen sonucun doğruluğuna etkisi oldukça fazladır. Örüntü tanıma işlemi, mevcut ham verilerden sistemi yorumlamada faydalı olacak özniteliklerin çıkarılmasını içerir.

2.1. Görüntü Kaydı

Görüntü kaydı, aynı sahnenin farklı zamanlarda çekilmiş görüntülerinin üst üste bindirilmesi yöntemidir. Görüntüleri birbirinden farklı kılan sebepler ise farklı sensörler tarafından alınması veya farklı perspektifler içermesidir (Jalali ve Dapinder, 2020). Bu nedenle, görüntüler arasındaki farklılıklar doğrudan koşullarla bağlantılıdır. Kayıt yöntemlerinin çoğu 4 adımdan oluşur. Bu yöntemler aşağıda belirtilmiştir. Şekil 1, görüntü kayıt işlemi için bir örnek göstermektedir (Hill ve ark, 2001).

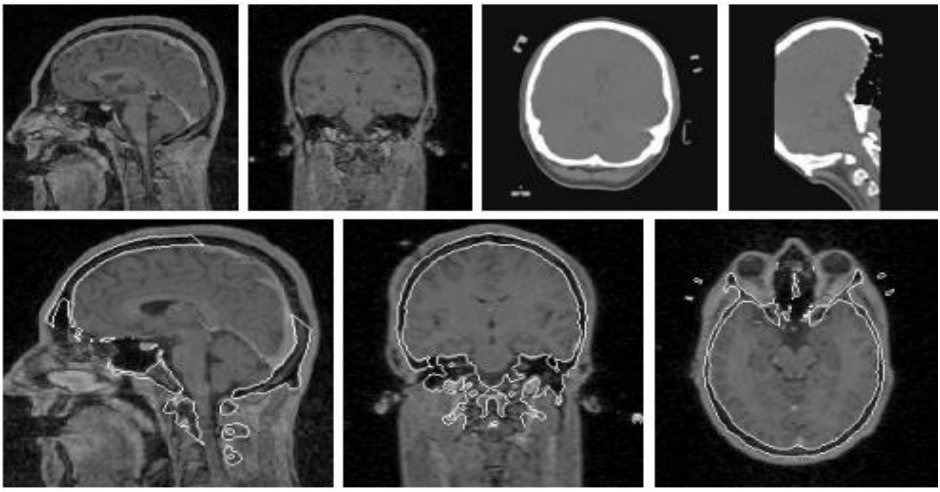

Şekil 2.1 Görüntü kaydı için bir örnek

Görüntü kayıt işlemi, parametrelerin belirlenmesi ve görüntünün kaydedilmesi olmak üzere 2 adımdan oluşmaktadır. Kayıt parametrelerinin belirlenmesi, ikinci görüntünün birinci görüntüye hizalanmasında hangi hareketlerin yapılması gerektiğini belirlemek için gereklidir (Eddy ve ark., 1996). Bu bilgilere dayanarak 1. adımdan 2 boyutlu görüntülere uygulamada 2 öteleme (δ) ve 1 döndürme (θ) olmak üzere toplam 3 parametre belirlemek yeterli olacaktır. Adım 2'yi gerçekleştirmenin birkaç yöntemi vardır.

2.1.1. Beyin Tümörü Segmentasyonu

MRI görüntülerinde beyin tümörü ve beyin dokusu segmentasyonu literatürde geniş bir çalışma alanına sahiptir (Zhang ve ark., 2008). Görüntü bölütlemenin temel çalışma prensibi, benzer özelliklere sahip piksellerin toplanmasına dayanmaktadır (Duber ve ark., 2011). Bu da başarılı bir bölütlemede tercih edilen özellik çıkarma yönteminin önemini ortaya koymaktadır. Görüntüdeki nesneler arasında kesin ayrımlar olduğunda segmentasyon yükü daha hafiftir. Görüntüdeki nesneler arasındaki benzerlikler arttıkça bölütleme işlemini doğru bir şekilde gerçekleştirmek zorlaşmaktadır. Yoğunluk, beyin MRG görüntülerinde doku tespiti için

kullanılan özelliklerden biridir. Ancak bölütleme işlemi için sadece yoğunluk özelliğinin kullanılması birçok araştırmacı tarafından yetersiz bulunmuştur (Iftekharuddin ve ark., 2008). Segmentasyon işleminin başarısı, Zar Benzerlik Katsayısı (DSC) ile ölçülür. Bu katsayı, orijinal ve bölünmüş pikseller arasındaki örtüşmeyi temsil eder. Denklemde, DSC'nin elde edilmesini gösterir.

Zar Benzerlik Katsayısı (DSC (A, B)) = $\frac{2|A \cap B|}{|A|+|B|}$

Beyin tümörü segmentasyonu, Foo ve ark.'nın (Foo, 2006) yaptığı araştırma çerçevesinde etkileşim bazında üç gruba ayrılmıştır. Bunlar manuel, yarı otomatik ve tam otomatik segmentasyondur.

2.1.1.1. Manuel Segmentasyon

Bu bölütleme yönteminde beyin ve tümörlü bölgenin sınırları manuel olarak çizilir ve tümörlü bölge boyanır (Yao, 2006). Yani bu yöntemi uygulayan kişiler, tıbbi görüntüleme alanında uzmanlaşmış kişilerden (radyolog vb.) oluşmaktadır. İşlem uzmanlar tarafından yapılsa da doğruluk oranı yüksek, harcanan zaman açısından dezavantajlıdır.

2.1.1.2. Yarı Otomatik Segmentasyon

Yarı otomatik bölütleme işleminde başlangıç, doğruluk kontrolü ve sonucun düzenlenmesi insan tarafından gerçekleştirilir. Ancak segmentasyon işlemlerinden beklenen, olabildiğince insanlardan bağımsız çalışmaktır.

2.1.1.3. Tam Otomatik Segmentasyon

Tam otomatik sistemler, segmentasyon işlemlerini insanlardan bağımsız olarak tamamlama potansiyeline sahiptir. Bu sistemler, makine öğrenimi ve örüntü tanımanın çalışıldığı alanlarda da aktif olarak kullanılmaktadır. Ancak hassas sistem tasarımı aynı zamanda zorlukları da beraberinde getirir. Bunun nedeni, böyle bir sistemi tasarlamak için gereken bilgidir. Bu, tam otomatik

sistemlerin kullanımının neden zor olduğunu açıklar. İnsan bağımlılığına göre sistemlerin sınıflandırılmasının yanı sıra, Şekil 2.2'de gösterildiği gibi segmentasyon işlemleri hakkında genel bir sınıflandırma yapılabilir.

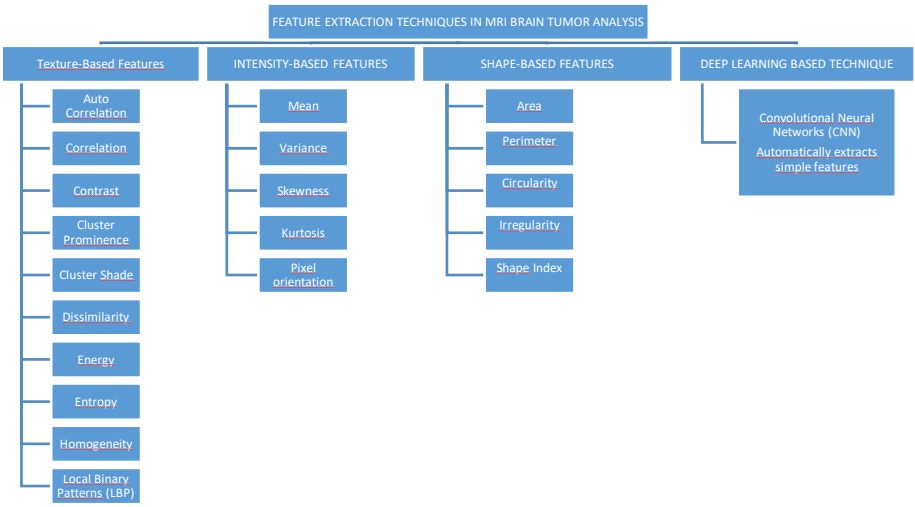

Şekil 2.2. Segmentasyon Yöntemlerinin Genel Sınıflandırılması.

J. amin ve ark. (Amin ve ark., 2017), otomatik bir bölütleme yöntemi sundu. Bu yöntem, tümör bölgesini ayırt etmek için önce görüntüyü üç kritere göre bölütledi. Bunlar sırasıyla yoğunluk, şekil ve dokudur. Daha sonra Destek Vektör Makinesi (SVM) yardımıyla sınıflandırma işlemi gerçekleştirilmiştir. Önerilen yöntemin başarı oranı %97,1 olarak hesaplanmıştır.

Ryo Ito ve ark. (Ito ve ark., 2019), yarı otomatik bir bölütleme yöntemi kullanarak mevcut MRG görüntülerini bölütledi. Sundukları yöntem, görüntü kaydına dayalı Derin Sinir Ağları (DNN) yaklaşımından daha iyi performans gösterdi. Görüntü kaydına dayalı işlemlerde oluşan etiket hatalarını ortadan

kaldırmak için Beklenti Maksimizasyonu (EM) adı verilen gizli etiketleme yönteminden faydalanmıştır. Bu yöntem kapsamında mevcut görüntüye dışarıdan eklenen belirlenen gürültüler yardımıyla etiket kestirimi yapılmıştır. Yöntemin bölütleme başarı oranı Zar Katsayısı (DC) ile hesaplanmış ve %94 olarak elde edilmiştir.

Said ve İbrahim (Said ve İbrahim, 2017) kendi aralarında bölütleme yöntemlerini karşılaştıran bir yaklaşım geliştirmişlerdir. Bu yaklaşım kapsamında karşılaştırma için MATLAB ortamında bir araç kutusu tasarlamışlardır. Çalışma sonunda elde edilen verilere göre k-ortalamalar ve Bulanık C ortalamalar yöntemleri %96,7 başarı oranı ile doğruluk oranı en yüksek yöntemler olmuştur.

Uma ve ark. (Uma ve ark., 2016) da bölütleme yöntemlerinin karşılaştırılması üzerine bir çalışma yapmışlardır. Araştırma kapsamında karşılaştırılan yöntemler şu şekildedir; Destek Vektör Makinesi (SVM), Bulanık C Means, K-Means, Kümeleme ve Bayes modeli. Yazarlar segmentasyon işleminde en yüksek doğruluğu %99 oranı ile Morfolojik filtreleme yönteminde elde etmişlerdir.

Zikiç ve ark. (Zikic ve ark., 2014), CNN tabanlı bir segmentasyon yaklaşımı önerdi. Burada yazarlar, görüntüyü beş farklı parçaya bölmek için CNN yapısını kullandılar. Bunlar sırasıyla tümörsüz, nekroz, ödem, kontrast eksikliği ve büyüyen tümördür.

2.1.3. Özellik Çıkarımı ve Sınıflandrma

Beyin tümörleri sınıflandırılırken beynin özelliklerinden yararlanılarak yorumlar yapılmaktadır. Ancak beyin tümörlerinden elde edilen görüntü verileri doğrudan sınıflandırma için uygun değildir. Bu nedenle öncelikle beyin tümörü MRG görüntülerinin sayısallaştırılması ve sınıflandırmaya uygun hale getirilmesi için çalışmalara ihtiyaç vardır. Bu işlemler literatürde

özellik çıkarma yöntemleri olarak adlandırılmaktadır. Beyin tümörlerinin MRG görüntülerinde özellik çıkarma yöntemlerine dayalı öznitelikler sırasıyla yoğunluk, doku, yerel ikili desenler ve şekil olarak sıralanabilir. Bu özellikler tümörlerin etiketlenmesinde kullanılan karakteristik özellikler arasındadır. Şekil 3, belirtilen özelliklerin elde edilmesine yönelik yöntemleri içermektedir. Ancak, her özellik sınıflandırma için kullanılmaya değer değildir. Bu nedenle özellikler arasında bir filtreleme yapmak gerekmektedir. Gereksiz özellikler ortadan kaldırıldıktan sonra makine öğrenmesi yöntemleri yardımıyla tümörün sınıflandırılmasında kullanılmaya hazır olacaktır. Bu işleme özellik seçimi denir ve araştırmalar bunun beyin tümörü sınıflandırma yöntemlerinin doğruluğunu önemli ölçüde artırdığını göstermiştir.

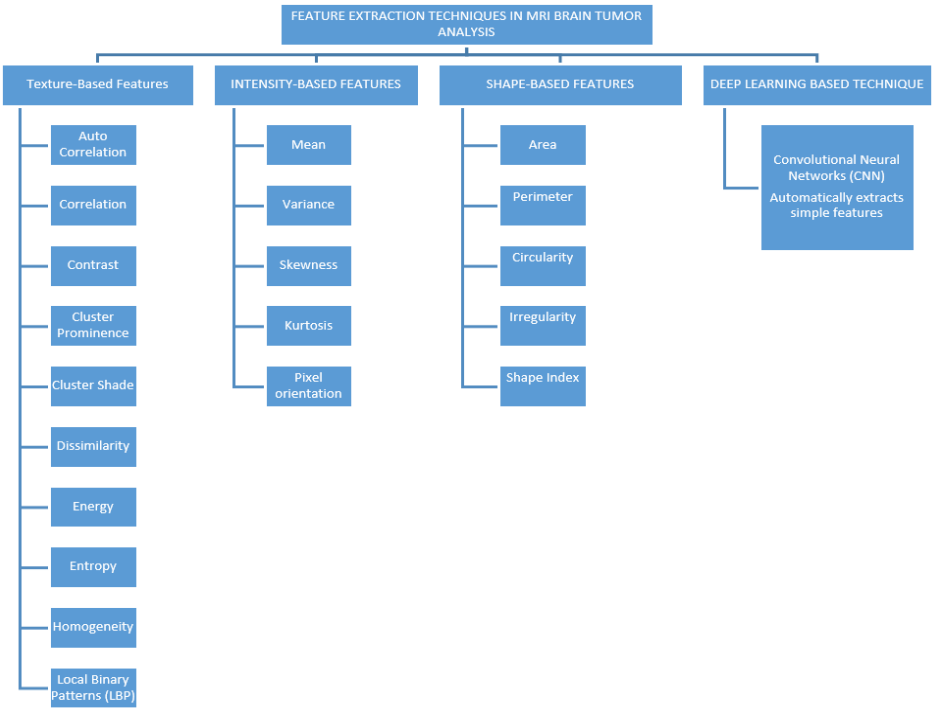

Şekil 2.2. Özellik Çıkarım Yöntemlerinin Sınıflandırılması (Saman ve Jamjala, 2019)

Doku tabanlı özellik çıkarma yöntemlerinde kullanılan analiz yöntemleri, GLCM (Gri Level Oluşum Matrisi) adı verilen bir özellik çıkarma yöntemi altında toplanmıştır. GLCM, korelasyon, homojenlik, LBP (Yerel İkili Örüntüler), kontrast ve enerji gibi kriterlerden oluşur. Bu kriterlerin matematiksel formülasyonu aşağıdaki denklemlerde verilmiştir.

$$\text{Energy } = \sum_i \sum_j p(i,j)^2$$

$$\text{Homogeneity } = -\sum_i \sum_j \frac{1}{1+i-j} p(i,j)$$

$$\text{Contrast } = \sum_n n[\sum_i \sum_j p(i,j)]\,, \quad |i-j| = n$$

$$\text{Correlation} = \frac{\sum_i \sum_j (i-\mu_x)(j-\mu_y)p(i,j)}{\sigma_x \sigma_y}$$

Bir diğer öznitelik çıkarma yöntemi olan yoğunluk tabanlı öznitelikler varyans, ortalama, basıklık ve çarpıklık gibi öznitelikleri içerir. Bu yöntemler, istatistiksel yöntemlerle piksellerin dağılımını inceleyerek görüntünün sayısallaştırılmasını sağlar.

$$Variance = \frac{1}{N}\sum_{i=1}^{N}(P_i - mean)^2$$

$$Mean = \frac{1}{N}\sum_{i=1}^{N} P_i$$

$$Kurtosis = \frac{1}{N}\sum_{i=1}^{N}(P_i - mean)^4$$

$$Skewness = \frac{1}{N}\sum_{i=1}^{N}(P_i - mean)^3$$

Bir diğer öznitelik çıkarım yöntemi olan şekil tabanlı yöntemler görüntünün geometrik özelliklerinden yararlanarak sayısallaştırma gerçekleştirirken, CNN tabanlı yöntemler yapısındaki katmanlı ağları kullanarak çeşitli özniteliklerin çıkarılmasını sağlar. MRG görüntüsünün sayısallaştırılmış versiyonu, yukarıda açıklanan özellik çıkarma yöntemleri çalışma için uygun hale geldikten sonra kullanılabilir hale gelecektir. Ancak veri setindeki çeşitli

istenmeyen durumların ortadan kaldırılması, sınıflandırma işlemi öncesinde yapılması gerekenler arasındadır. Bu yöntemler arasında sınıflandırma başarısını olumsuz etkileyecek verilerin normalleştirilmesi, eksik ya da hatalı verilerin düzeltilmesi gibi verilerin uygun hale getirilmesini sağlayan yöntemler bulunmaktadır.

3. SINIFLANDIRMA YÖNTEMLERİ

Sınıflandırma teknikleri geniş bir yelpazeye sahiptir. Temel olarak denetimli ve denetimsiz olarak 2 grupta incelenir. Denetimli yöntemlerde, sınıflandırmanın doğruluğunu sağlamak için uzman radyologların görüntü üzerinde tespitinden yararlanılır. Denetimsiz sınıflandırma yöntemlerinde uzman görüşü mekanizması yoktur. Şekil, beyin tümörü sınıflandırmasında kullanılan tekniklerin kategorizasyonunu göstermektedir. Şekil 3, özellik çıkarma yöntemlerinin genel sınıflandırmasını göstermektedir.

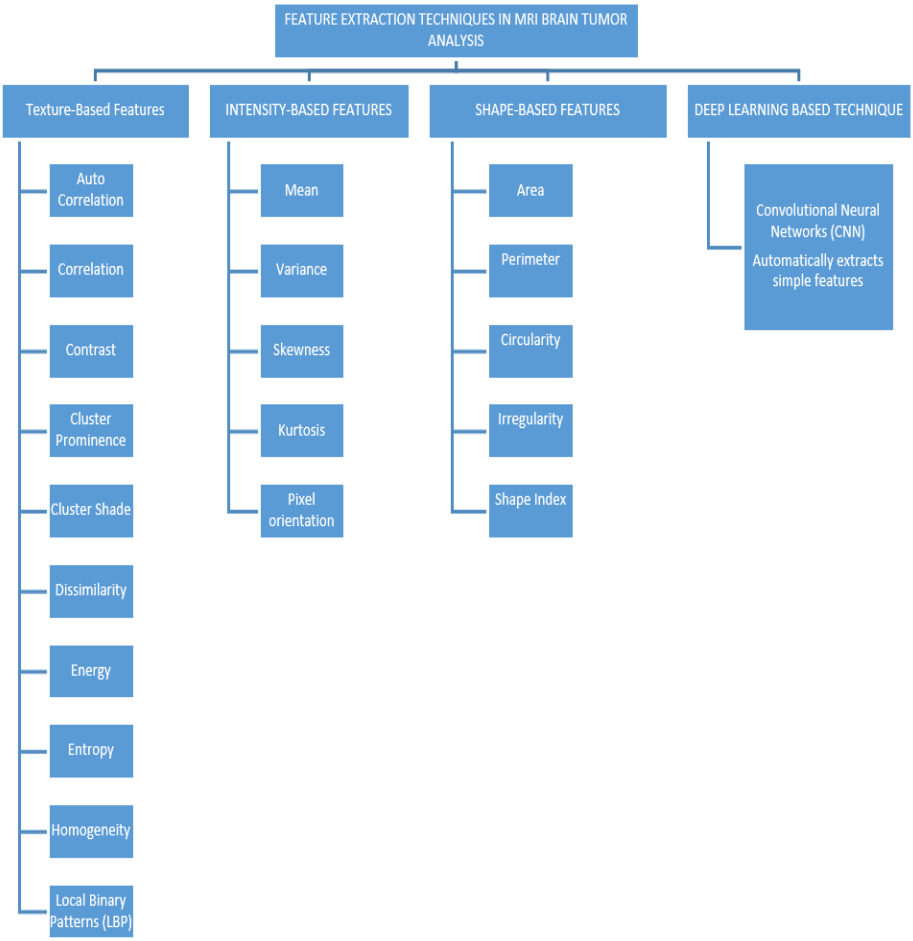

Şekil 3.1. Makine Öğrenimi Sınıflandırma Yöntemlerinin Sınıflandırılması

Literatürde geniş bir çalışma alanına sahip olan beyin tümörü sınıflandırmasının kullanımı ve makine öğrenmesi yöntemleri ile yeni yaklaşım girişimleri gün geçtikçe yaygınlaşmaktadır. Naomi Joseph ve ark. (Joseph ve ark., 2017), BRATS veri setinde k-ortalamalar sınıflandırma yöntemini uygulamıştır. Yazarlar görüntüler için yarı otomatik bölütleme yöntemlerinden biri olan k-means have algoritmasını kullanmışlardır. Bu algoritma sayesinde model daha hızlı hale geldi. Uygulanan bölütleme sonrasında K-means kümeleme sınıflandırma yönteminin uygulandığı veri setinden elde edilen doğruluk oranı %82 olarak belirlenmiştir.

Bu konuda çalışma yapan Amin ve Mageed (Amin ve Mageed, 2012). yaklaşımları ile beyin tümörünü otomatik olarak saptamayı amaçlamışlardır. Görüntüler Ain Shams Üniversitesi'nin web sitesindeki 'beyin atlası'ndan alınmıştır ve 30 farklı beyin MR görüntüsü içermektedir. Yazarlar, Temel bileşen analizi (PCA) öznitelik çıkarma yöntemi yardımıyla Çok Katmanlı Perceptron yöntemini kullanarak %88,2 ile %96,7 arasında değişen bir başarı oranı elde etmişlerdir.

Cheng ve ark. (Cheng ve ark., 2015), SVM ve Knn yardımıyla bir sınıflandırma yaklaşımı yapmıştır. Bu çalışmada 2 boyutlu görüntüler üzerinde operasyonlar gerçekleştirilmiş olup, veriler Nanfang Hastanesi ve General Hospital'da 2005-2010 yılları arasında elde edilen görüntülerden oluşmaktadır. Bu sınıflandırma sürecinde öznitelik olarak GLCM, kelime torbası ve yoğunluk histogramını kullanmışlardır. Yazarlar, çalışma kapsamında BoW özniteliğine dayalı olarak Destek Vektör Makineleri (DVM) yönteminin %91,14 oranında başarı elde ettiğini ortaya koymuşlardır.

Çınarer ve Emiroğlu (Çınarer ve Emiroğlu, 2019) Ulusal Kanser Enstitüsü tarafından Kanser Görüntüleme Arşivi veri tabanından alınan Rembrandt veri seti üzerinde DVM, Knn, RF (Rastgele Ağaçlar) ve LDA (Lineer Diskriminant Analiz) yöntemlerini uygulayarak bir sınıflandırma işlemi gerçekleştirmiştir. Bu çalışma sonucunda yazarların elde ettiği sonuçlara göre DVM yöntemi bu veri setinde diğer 3 yöntemi geride bırakarak %90 doğruluk sağlamıştır.

Pratondo ve ark. (Pratondo ve ark., 2017), segmentasyon süreci için bir yaklaşım sundu. Bu yaklaşımı takiben, Knn ve SVM makine öğrenmesi yöntemlerini kullanarak sınıflandırma işlemini gerçekleştirdiler. Yazarlar, homojen olmayan sınırların tespiti yoluyla beyin tümörlerini tespit etmeyi amaçladılar. Literatürde Chan-vese segmentasyonu olarak bilinen bu sınır

belirleme yöntemini makine öğrenmesi yöntemleriyle birleştirerek %90 oranında başarılı bir sonuç elde ettiler.

Abbas ve ark. (Abbas ve ark., 2019), beyin tümörünün segmentasyonu ve sınıflandırılması için yeni bir yöntem geliştirme konusunda bir çalışma yürüttüler. Yerel Bağımsız Projeksiyona Dayalı Sınıflandırma (LIPC) adını verdikleri bu yöntemle tümörü yenileme sürecinde tümörden çıkan buharı kullandılar. Yazarlar, yöntemi MICCAI Beyin Tümörü Segmentasyonu veri setine uyguladılar. İşlem sonucunda bölütleme başarısının kriteri olan dice skoru 0,95'tir. Ayrıca sınıflandırma başarısı %89 olarak belirlenmiştir.

Sachdeva ve ark. (Sachdeva ve ark., 2011) literatürdeki yaklaşımları birleştiren bir çalışma sundu. Yazarlar, Genetik Algoritma (GA) ve DVM algoritmasını harmanlayarak standart DVM yönteminden daha yüksek performans elde ettiklerini bulmuşlardır. PGIMER veri seti üzerinde sınıflandırma işlemini gerçekleştiren yazarlar, bu çalışma kapsamında GADVM yöntemi ile %91,7 başarı oranına ulaşmıştır. Yazarlar, aynı veri seti üzerinde standart DVM yöntemini kullandıklarında %56,3 başarı elde ettiklerini belirtmişlerdir.

Selvaraj ve ark. (Selvaraj ve ark., 2009), 1100 tümörlü ve tümörsüz MRG görüntüsünü sınıflandırmak için bir yaklaşım sundu. Bu yaklaşımda, yazarlar en küçük kareler destek vektör makinesi sınıflandırma yöntemini kullanmışlardır. Yazarlar, %96-98 arasında değişen bir doğruluk ölçeği elde ettiler.

Chander ve ark. (Chander ve ark., 2018), beyin tümörü tespiti için geliştirilmiş bir yöntemi literatüre sunmayı amaçlamıştır. Bu doğrultuda yazarlar, GLCM özniteliklerini çıkardıkları veri setine makine öğrenmesi sınıflandırma yöntemi olan SVM'yi uygulamışlardır. Tümörün iyi mi yoksa

kötü mü olduğunu belirlemeyi amaçlayan yazarlar %93'lük bir sınıflandırma başarısı elde ettiler.

Devkota ve ark. (Devkota ve ark., 2018), beyin tümörünün doğasının belirlenmesi konusunda da bir çalışma yürütmüştür. Bu bağlamda sundukları yöntemin performansını iyileştirmek için gürültüyü en aza indirmeyi amaçlamışlardır. Yazarlar bu süreç için bir medyan filtre tasarlayarak sınıflandırma doğruluğunu arttırmayı amaçlamışlardır. Ardından, doku özelliklerinin yanı sıra istatistiksel özellikleri de çıkaran yazarlar, SVM yöntemini mevcut MRI görüntülerine uyguladılar. Önerilen yöntemin sınıflandırma başarısı %86.6 idi.

Abbasi ve Tajeripour. (Abbasi ve Tajeripour, 2017), beyin tümörü tespiti için yaptıkları çalışmada, önce BRATS 2013 veri setine 3D MRI görüntüleri bias alan korelasyonu ve histogram eşleştirme uygulayarak mevcut verileri kullanıma hazır hale getirmiştir. Bu işlemin ardından görüntüleri segmentlere ayırmışlar ve sınıflandırmaya hazır hale getirmişlerdir. Daha sonra yazarlar, Histograms of Oriented Gradient (HOG) ve Local Binary Pattern (LBP) yardımıyla özellik çıkarımı yapmış ve mevcut verilere Random Forest (RF) sınıflandırma yöntemini uygulamıştır. Bu prosedürlerin bir sonucu olarak, yazarlar %93'lük bir doğruluk elde edildiğini paylaşmıştır.

Soltaninejad ve ark. (Soltaninejad ve ark., 2014), 4 farklı beyin tümörü tipinin sınıflandırılması üzerine bir çalışma yapmışlardır. Yazarlar ilk önce BRATS 2013 veri kümesine girdap akımı efektini uygulayarak görüntüyü kullanım için daha verimli hale getirmişlerdir. Daha sonra görüntüleri bölütleyen yazarlar, bölütlenen görüntüleri SVM ile sınıflandırmışlar ve %80 başarı oranı elde etmişlerdir.

Anjali ve ark. (Anjali ve Priya, 2017), MRI görüntülerine dayalı makine öğrenmesi yöntemlerinden biri olan SVM yardımıyla beyin tümörünün

saptanması üzerine yaptıkları çalışmada doku özelliklerinden yararlanarak Particle Swarm Optimization yöntemini kullanarak özellik seçimini yapmışlardır. Görüntüyü daha saf hale getirmek için medyan filtreden de yararlanan yazarlar, The World Brain Atlas'tan aldıkları veri setinde çalışmanın başarısını %92.31 olarak elde etmişlerdir.

Jayachandran ve Dhanasekaran (Jayachandran ve Dhanasekaran, 2013) beyin tümörlerinin tespiti üzerine yaptıkları çalışmada, mevcut veri setine 4 adımlı Fuzzy-SVM yöntemini uygulamışlardır. Gürültünün azaltılması ile başlayan bu yöntem, doku özelliklerinin çıkarılması ile devam etmiştir. Daha sonra yazarlar, elde edilen öznitelikler sınıflandırma etkilerini seçmiş ve mevcut öznitelikler üzerinde Fuzzy-DVM yöntemini uygulamışlardır. Bu süreç sonunda yazarlar sınıflandırma işleminin başarısını %95,80 olarak belirlemişlerdir.

Son yıllarda makine öğrenimi yöntemlerinin karmaşıklığı ve bir problemi çözmek için kullanılan düğüm sayısının fazla olması nedeniyle araştırmacılar derin öğrenme tabanlı sınıflandırma süreçlerine odaklanmaya başladılar. Derin öğrenme yöntemi, sistemi karmaşıklıktan uzak tutar ve daha basit bir öğrenme yapısı ile araştırmacılara kolaylık sağlar. Sınıflandırma işlemini gerçekleştirirken yapısındaki ağlar yardımıyla transfer öğrenme yöntemi ile özellikleri sınıflandırma sürecine dahil eder ve makine öğrenmesi yöntemlerine göre daha başarılı sonuçlar elde etmeyi amaçlar. Bu, görüntü sınıflandırması ile ilgili çalışmalarda yaygın olarak kullanılmasını da sağlamıştır. MRI görüntüleri aracılığıyla elde edilen beyin tümörü verilerinin sınıflandırılması konusunda literatürde derin öğrenme yöntemleri ile ilgili birçok çalışma yayınlanmıştır.

Khan ve ark. (Khan ve ark., 2020), derin öğrenmeye dayalı beyin tümörü sınıflandırması için Aşırı Öğrenme Makinesi (ELM) yöntemini kullanmıştır. Sınıflandırma işlemi uygulanmadan önce modele VGG16 ve VGG19

uygulanarak özellik çıkarımı yapılmıştır. Bu özelliklerden sınıflandırma performansına etkisi yüksek olanlar seçilerek sınıflandırma işlemine tabi tutulmuştur. Yazarlar yöntemi sınıflandırma problemlerinde literatürde yaygın olarak kullanılan BRATS2018 veri setine uyguladığında %92,5 doğruluk elde etmiştir. Sınıflandırıcının başarısını karşılaştırmak için aynı veri seti üzerinde çeşitli derin öğrenme yöntemleri ile sınıflandırma yapan yazarlar, çalışmalarında önerilen yöntemin en yüksek doğruluğa sahip olduğunu göstermişlerdir.

Sachdeva ve ark. (Sachdeva ve ark., 2013), T1 ağırlıklı MRG görüntüleri üzerinde astrositom, menenjiyom, sekonder metastatik tümör gibi tümör tiplerinin sınıflandırılması üzerine bir çalışma yapmışlardır. Bu çalışmada 428 adet beyin tümörü kesiti bulunmaktadır ve bu kesitler 2010-2011 yılları arasında Lisansüstü Tıp Eğitimi ve Araştırma Enstitüsü'nde (PGIMER) elde edilen MRG görüntülerinden oluşmaktadır. Yapay Sinir Ağları (YSA) sınıflandırma yöntemini kullanarak yazarlar %91 oranında sınıflandırma başarısı elde ettiklerini paylaşmışlardır.

Deepak ve Ameer (Deepak ve Ameer, 2019) beynin belirli bölgelerinde (glioma, meningioma, hipofiz) meydana gelen tümörlerin sınıflandırılmasına ilişkin bir çalışma yürüttüler. Çalışmada kullanılan 233 hastaya ait 3064 adet beyin MR görüntüsü Figshare veri tabanından alınmış olup, bu veri seti literatürde modellerin test edilmesinde sıklıkla kullanılan veri setleri arasında yer almaktadır. Yazarların yaklaşımına göre, beyinden çıkarılan özelliklerin benzerliği nedeniyle makine öğrenmesi sınıflandırma süreci kesintiye uğramaktadır. Bunun üstesinden gelmek için yazarlar, sınıflandırma sürecine bir transfer öğrenme adımı dahil ederek ve veri kümesinin boyutunu azaltarak modellerini %92,3 başarı oranıyla GoogleNet ile birleştirdiler.

Derin öğrenme ile sınıflandırma süreçlerinde kullanılan yöntemler, farklı katmanları otomatik olarak sürece dahil ederek özellik çıkarmayı makine

öğrenmesinden daha kolay hale getirir. Widhiarso ve ark. (Widhiarso ve ark., 2018), derin öğrenmenin bu avantajına dayanarak, Biyomedikal Mühendisliği Okulu'ndan alınan 233 hastadan alınan 3064 beyin MRI görüntüsünden GLCM özelliklerini çıkardı. Bu çıkarımın geleneksel makine öğrenimi yöntemlerine göre %20 daha başarılı olduğunu buldular. Bu sayede yazarlar %82'lik bir başarı oranına ulaştılar.

Beyin tümörlerini sınıflandırmak için Mohsen ve ark. (Mohsen ve ark., 2018) Harvard Tıp Fakültesi'nden topladıkları 66 görüntüyü Derin Sinir Ağı (DNN) yöntemini kullanarak tümörsüz, glioblastoma, metastaz ve sarkom olarak gruplandırdılar. Çalışma sonucunda elde ettikleri doğruluk oranı literatüre %96,97 olarak kaydedilmiştir.

Anilkumar ve Rajesh (Anilkumar ve Rajesh, 2020) çalışmaları kapsamında derin öğrenme süreci yardımıyla sınıflandırma işlemini gerçekleştirmişlerdir. Yazarlar yeni bir algoritma önermişler ve VGGnet yapısını biraz daha karmaşık hale getirerek, küçük veri kümeleri üzerinde sınıflandırma sürecinde uygulanan transfer öğrenme yönteminin başarısını arttırmayı amaçlamışlardır. Beyin tümörleri üzerine yapılan çalışmalarda sıklıkla kullanılan BRATS ve CE-MRI veri setlerini kullanan yazarlar, sınıflandırma işlemi sonucunda sırasıyla %97,28 ve %98,69 doğruluk oranlarına ulaşmışlardır.

Sarhan (Sarhan, 2020) bir makine öğrenme yöntemi olan SVM ile derin öğrenme yöntemi olan SVM'yi karşılaştırmak için bir çalışma yürütmüştür. Çalışmasında özellik çıkarma yöntemi olarak Haar dalgacık dönüşümünü kullanan Sarhan, girdi verilerini yaklaşım katsayıları ve detay katsayıları olarak ikiye ayırmıştır. Çalışmada Figshare (Cheng) veri setini kullanan yazar, bu özellik yardımıyla sınıflandırma işlemini gerçekleştirmiş ve CNN modelinin, SVM'nin %98 doğruluğuna kıyasla %99,3 doğruluk oranıyla daha iyi sonuçlar verdiğini belirtmiştir.

Raj ve ark. (Raj ve ark., 2020) literatüre yeni bir yaklaşım getirmek amacıyla BRAINnet adını verdikleri bir yöntem geliştirmişlerdir. Yazarların önerdiği yöntem iki aşamada çalışmaktadır. İlk olarak algoritma tümör kontrolünü gerçekleştirir. İkinci aşamada, inceleme sonucu tümör hücresinin mevcut olduğunu tespit ederse görüntüye segmentasyon uygulayarak tümörü etiketler. Bu doğrultuda yazarlar, çalışmanın tümör tespitinde %98, tümör etiketlemesinde ise %99 doğruluk oranına sahip olduğunu ortaya koydu.

D. Zikic ve ark. (Zikic ve ark., 2014) CNN modeli yardımıyla sınıflandırma yapmıştır. Yazarlar, 5 katmanlı modeli kullanarak BRATS 2013 veri setine uyguladıkları segmentasyon sonrasında sınıflandırma sürecinde %83,7 doğruluk elde etmişlerdir.

Das ve ark. (Das ve ark., 2019) derin öğrenme tabanlı beyin tümörü tespiti kapsamında önerdikleri yöntemde 2 aşamalı bir yol izlemişlerdir. Bu yöntem doğrultusunda, ön işleme tabi tutulan MR görüntüleri öncelikle yeniden boyutlandırılmış ve filtrelenmiştir. Daha sonra sınıflandırma başarısını arttırmak için kontrast değeri optimal değere getirilmiştir. Bu ön işlemlerden sonra yazarlar, 233 hastadan alınan 3064 beyin tümörü görüntüsüne CNN yöntemini uygulamış ve sonuç olarak %94,39 doğruluk elde etmişlerdir.

Özyurt ve ark. (Özyurt ve ark., 2019), TCGA-GBM veri seti üzerinde yaptıkları çalışmada, derin öğrenme yöntemlerinden biri olan CNN yardımıyla beyin tümörünü (iyi huylu ve kötü huylu) etiketlemeyi amaçlamışlardır. Bu bağlamda yazarlar, görüntüleri bölütlemek için ilk olarak Neutrosophic Set–Expert Maximum Fuzzy Sure Entropy (NS-EMFSE) yöntemini kullanmışlar ve CNN yardımıyla bölütlenen görüntülerden özellik çıkarımı gerçekleştirmişlerdir. Daha sonra yazarlar, özellik çıkarımı yaptıkları MR görüntülerine NS-EMFSE CNN yöntemini uygulamış ve %95,62 doğruluk elde etmişlerdir.

Çınar ve Yıldırım (Çınar ve Yıldırım, 2020) yaptıkları çalışmada derin öğrenme yöntemlerinden biri olan Resnet50'nin geliştirilmiş versiyonunu kullanarak MR görüntülerinde tümör tespiti yapmayı amaçlamışlardır. Yazarlar, Resnet50'nin mevcut sürümüne 8 katman daha ekleyerek Kaggle'dan elde edilen beyin tümörü görüntülerine uygulayarak sonuçları diğer derin öğrenme yöntemleriyle karşılaştırmış ve %97 oranında doğruluk elde etmiştir.

Raja ve Viswasa (Raja ve Viswasa, 2021) yaptıkları çalışmada BRATS 2015'ten elde edilen görüntülerin çeşitli ön işleme tabi tutulmasından sonra derin öğrenme yöntemleri yardımıyla tümör hücrelerinin tespit edilmesini amaçlayan bir yaklaşım sunmuşlardır. Bu yaklaşıma göre yazarlar önce görüntülerdeki gürültüyü gidermek için medyan filtresi kullanmış, ardından gürültünün azaltıldığı görüntüye Bayesian Bulanık C-ortalamalar bölütleme yöntemini uygulayarak görüntü bölütleme işlemini gerçekleştirmişlerdir. Daha sonra yazarlar WPTE ve ST özellik çıkarma yöntemlerini kullanarak elde edilen özellikleri kullanarak verileri sınıflandırmışlardır. JOA ve SoftMax regresyonu ile sınıflandırma işlemini gerçekleştiren yazarlar, yaklaşım sonucunda %98,5 doğruluk elde etmişlerdir.

Seetha ve Raja (Seetha ve Raja, 2018) çalışmalarında beyin tümörünü tespit etmeyi amaçlamışlardır. Bu doğrultuda yazarlar öncelikle ImageNet'ten aldıkları beyin tümörü MR görüntülerini Fuzzy C Means segmentasyon yöntemini kullanarak sınıflandırmaya hazır hale getirmişlerdir. Daha sonra sınıflandırma sürecinde DNN ve DVM yöntemlerini birleştiren yazarlar %97,5 sınıflandırma başarısı elde etmişlerdir.

Tablo 1. Beyin tümörü sınıflandırmasına ilişkin karşılaştırmalı çalışmalar

Yazar/lar	Yıl	Veri Seti	Özellikler	Sınıflandırma Yöntemi	Doğruluk (%)
Naomi Joseph ve ark.	2017	BRATS		Yarı Otomatik Segmentasyon ve K-Mean sınıflandırma	% 82
Amin and Mageed	2012	Şam Üniversitesine ait 'Brain Atlas'		Özellik çıkarımı için kullanılan Temel Bileşen Analizi (PCA). Sınıflandırma için uygulanan Çok Katmanlı Perceptron	% 88.2- % 96.7
Cheng ve ark.	2015	Nanfang Hastanesi and General Hastanesi	GLCM, kelime çantası ve yoğunluk histogramı	Knn and DVM	% 91.14 (SVM)
Cinarer ve ark.	2019	Kanser Görüntüleme Arşiv Veritabanı	Her MR görüntüsünden 30 özellik çıkarıldı.	SVM, Knn, RF, LDA	% 90 (SVM)
A. Pratondo ve ark.	2016	Bahsedilmedi	Bahsedilmedi	Chan vese yöntemiyle segmentasyon ardından DVM ile sınıflandırma.	%90
Khizar Abbas ve ark.	2019	MICCAI Beyin Tümörü Segmentasyon Veri Seti	Standart sapma, histogram, basıklık, çarpıklık	Otomatik Segmentasyon ve Yerel Bağımsız Projeksiyon Tabanlı Sınıflandırma (LIPC)	%89
J. Sachdeva ve ark.	2011	Radyodiagnoz Anabilim Dalı, Lisansüstü Tıp Eğitimi ve Araştırma Enstitüsü (PGIMER)	71 yoğunluk ve doku özelliği	GADVM (Genetik Algoritma ile birleştirilmiş DVM)	%91.7
Selveraj ve ark.	2013	Bahsedilmedi	Bahsedilmedi	En Küçük Kareler Destek Vektör Makineleri (LS-DVM)	% 96 - 98
Chander ve ark.	2019	Bahsedilmedi	GLCM özellikler	DVM	%93
Devkota ve ark.	2018	Bahsedilmedi	Doku özellikleri	DVM	%86.6
Abbasi ve ark.	2017	BRATS 2013	HOG ve LBP	Random Forest (RF)	%93
Soltaninejad ve ark.	2014	BRATS 2013	Bahsedilmedi	DVM	%80
Anjali ve ark.	2017	The World Brain Atlas	Parçacık Sürü Optimizasyonu	DVM	%92.31
A. Jayachandran	2013	Bahsedilmedi	Doku özellikleri	Fuzzy-SVM	

ve ark.					
Khan ve ark.	2020	BRATS 2018	VGG16 ve VGG19 uygulanarak öznitelikler çıkartılır ve Correntropy tabanlı eklem öznitelikleri seçilir.	Aşırı Öğrenme Makinesi (ELM)	% 92.5
Sachdeva ve ark.	2013	PGIMER'den alınan 428 Beyin Tümörü dilimi	LoG, GLCM, RILBP, DGTF, RICGF	Yapay Sinir Ağları (ANN)	% 91
S. Deepak, and P.M Ameer	2019	Figshare beyin tümörü veri seti	Bahsedilmedi	GoogleNet	% 92.3
Widhiarso ve ark.	2018	Biyomedikal Mühendisliği Okulu (Güney Tıp Üniversitesi, Guangzhou, Çin)	GLCM	Evrişimsel Sinir Ağının (CNN) makine öğrenimi yöntemleriyle karşılaştırılması	% 82
Mohsen ve ark.	2017	Harvard Tıp Fakültesi	DWT kullanılarak çıkarılan özellikler. Çıkarılan özelliklerden bahsedilmiyor	Derin Sinir Ağı (DNN)	%96.97
Anilkumar and Rajesh	2020	BRATS ve CE-MRI	Transfer öğrenme	VGGnet	% 97.28 and % 98.69
Sarhan	2020	Figshare (Cheng)	Haar dalgacık dönüşümü	CNN	% 99.3
Raj et al.	2020		Transfer öğrenme	BrainNET	% 99
D. Zikic ve ark.	2014	BRATS 2013	Transfer öğrenme	CNN	%83.7
Das ve ark.	2019	BRATS 2013	Transfer öğrenme	CNN	%94.39
Özyurt ve ark.	2019	TCGA-GBM	Özellik çıkarımı için CNN	NS-EMFSE (nötrosofik küme – uzman maksimum bulanık kesin entropi) CNN	%95.62
Cinar and Yildirim	2020	Kaggle	Bahsedilmedi	ResNet50	%97
Raja and Viswasa	2021	BRATS 2015	Dalgacık Paket Dönüşüm Enerjisi (WPTE) ve ST	Softmax regresyonu	%98.5
Seetha and Raja	2018	ImageNet	Bahsedilmedi	DNN'li DVM (Derin Sinir Ağları)	%97.5

4. PERFORMANS KRİTERLERİ

Segmentasyon ve sınıflandırma süreçlerinde yöntemin başarısının ölçülmesi araştırmalar için oldukça önemlidir. Makine öğrenimi yöntemleri her performans ölçümüne karşı olumlu sonuçlar vermeyebilir. Bu nedenle değerlendirme kriterleri için farklı yollar izlenebilir (Biratu ve ark., 2021). Sınıflandırma kriterlerinde temel olarak kullanılan kavramlardan birkaçı Gerçek Negatif (TN), Gerçek Pozitif (TP), Yanlış Pozitif (FP) ve Yanlış Negatif (FN)'dir. Bunların yardımıyla Doğruluk, Özgünlük, Hassasiyet, Geri Çağırma, F1-Score, Zar Benzerlik Katsayısı (DSC) performans kriterlerinin hesaplanmasını gerçekleştirebilmektedir.

Doğruluk, sistemin sınıflandırma işlemini gerçekleştirme yeteneğini test eder ve buna göre bir çıktı verir. Doğruluk kriteri, modelin matematiksel işaretinin yönünden bağımsız bir parametredir. Doğruluk parametresinin hesaplanması denklemde gösterilmektedir.

$$\text{Doğruluk} = \frac{TN + TP}{FN + FP + TN + TP}$$

Özgüllük, N ve TN verilerine ilişkin tahminlerin gerçekten negatif olma oranını temsil eder. Özgüllük kriterinin türetilmesi denklemde gösterilmektedir.

$$\text{Özgüllük} = \frac{TN}{FP + TN}$$

Kesinlik, önerilen yöntemin doğru tahmin oranını gösteren kriterdir.

$$\text{Kesinlik} = \frac{TP}{FP + TP}$$

Duyarlılık, modelin pozitif örneklere ilişkin tahminlerini inceler. Model üzerindeki tahminlerin doğruluk oranının sıklığını ifade eder. Aşağıdaki denklemdeki gibi ifade edilir.

$$\text{Duyarlılık} = \frac{TP}{FP + TN}$$

Bahsedilen diğer performans ölçütleri gibi temel kriterlere (TN, TP, FP ve FN) bağlı olan Recall, denklemdeki gibi hesaplanır.

$$Recall = \frac{TN}{FN + TP}$$

Geri çağırma ve kesinlik yardımıyla elde edilen F1-Score kriteri, harmonik ortalamanın hesaplanması yöntemi olarak bilinmektedir. Kriterin Hassasiyet (PR) ve Geri Çağırma (RE) değişkenlerine bağlı olarak türetilmesi denklem (12)'de gösterilmektedir.

$$\text{F1} - \text{Score} = 2\ ((\text{RE}) * (\text{PR}))/(\text{RE} + \text{PR})$$

5. SONUÇLAR VE GELECEK ÇALIŞMALAR

Hayatımız boyunca göz ardı edilemeyecek hastalıklardan biri olan beyin tümörünün tespiti ve yorumlanmasına odaklanan bu çalışma, araştırmacılara ışık tutacak kapsamlı bir literatür desteği sağlamayı amaçlamaktadır. Bu literatür taraması kapsamında, beyin tümörü segmentasyonu ve sınıflandırması konusunda akademik olarak geliştirilen yöntem ve çalışmalar tartışılarak, konuyla ilgilenen araştırmacıların beyin tümörleri ile ilgili çalışmalara daha hızlı ulaşabilmesi sağlanarak yaklaşımlar sunulmuştur.

Çalışma kapsamında elde edilen bulgulara göre beyin tümörü tespit sürecinde izlenen segmentasyon yöntemlerinin sınıflandırma sürecinin önemli bir parçası olduğu görülmektedir. Tümör bölgesinin tespit edilmesini, çalışma alanının daraltılmasını ve daha doğru sonuçların elde edilmesini sağlayan bu yöntemler topluluğu, bir sonraki adım olan özellik çıkarımına da ışık tutmaktadır.

Özellik çıkarma yöntemleri, sınıflandırma işlemlerine uygun olmayan görüntüyü dijital veriye dönüştürerek sınıflandırma için kullanıma sunar. Başka bir deyişle özellik çıkarma yöntemleri, sınıflandırma yöntemleri için mevcut görüntü verilerinin anlamlandırılmasına hizmet eder. Ayrıca özellik çıkarma yöntemleri bazen doğrudan kullanılamayabilir. Bu, veri setine çeşitli ön işlemelerin uygulanmasını gerektirir. Araştırmada bahsedilen ve literatürde geniş bir yere sahip olan GLCM özellikleri, beyin tümörlerinin makine öğrenmesi teknikleri ile sınıflandırılmasında kullanılan en yaygın özellikleri oluşturmaktadır. Verdiği dokusal özellikler sayesinde sınıflandırma yöntemleriyle tümör tipinin belirlenmesine olanak sağlar.

Çalışmada yukarıda anlatılan işlemler sonrasında sınıflandırmaya hazır hale gelen veri setine uygulanan makine öğrenmesi yöntemleri ve sonuçları ele alınmaktadır. Makine öğrenmesi yöntemleri, veri setini eğitim ve test olarak ikiye böldükten sonra eğitilen tekniği test veri seti üzerinde test ederek bir doğruluk oranı sağlar.

Makine öğrenmesi yöntemlerinden farklı olarak öğrenme sürecini katmanlı bir yapıda gerçekleştiren derin öğrenme yöntemleri, özellikle büyük veri setlerinde makine öğrenmesi yöntemlerine göre avantajlıdır. Ayrıca bu öğrenme sürecinin farklılığı, derin öğrenme yöntemlerini dinamik veri setlerinde kullanıma uygun hale getirmektedir. Bu çalışmada incelenen yöntemler dikkate alındığında makine öğrenmesi yöntemleriyle elde edilen doğruluk oranlarının genel olarak derin öğrenmenin gerisinde kaldığı görülmektedir. Bunun en büyük nedeni derin öğrenme yöntemlerinin öğrenme tekniği olan transfer öğrenme yöntemidir.

Manuel segmentasyon ve sınıflandırma, MR tabanlı sınıflandırma ve segmentasyon yöntemlerinin günlük klinik işlemlere uyarlanması için yeterli değildir. Geliştirilmiş CNN mimarileri otomatik segmentasyon ve sınıflandırma görevine yardımcı olabilir. Ayrıca otomatik modeller sadece

MR tekniklerini değil diğer görüntüleme tekniklerini de destekleyebilmektedir. MR cihazlarının standardizasyonunun iyileştirilmesi de otomatik segmentasyon ve sınıflandırma sürecinin geliştirilmesine yardımcı olabilir.

KAYNAKÇA

Abbas, K., Khan, P. W., Ahmed, K. T., & Song, W. C. (2019, October). Automatic brain tumor detection in medical imaging using machine learning. In 2019 International conference on information and communication technology convergence (ICTC) (pp. 531-536). IEEE.

Abbasi, S., & Tajeripour, F. (2017). Detection of brain tumor in 3D MRI images using local binary patterns and histogram orientation gradient. Neurocomputing, 219, 526-535.

Amin, J., Sharif, M., Yasmin, M., & Fernandes, S. L. (2020). A distinctive approach in brain tumor detection and classification using MRI. Pattern Recognition Letters, 139, 118-127.

Amin, S. E., & Megeed, M. A. (2012, May). Brain tumor diagnosis systems based on artificial neural networks and segmentation using MRI. In 2012 8th International Conference on Informatics and Systems (INFOS) (pp. MM-119). IEEE.

Anilkumar, B., & Kumar, P. R. (2020). Tumor classification using block wise fine tuning and transfer learning of deep neural network and KNN classifier on MR brain images. Int. J. Emerg. Trends Eng. Res, 8(2), 574-583.

Anjali, R., & Priya, S. (2017). An efficient classifier for brain tumor classification. Int J Comput Sci Mob Comput, 6(8), 40-48.

Cheng, J., Huang, W., Cao, S., Yang, R., Yang, W., Yun, Z., ... & Feng, Q. (2015). Enhanced performance of brain tumor classification via tumor region augmentation and partition. PloS one, 10(10), e0140381.

Çınarer, G., & Emiroğlu, B. G. (2019, October). Classificatin of brain tumors by machine learning algorithms. In 2019 3rd international symposium on multidisciplinary studies and innovative technologies (ISMSIT) (pp. 1-4). IEEE.

Çinar, A., & Yildirim, M. (2020). Detection of tumors on brain MRI images

using the hybrid convolutional neural network architecture. Medical hypotheses, 139, 109684.

Das, S., Aranya, O. R. R., & Labiba, N. N. (2019, May). Brain tumor classification using convolutional neural network. In 2019 1st International Conference on Advances in Science, Engineering and Robotics Technology (ICASERT) (pp. 1-5). IEEE.

Das, S., Nayak, G. K., Saba, L., Kalra, M., Suri, J. S., & Saxena, S. (2022). An artificial intelligence framework and its bias for brain tumor segmentation: A narrative review. Computers in biology and medicine, 143, 105273.

Deepak, S., & Ameer, P. M. (2019). Brain tumor classification using deep CNN features via transfer learning. Computers in biology and medicine, 111, 103345.

Devkota, B., Alsadoon, A., Prasad, P. W. C., Singh, A. K., & Elchouemi, A. (2018). Image segmentation for early stage brain tumor detection using mathematical morphological reconstruction. Procedia Computer Science, 125, 115-123.

Dubey, R. B., Hanmandlu, M., & Vasikarla, S. (2011, April). Evaluation of three methods for MRI brain tumor segmentation. In 2011 eighth international conference on information technology: new generations (pp. 494-499). IEEE.

Eddyy, W. F., Fitzgerald, M., & Noll, D. C. (1996). Improved image registration by using Fourier interpolation. Magnetic resonance in medicine, 36(6), 923-931.

Foo, J. L. (2006). A survey of user interaction and automation in medical image segmentation methods. Iowa State University Human Computer Interaction Technical Report ISU-HCI-2006-02.

Goel, N. J., Bird, C. E., Hicks, W. H., & Abdullah, K. G. (2021). Economic implications of the modern treatment paradigm of glioblastoma: an

analysis of global cost estimates and their utility for cost assessment. Journal of Medical Economics, 24(1), 1018-1024.

Hill, D. L. G., Batchelor, P. G., Holden, M., & Hawkes, D. J. (2001). Medical image registration Physics in Medicine and Biology, Vol. 46, pp. R1–R45.

Iftekharuddin, K. M., Zheng, J., Islam, M. A., & Ogg, R. J. (2009). Fractal-based brain tumor detection in multimodal MRI. Applied Mathematics and Computation, 207(1), 23-41.

Ito, R., Nakae, K., Hata, J., Okano, H., & Ishii, S. (2019). Semi-supervised deep learning of brain tissue segmentation. Neural Networks, 116, 25-34.

Jalali, V., & Kaur, D. (2020). A study of classification and feature extraction techniques for brain tumor detection. International Journal of Multimedia Information Retrieval, 9(4), 271-290.

Jayachandran, A., & Dhanasekaran, R. (2013). Brain tumor detection and classification of MR images using texture features and fuzzy SVM classifier. Research Journal of Applied Sciences, Engineering and Technology, 6(12), 2264-2269.

Joseph, N., Sanghani, P., & Ren, H. (2017, December). Semi-automated segmentation of glioblastomas in brain MRI using machine learning techniques. In 2017 16th IEEE International Conference on Machine Learning and Applications (ICMLA) (pp. 1149-1152). IEEE.

Kaplan, K., Kaya, Y., Kuncan, M., & Ertunç, H. M. (2020). Brain tumor classification using modified local binary patterns (LBP) feature extraction methods. Medical hypotheses, 139, 109696.Burton, T., Jenkins, N., Sharpe, D., & Bossanyi, E. (2011). *Wind Energy Handbook, Second Edition*. *Wind Energy Handbook, Second Edition*.

Khan, M. A., Ashraf, I., Alhaisoni, M., Damaševičius, R., Scherer, R., Rehman, A., & Bukhari, S. A. C. (2020). Multimodal brain tumor

classification using deep learning and robust feature selection: A machine learning application for radiologists. Diagnostics, 10(8), 565.

Menze, B. H., Jakab, A., Bauer, S., Kalpathy-Cramer, J., Farahani, K., Kirby, J., ... & Van Leemput, K. (2014). The multimodal brain tumor image segmentation benchmark (BRATS). IEEE transactions on medical imaging, 34(10), 1993-2024.

Mohsen, H., El-Dahshan, E. S. A., El-Horbaty, E. S. M., & Salem, A. B. M. (2018). Classification using deep learning neural networks for brain tumors. Future Computing and Informatics Journal, 3(1), 68-71.

Ostrom, Q. T., Krebs, H. L., Patil, N., Cioffi, G., & Barnholtz-Sloan, J. S. (2021). Racial/ethnic disparities in treatment pattern and time to treatment for adults with glioblastoma in the US. Journal of Neuro-Oncology, 152, 603-615.

Özyurt, F., Sert, E., Avci, E., & Dogantekin, E. (2019). Brain tumor detection based on Convolutional Neural Network with neutrosophic expert maximum fuzzy sure entropy. Measurement, 147, 106830.

Pratondo, A., Chui, C. K., & Ong, S. H. (2017). Integrating machine learning with region-based active contour models in medical image segmentation. Journal of Visual Communication and Image Representation, 43, 1-9.

Raj, A., Anil, A., Deepa, P. L., Aravind Sarma, H., & Naveen Chandran, R. (2020). BrainNET: A Deep Learning Network for Brain Tumor Detection and Classification. In Advances in Communication Systems and Networks: Select Proceedings of ComNet 2019 (pp. 577-589). Springer Singapore.

Raja, P. S. (2020). Brain tumor classification using a hybrid deep autoencoder with Bayesian fuzzy clustering-based segmentation approach. Biocybernetics and Biomedical Engineering, 40(1), 440-453.

Sachdeva, J., Kumar, V., Gupta, I., Khandelwal, N., & Ahuja, C. K. (2011, December). Multiclass brain tumor classification using GA-SVM. In

2011 Developments in E-systems Engineering (pp. 182-187). IEEE.

Sachdeva, J., Kumar, V., Gupta, I., Khandelwal, N., & Ahuja, C. K. (2013). Segmentation, feature extraction, and multiclass brain tumor classification. Journal of digital imaging, 26, 1141-1150.

Said, A. M., & Ibrahim, F. S. (2017). Comparative study of segmentation techniques for detection of tumors based on MRI brain images. Int. J. Biosci. Biochem. Bioinform, 8, 1-1.

Saman, S., & Jamjala Narayanan, S. (2019). Survey on brain tumor segmentation and feature extraction of MR images. International journal of multimedia information retrieval, 8, 79-99.

Sarhan, A. M. (2020). Brain tumor classification in magnetic resonance images using deep learning and wavelet transform. Journal of Biomedical Science and Engineering, 13(06), 102.

Seetha, J., & Raja, S. S. (2018). Brain tumor classification using convolutional neural networks. Biomedical & Pharmacology Journal, 11(3), 1457.

Selvaraj, H., Selvi, S. T., Selvathi, D., & Gewali, L. (2007). Brain MRI slices classification using least squares support vector machine. International journal of intelligent computing in medical sciences & image processing, 1(1), 21-33.

Sharath Chander, P., Soundarya, J., & Priyadharsini, R. (2020). Brain tumour detection and classification using K-means clustering and SVM classifier. In RITA 2018: Proceedings of the 6th International Conference on Robot Intelligence Technology and Applications (pp. 49-63). Springer Singapore.

Soltaninejad, M., Ye, X., Yang, G., Allinson, N., & Lambrou, T. (2014). Brain tumour grading in different MRI protocols using SVM on statistical features.

Tiwari, A., Srivastava, S., & Pant, M. (2020). Brain tumor segmentation and

classification from magnetic resonance images: Review of selected methods from 2014 to 2019. Pattern recognition letters, 131, 244-260.

Uma, K., Suhasini, K., & Vijayakumar, M. (2016). A comparative analysis of brain tumor segmentation techniques. Indian Journal of Science and Technology, 9(48).

Widhiarso, W., Yohannes, Y., & Prakarsah, C. (2018). Brain tumor classification using gray level co-occurrence matrix and convolutional neural network. IJEIS (Indonesian Journal of Electronics and Instrumentation Systems), 8(2), 179-190.

Yao, J. (2006). Image Processing in Tumor Imaging, New Techniques in Oncologic Imaging. Zhang, F., & Hancock, ER Zhang.(2010). New Riemannian techniques for directional and tensorial image data. Pattern Recognition, 43(4), 1590-1606.

Zhang, Y., Zou, P., Mulhern, R. K., Butler, R. W., Laningham, F. H., & Ogg, R. J. (2008). Brain structural abnormalities in survivors of pediatric posterior fossa brain tumors: a voxel-based morphometry study using free-form deformation. NeuroImage, 42(1), 218-229.

Zikic, D., Ioannou, Y., Brown, M., & Criminisi, A. (2014). Segmentation of brain tumor tissues with convolutional neural networks. Proceedings MICCAI-BRATS, 36(2014), 36-39.

Zikic, D., Ioannou, Y., Brown, M., & Criminisi, A. (2014). Segmentation of brain tumor tissues with convolutional neural networks. Proceedings MICCAI-BRATS, 36(2014), 36-39.

Zitova, B., & Flusser, J. (2003). Image registration methods: a survey. Image and vision computing, 21(11), 977-1000.

BÖLÜM 6

MEME GÖRÜNTÜLEMEDE MAMOGRAFİNİN YERİ VE GÜNCEL YAKLAŞIMLAR

Dr. Erdal AYVAZ[1]
Dr. Öğr. Üyesi Kaplan KAPLAN[2]
Abdulkadir BULDU[3]
Doç. Dr. Fatma KUNCAN[4]

DOI: https://dx.doi.org/10.5281/zenodo.8364939

[1] Sağlık Bilimleri Üniversitesi, Kocaeli Şehir Hastanesi, Radyoloji Bölümü, Kocaeli, Türkiye, erayvaz04@gmail.com, Orcid ID: 0000-0002-4630-278X
[2] Kocaeli Üniversitesi, Mühendislik Fakültesi, Yazılım Mühendisliği Bölümü, Kocaeli, Türkiye, kaplan.kaplan@kocaeli.edu.tr, Orcid ID: 0000-0001-8036-1145
[3] Siirt Üniversitesi, Mühendislik Fakültesi, Elektrik-Elektronik Mühendisliği Bölümü, Siirt, Türkiye, abdulkadir.buldu@siirt.edu.tr, Orcid ID: 0000-0002-9161-4862
[4] Siirt Üniversitesi, Mühendislik Fakültesi, Bilgisayar Mühendisliği Bölümü, Siirt, Türkiye, fatmakuncan@siirt.edu.tr, Orcid ID: 0000-0003-0712-6426

1. GİRİŞ

Mamografi genellikle 40 yaş ve üstü kadınlarda meme kanserinde ana tarama yöntemi olarak kullanılmakta olup, erken teşhis, buna bağlı yaşam beklentisi ve tedavi başarı oranlarını yükseltmektedir (Swedish Organised Service Screening Evaluation Group, 2006). Meme kanseri dünyada en sık teşhis edilen ikinci kanser türü olmasının yanı sıra kadınlarda en yaygın ikinci ölüm sebebidir (Tuncbilek ve ark., 2005; Heywang ve ark., 2008). Uluslararası Kanser Araştırmaları Ajansının (The International Agency for Research on Cancer, IARC) yayınladığı Globocan 2020 verilerine göre kadınlarda meme kanseri en çok teşhis edilen kanser türüdür (Ferlay ve ark., 2015). Bu verilere göre kadınlarda meme kanserli tüm kanserlerin %24,5"ini oluşturmakta ve kansere bağlı 684,996 ölüm olduğu varsayılmaktadır. Türkiye' Cumhuriyeti Sağlık Bakanlığı'nın 2017 verilerine göre ise bir yıl içerisinde 11.851 kadın hasta meme kanseri teşhisi almıştır (Gültekin ve Boztaş, 2014). Globocan 2020 Türkiye verilerine göre bir yıl içerisinde kadınlarda 24.175 yeni kanser tanısı olguları arasında meme kanseri; 7.161 kişi %23,9 oranı ile dördüncü sırada ölüme neden olan kanserdir.

Son 40 yılda yapılan çalışmalar sonucunda, mamografik tarama yöntemleri ile meme kanserinden kaynaklanan ölümlerin önemli oranda azaldığı görülmüştür (Bhimani ve ark., 2017). Meme kanseri ekran film kombinasyonları ile yapılan çalışmalarda erken teşhis edilebilmekle beraber bu yöntemin mükemmel sonuç verdiğini söyleyebilmek olası değildir. Meme kanserinde mamografinin lezyon saptama duyarlılığı %69-90 arasında değişmektedir (Aberle ve ark., 2005; Bick ve Diekmann, 2007). Mamografide; meme fibroglandüler doku yoğunluğu fazla olan olgularda (menopoz öncesi dönemde ve hormon tedavisi gören olgularda) duyarlılık azalmaktadır. Mamografi özgüllüğünün düşmesi nedeniyle iyi huylu lezyonları kötü huylu olanlardan ayırt edememektedir. (Kerlikowske ve ark.,

1996; Leung, 2005). Tüm bu nedenlere incelendiğinde, sonuç olarak meme kanserinin saptanmasında en yoğun olarak kullanılan mamografi cihazlarının hassasiyetinin artırılması gerekliliğidir.

Mamografinin yetersiz olduğu yoğun ve sklerotik meme dokusu olgularında kullanılan ilk görüntüleme yöntemi ultrasonografi (US)'dir. Tespit edilen lezyonların davranışsal özelliklerini, multisentrikliği derecelendirmek, meme koruyucu cerrahiyi planlamak, rezidüel lezyonları granülasyon dokusundan ayırmak ve tedavi sonrası takipte mamografi ve USG'nin yetersiz kaldığı durumlarda manyetik rezonans görüntüleme (MRG) kullanılır (Segel ve ark., 1988; Philips ve ark., 2019).

Dijital mamografi teknolojisinin gelişmesiyle birlikte mamografinin sınırlamalarını aşacak yeni yöntemler de hızla gelişme göstermektedir. Bu tekniklerin en önemlilerinden bir tanesi de kontrastlı spektral mamografidir (KSM) (Bhimani ve ark., 2017). Memede; malign lezyonun yeni damar oluşumlarının belirlenmesi ve kontrast madde ile boyanması esasına dayanan bir yöntemdir. İçerisinde çok kan bulunan lezyonların kontrast bir madde ile renklendirilerek memenin glandüler dokusundan daha fazla renklendirilmesi prensibine dayanan bir yöntemdir. Seri (temporal) görüntüleme ve çift enerjili görüntüleme olmak üzere iki farklı teknik kullanılarak gerçekleştirilebilir. Tek pozisyonda sıralı görüntüleme yapılabilirken, çift enerjili görüntülemede her iki memeden sekron görüntü alınabilmektedir. Kontrastlı spektral mamografi (KSM), MRG ile kıyaslanırsa; KSM MRG'den daha ucuzdur, daha basit ve hızlıdır, dijital mamografi (DM) ile doğrudan korelasyon sağlanabilir, mikrokalsifikasyonlar gösterir ve oldukça etkilidir (duyarlılık %78-100, özgüllük %67-85) (Patel ve ark., 2018). KSM'nin kullanım alanları hastalık tanısı, yüksek riskli hastalıkların durumunun incelenmesi, tümörün ilerleyişi ve satellit odakların teşhis edilmesi, rezidü-nükseden tümörün tespiti, hastalığın değerlendirilmesi ve araştırılmasıdır. KSM yoğun meme

yapılarında ve kemoterapiye yanıt değerlendirilmesinde, primer aksiller metastazlarda önemlidir (Cheung ve ark., 2016). Az sayıda çalışma kontrastlı spektral mamografinin potansiyel faydalarını ele almaktadır ve DM ile birlikte KSM'nin kanser tespitinin başarısını yükselttiği ve tümör büyüklüğünü DM'den daha hassas bir şekilde tespit ettiği gösterilmiştir (Dromain ve Balleyguier, 2010; Javed ve Lteif, 2013).

2. GENEL BİLGİLER

2.1. Meme Emriyolojisi

Memedeki damar yapıları ve bağ dokuları mezoderm tabakadan meydana gelirken, hücresel yapılar ise ektoderm yapılardan meydana gelir. Meme gebelik döneminin 4 ve 6.'ıncı haftalarında fetal aksillar lenf nodlarından başlayarak kasık bölgesine kadar uzanan ektoderm tabanlı kıvrımlardan gelişmeye başlar. Gelşen kıvrımlar daha sonrasında 6 ve 8. haftalara gelindiğinde gerileme gösterir ve göğüs duvarı mezenkimine doğru düğümlenir. Meme başı ve areolanın düz kasları 12 ve 16. haftalar arasında ortaya çıkar. Epitel tomurcukları gelişir ve dallanır. Meme parankiminin ilkel elemanları 16-20. haftalar içinde gelişir. Gebeliğin 3. trimesterinde meme başı-areolar kompleksinde pigmentasyon büyümeye başlar, ana duktal kanallar oluşur ve lobüllerde farklılaşma gözlenir (Beller, 1990).

2.2. Meme Fizyolojisi

Meme glandüler bir organ olduğu için, büyüklüğü, yapısı insan hayatı süresince daima değişkenlik göstermektedir. Meme gelişimi ve işlevi, hipotalamus, adrenal bezler hipofiz bezi ve overlerden oluşan nöroendokrin sistemin etkisi ile sürekli kontrol edilmekte ve yaşamın evrelerinde hormonlara bağlı olarak değişkenlik göstermektedir. Memeler ergenliğe kadar yavaş yavaş büyür. Ergenlik döneminde yani 10-12 yaş civarında yumurtalıkların hormon salgılamaya başlamasıyla genital olgunlaşma başlar.

Ergenliğin başlamasıyla birlikte areola koyulaşır ve altında disk şeklinde meme dokusu oluşur. Erken ergenlik döneminde overlerde östrojen oluşumu progesteron oluşundan daha fazladır. Yetişkinlikte ise süt salgılayan bezlerin gelişimi progesteronun etkisi altında gerçekleşir (Guyton ve Hall, 2006). Hamilelik sırasında plasentanın salgıladığı östrojen ve progesteron nedeniyle duktal ve lobüler yapılardaki proliferasyon önemli ölçüde çoğalır. Hamileliğin 5-9. haftasında meme büyüklüğü artar ve meme başı-areola bölgesindeki pigmentasyon artar. Hamileliğin ikinci trimesterinde stroma ve yağ dokusunun artmasıyla birlikte kolostrum üretimi artar. Emzirme döneminde kolostrum fazlalığı sonucu meme dokusu genişler ve perivasküler stromal ve periduktal yapılı yağ dokusu artar. Prolaktin emzirme döneminde süt üretimini uyarır. Bebeğin emmesi prolaktin üretimini uyarır. Sütün ayrılması oksitosin salgılanmasıyla birlikte gerçekleşir (Santen ve Mansel, 2005). Meme dinamik bir organ olup, hormonların (östrojen) etkisiyle dolgunluk, ağrı ve hassasiyet menstruasyondan 3-4 gün önce ortaya çıkar. Hormonların etkisine bağlı olarak meme dokusunun hacmi ve nodüler yapısı belirginleşir. Menstrual döngünün sonunda progesteron seviyelerinin artması nedeniyle meme hassasiyeti azalır. Meme dokusunda östrojenin artması sonucu loblardaki asiner hücrelerde mitoz ve hücre çoğalmasında artış gözlemlenebilir. Menstrual döngünün 8-14. gününde mitoz azalır. Luteal faz 15-20. arasında meydana gelir ve lobüllerde vakuollerin oluştuğu ve kanallarda sekresyonun gözlendiği dönemdir (Kettler, 2006). Menopoz dönemi ile meme dokusu küçülür. Bu dönemde memede yağlı değişiklikler, epitel ve stromada atrofi gelişir. HRT, rezidüel elementleri uyararak glandüler dokunun büyümesine neden olur ve mamografik yoğunluğu artırabilir (Berg ve Birdwell, 2006).

2.3. Mamografi Fiziği

Mamografi, benzer yoğunluk ve yapılara sahip meme dokularının incelenmesinde kullanılan yumuşak doku radyolojik yöntemidir. Mamografi

tekniğinin diğer geleneksel röntgen muayenelerine göre bazı farklılıkları bulunmaktadır. Mamografide yumuşak doku yapılarının ayırt edilmesi çok değerli olduğundan testler düşük kilovolt kullanılarak yapılır. Mamografi cihazlarında voltaj 25-50 kV, 25-100 mA, 0,1-0,2 saniye aralığında olup odak noktaları genellikle 0,1-0,6 mm'dir. İstenilen kontrastı elde etmek için seçilen düşük kilovoltta en geniş etki spektrumuna sahip olan X-ışını tüplerini tercih ediyoruz. X-ışınlarını oluşturmak için anotta hedef malzeme olarak tungsten yerine molibden kullanılır. Molibden anottan gelen radyasyonun neredeyse tamamı tipik radyasyondur. X-ışını emilimini en minimuma indirmek için tüp penceresinde berilyum maddesi kullanılır. Tüpten çıkan x ışınlarının filtrelenmesi normalden daha ince olan 0,5 mm'lik alüminyum tabakasına eşdeğer olmakla birlikte, mamografi tüplerinde bu iş için daha az radyoaktif berilyum kullanılmaktadır (Akbay, 2015).

Meme Şekil 2.1'de olduğu gibi tek olarak, iki meme arasından ve görüntüsü çekilen memenin dış kenarından sıkıştırılarak mediolateral oblik (MLO) ve/veya yukarıdan aşağıya sıkıştırılarak kraniokaudal (CC) olarak görüntülenir (Avdan ve ark., 2013).

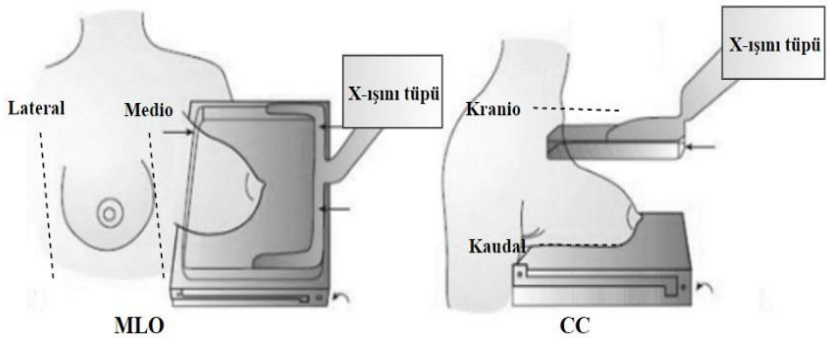

Şekil 2.1 MLO ve CC tekniği ile mamografi çekiminin gösterimi

Şekil 2.1'de MLO ve CC çekimlerde memenin sıkıştırıldığı yönler gösterilmiştir (Kopans ve ark., 1984). MLO görüntüleme tekniğinde meme pektoral kastan itibaren alındığından CC tekniği ile yakalanamayan

anormallikleri görüntülenebilmektedir. Memedeki anormallikler MLO tekniğinde meme ucunun aşağısında veya yukarısında, CC tekniğinde ise iç ya da dış yanda olarak etiketlenebilmektedir.

2.4. Meme Anatomisi

2.4.1. Meme Segmental Anatomisi

Lob: Meme dokusu, ön ve arka meme fasyasından (PMF) uzanım gösteren meme kanalları ve fasyal katlantılarla ayrılmış yaklaşık 15-20 lobülden meydana gelir (Stavros, 2004).

Terminal duktus: Segmental kanalların uç kollarından oluşur. İki kısma ayrılır: ekstralobüler terminal kanalı (ELTD) ve intralobüler terminal kanalı (ILTD). ILTD ve ELTD'nin iç katmanı epitel hücrelerinden, dış katmanı ise miyoepitelyal tip hücrelerden oluşur (Stavros, 2004).

Lobül: ILTD ve asinüs ile biten ince kanallardan meydana gelir.

Terminal duktal lobüler ünite (TDLÜ): ELTD ve Lobüllerden meydana gelir. Bu yapı, memenin işlevsel glandüler birimidir. İnvaziv kanserler TDLU'dan gelişmektedir.

2.4.2. Meme Başı - Areoler Kompleks

Meme başı yüzeyinden boyun kısmına doğru 8 ile 12 adet arasında ana kanal kompleksleri açılır. Mamarian kanalları meme ucunda radyal bir düzende bağlanır. Meme ucu, deri altındaki düz kaslar, sinir uçları ve yağ bezlerini içerir. Areolada, aksesuar areolalar glandlar (Montgomery), apokrin ter glandları, kıl folikülleri görülür. Areolar dermis yapısı meme başının düz kaslarını içerir (Stavros, 2004).

2.4.2. Memenin Zonal Anatomisi

1. Premammar (subkutanöz) bölge: Önden deri, arkadan ön meme fasyası (AMF) ile sınırlanır. Deri altı yağ dokusu, ön asıcı bağ (ASL), vasküler yapılar ve Cooper bağlarını içerir. Cooper bağları memeyi destekler.

2. Mamarian bölge: Anteriorda AMF, arkadan posterior meme fasyası (PMF) ile sınırlanmıştır. Kanalların çoğunda stromal yağı, TDLU ve bağ dokusu bulunur.

3. Retromamarian bölge: Anteriorda PMF, posteriorda göğüs zarı ile sınırlanır. PMF ve Yağ dokusunu göğüs zarına birleştiren posterior süspansör lig (PSL) bulunur (Stavros, 2004).

2.4.2. Meme Radyolojik Anatomisi

2.4.2.1. Meme Ultrasonografik Anatomisi

Ultrasonografi (USG) ile meme incelemesi sırasında, cilt, cilt altı yağ dokusu, glandüler ve fibröz tabaka, retroglandüler yağ tabakası, kas fasyası ve kas tabakası gibi bileşenler dıştan içeri doğru bulunur. USG'de cilt hiperekojen olarak görünür ve meme ucuna doğru kalınlığı artar. Memede deri kalınlığı normal şartlarda 2-3 mm arasındadır. Subkutan yağ katmanı şerit halinde, oval olup çevredeki glandüler dokulara göre hipoekoiktir. Hastanın yaşı, subkutan yağ tabakasının kalınlığını etkileyen bir faktördür ve bu kalınlık yaşa bağlı olarak değişebilir. Genç bireylerde ve yoğun meme dokusuna sahip kişilerde, deri altı yağ tabakası oldukça ince olabilir. Memenin glandüler dokusu genellikle homojen bir ekojeniteye sahiptir. Memenin çoğunluğunu glandüler yapı oluşturur ancak yaşla birlikte ters orantılı olarak azalma eğilimi gösterir. Meme bağ dokusu ise heterojen bir eko düzende gözlenebilir. Retroglandüler yağ ve kas katmanı hipoekoik lezyondan oluşmaktadır. Görüntü sınırlarındaki kaburgalar hiperekojen iken, posteriorunda akustik gölge görülebilir. Meme kanalları, meme başına doğru birleşen ve giderek genişleyen, çapı 1-8 mm

arasında değişen anekoik (ses dalgalarını geçiren) tübüler yapılar oluşturur. Meme ucu orta derecede ekojenik bir yapının yanı sıra arka kısımda akustik gölgelenme görülebilir (Sutton, 2002).

2.4.2.2. Meme Mamografik Anatomisi

Mamografi, meme dokusunu ve patolojik değişiklikleri gösteren birincil görüntüleme yöntemidir. Meme dokusunun temel X-ışını yoğunluğu yağ dokusu, yumuşak doku ve kalsifikasyonlardan oluşur. Mamografi, üç ana bölümden oluşur: cilt yapıları (areola, deri, meme başı), deri altı yağ katmanı ve glandüler katman. Areola, meme başı, deri ve meme parankimi yumuşak doku yoğunluğundadır. Deri altı ve destekleyici yağ dokuları yağ yoğunluğundadır. Venöz yapılar 2-4 mm çapında, uzun ve cilt altı dokuda belirgindir. Venöz yapılar genellikle her iki memede simetrik olarak bulunur ve kişiden kişiye değişebilir. Yaşlı veya orta yaşlı kadınlarda mamogramlarda arterler görülebilir çünkü kıvrımlıdır ve ateroskleroz içerebilirler. Mamografi ile lenfatik damarlar genellikle izlenmez. Mamografi görüntülerinde meme başı ve areolanın yumuşak doku yoğunluğu projeksiyonda görülebilir. Bazı kadınlarda meme başı çökük, geri çekilmiş veya ters dönmüş olabilir. Areola genellikle orta ve ön kısımlarda yumuşak doku yoğunluğunda görünür. Mamogramda deri, meme dokusunu çevreleyen ince bir şerit gibi görünür. Mamografi ile normal cilt kalınlığı 0,7-2,7 mm arasında görüntülenebilir. Memenin orta ve alt kısımları meme dersinin en kalın kısımlarını oluşturur. Normal bir memede, deri altında parankimi çevreleyen yağ dokusu bulunur ve yoğunluğu her yerde aynı olmalıdır. Yağ lobları arasında parankimden derinin iç yüzeyine kadar uzanan ve eğik seyreden bakır ligamentler vardır. Bunlar en iyi mamografi kullanılarak deri altı yağ dokusunda görülebilir ve kavisli olmaları meme parankim patolojilerinin dolaylı bir belirtisi olabilir (CD, 1971).

2.4.2.3. Meme Sinirleri

Meme dokusundaki sinirler T3-T5 interkostal sinirlerin ön uçlarından ortaya çıkar. Meme ucu ve areola derisinde bolca sinir ucu vardır. Areola ve ciltte meme ucunun uyarılmasında görevli çok sayıda Ruffini ve Krause cisimciklerini içerir (Stavros, 2004).

2.4.2.4. Meme Arterleri

Vasküler arteryel yapılar, memenin farklı bölgelerine farklı yollarla kan taşırlar. İşte bu yapıların bazıları:

Internal Mammarian (Torasik) Arter: Subklavian arterden kaynaklanır ve sternumun dış kenarı boyunca ilerler. Bu arter, meme iç ve merkezi alanının yaklaşık olarak %60'ını beslemektedir.

Lateral Torasik Arter: Genellikle aksiller arterden kaynaklanır ve pektoralis minör kasının aksiller kenarı boyunca uzanır. Bu arter, özellikle memenin üst dış bölümünün yaklaşık %30'unun kanlanmasını sağlar.

Posterior 3., 4. ve 5. interkostal Arterler: Torakoakromiyal arterin pektoral dalları ve subskapular arterlerle birlikte, memenin yaklaşık %10'unun kanlanmasına katkı sağlarlar.

Bu vasküler arteryel yapılar, meme dokusuna yeterli kan akışını sağlayarak meme sağlığını korumak ve fonksiyonlarını desteklemek için önemlidirler (Stavros, 2004).

2.4.2.5. Meme Venleri

Yüzeysel venöz sistem, genellikle arterlerle yakın ilişki içinde bulunmaz. Meme başı ve areolar kompleks seviyesindeki anastomozlarla derin venöz sistemle bağlantı kurarlar. Meme dokusunun çevresinden başlayarak derin venöz sistemle birleşirler. Derin venöz sistem, çoğunlukla arteriyel yapıların

yanında seyreden ve posterior interkostal ven dalları, internal meme ven dalları ve aksiller ven dallarını içeren bir sistemdir.

Valfsiz venöz kanallardan oluşan vertebral pleksus, özellikle posterior interkostal damarlarına yakın bir pozisyonda bulunur. Bu nedenle meme kanseri, vertebral, kostal ve beyin gibi uzak organlara metastaz yapma potansiyeli olan bir yol sunar. Meme damarlarının dağılımı, anastomozları ve metastatik embolilerin yayılma desenini belirler ve bu nedenle meme kanserinin en sık uzak organ metastazlarına yol açtığı bölgeleri etkiler (Halsell ve ark., 1965).

2.4.2.6. Memenin Lenfatik Sistemi

Yüzeysel venöz sistem, genellikle arterlerle birlikte seyretmez. Meme başı ve areoler kompleks seviyesinde anastomozlar oluştururlar (circulus venosus). Memenin çevresinden başlayarak derin venöz sisteme katılırlar.

Memenin lenfatik damarları iki ana grupta incelenebilir:

Yüzeyel Lenfatikler (Kütanöz Lenfatikler): Bu lenfatikler, meme bezinin üzerindeki derinin lenfatikleridir. Embriyolojik olarak meme, ektoderm kökenli olduğundan, lenfatik sistemi diğer bölgelerde bulunan deri uzantılarıyla benzerdir. Bu bölgede iki ana lenfatik ağ bulunmaktadır:

a) Subepitelyal veya Papiller Pleksus: Subepitelyal veya papiller pleksusta kapaklar eksik olduğundan, lenf akışı herhangi bir yönde olabilir.

b) Subdermal Pleksus: Subdermal pleksusta kapaklar mevcuttur ve lenf akışı tek yönlüdür. Areola altında, subareolar pleksus (Sappey pleksus) bulunur. Meme yüzeyel lenfatik damarları öncelikle derin lenfatik sistemlere boşalır ve ardından koltuk altı lenf düğümlerine yönlendirilir (Anderson ve ark., 2006; Steiner ve ark., 2008).

Derin lenfatikler veya parankimal lenfatikler, meme loblarının çevresinde ince bir ağ oluşturur. Bu seviyeden birçok lenfatik trunks (ana lenfatik damarlar) ortaya çıkar. Memede lenfatik sistemin yayılma yönü konusunda farklı görüşler bulunsa da günümüzde kabul edilen görüş, lenfatik akışın derin subkutanöz ve meme içi lenfatik damarlardan başlayarak, koltuk altı ve iç meme lenf düğümlerine doğru yönlendirildiğidir.

Yüzeysel ve derin pleksusun ana lenf damarları, memenin bölgesel lenf düğümlerine üç temel yolla dökülür. Bu yollar arasında koltuk altı yolu, internal meme kanalı ve transspektral yol bulunur. Yaklaşık olarak lenfatik drenajın %75'i koltuk altı lenf düğümlerine yönlendirilir. Meme yüzeyinin lateral yarısının lenfatik damarları özellikle ön aksiller veya meme lenf düğümlerine yönlendirilirken, medial yarısının lenfatik damarları interkostal boşlukları izleyerek, ardından göğsün iç meme arteri boyunca lenf düğümlerine doğru ilerler (yaklaşık %25'i) (Chlebowski ve ark., 2003).

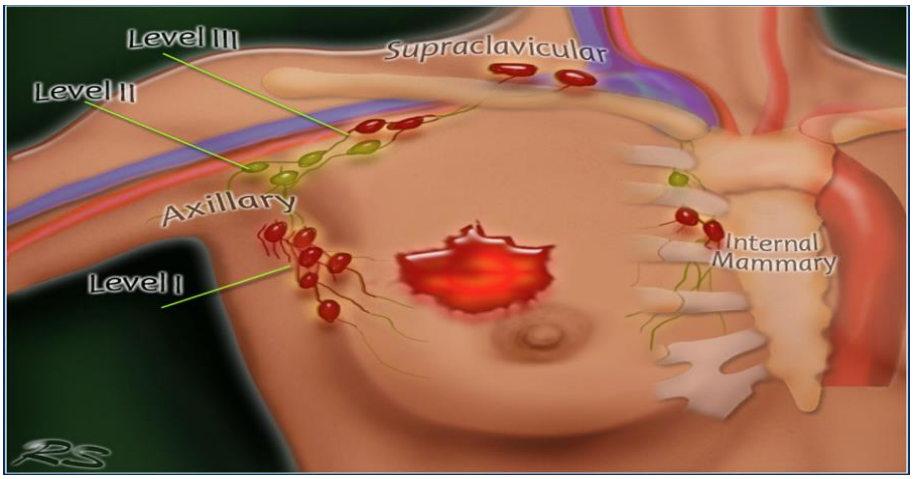

Şekil 2.2. Memenin lenfatik sistemi

2.4.3. Meme Kanserinin Dokusal Sınıflandırılması, Klinik Belirtileri ve Risk Etkenleri

Erken dönem meme kanseri genellikle belirti göstermez. Hastalar genellikle ağrısız bir kitle fark ederek doktora başvururlar. Meme lezyonu genellikle sert ve düzensiz bir şekilde olup deri veya kaslara yapışık olabilir. Bu kitleye ek olarak, meme büyüklüğünde veya şeklinde değişiklikler, ciltte görülen değişiklikler, yeni gelişen meme başı çekilmesi veya meme başı anormallikleri, tek taraflı kanlı meme başı akıntısı ve koltuk altında hissedilen kitle gibi belirtiler de görülebilir.

Epidemiyolojik araştırmalar, meme kanseri riskini artırabilen çeşitli risk faktörlerini tanımlamıştır. Bu risk faktörleri, günlük klinik uygulamada meme kanseri riskini değerlendirmede kullanılır. En önemli risk faktörleri şunlardır: kişisel veya aile geçmişinde meme veya yumurtalık kanseri öyküsü, BRCA1/2 (meme kanseri geni) gen mutasyonları gibi meme kanserine yatkınlık yaratan genetik faktörler, ileri yaş ve kadın cinsiyeti. Erken adet başlama (12 yaş altı), geç menopoz (55 yaş üstü), doğum yapmama yaşı ve 30 yaşından sonra ilk gebelik, östrojen maruziyetinin artması nedeniyle meme kanseri riskini artırabilir. 2003 yılında yapılan randomize kontrollü bir çalışma, hormon replasman tedavisi (HRT) kullanımının meme kanseri riskini artırabileceğini ve mamografi ile meme kanseri tespitini zorlaştırabileceğini göstermiştir (Apostolou ve Fostira, 2013; Makki, 2015). Ek olarak, atipik duktal hiperplazi (ADH) tanısı konmuş hastalarda meme kanseri riski genellikle 4 ila 5 kat artar. Lobüler karsinoma in situ (LCIS) tanısı alan hastalarda ise yaklaşık olarak 9 kat daha yüksek bir meme kanseri riski bulunmaktadır.

Çocukluk ve ergenlik döneminde göğüslere radyasyon tedavisi uygulanmış olan bireylerde meme kanseri riski artabilir. Meme kanseri ile ilişkilendirilen kalıtsal genetik mutasyonlar da meme kanseri riskini artırabilir. Bu mutasyonlara örnek olarak Li-Fraumeni sendromu, Cowden sendromu,

Ataksi-telanjiektazi, Muir-Torre sendromu ve Peutz-Jeghers sendromu gibi hastalıklar sayılabilir.

Yoğun meme dokusu, meme kanseri riskinin artmasına bağlı olarak değerlendirilir. Ayrıca, alkol tüketimi ve obezite gibi yaşam tarzı faktörleri de meme kanseri riskini yükseltebilir (Bassett, 2005).

2.5. Meme Lezyonları

2.5.1. Benign Lezyonlar

Meme lezyonlarının % 90'ını benign lezyonlar oluşturmaktadır.

2.5.2. Fibrokistik Dönüşümler

Fibrokistler, meme dokusunda en sık rastlanan değişikliklerden biridir. Histolojik olarak, bu kistler periferik duktal kesitlerin lokal olarak genişlemesi ve sıvı ile dolarak oluşur. Fibrokistik lezyonlar genellikle terminal duktal loblarla ilişkilidir. Küçük kanalların proteinli sıvı ile genişlemesine bağlı kistler, fibrokistik lezyonların en yaygın türüdür. Bu lezyonlar, farklı derecelerde stromal fibrozis ve kalsifikasyon içerebilirler. Malignite riski taşıyan tek bileşen, glandüler yapı içindeki epitel hücrelerinin aşırı çoğalması olarak adlandırılan epitelyal hiperplazi olarak bilinir. Fibrokistik lezyonlar, genellikle üçüncü ve dördüncü dekatta yaşayan kadınların yaklaşık yarısında görülür. Büyük kistler ise tüm kadınların yaklaşık %20-25'inde bulunabilir. Basit kistler, içi seröz sıvıyla dolu olup, iç yüzeyleri lineer epitelden oluşur. Komplike kist terimi ise birleşme eğiliminde olan ve mamografik incelemelerde belirginleşen kistleri tanımlar. Bunun nedeni ikincil bir kist enfeksiyonu, kist içi kanama veya kist duvarında veya lümeninde tümör benzeri bir süreç olabileceğidir (Berg ve ark., 2003; Venta ve ark., 1999; Guray ve Sahin, 2006).

Radyolojik ve histopatolojik açıdan, fibrokistik lezyonlar terimi; kistler, adenozis, fibrozis ve duktal hiperplazi gibi dört temel kategoriye ayrılır. Kistlerin belirgin olduğu durumlarda, mamografide bu kistler genellikle pürüzsüz, oval veya yuvarlak şekilli ve keskin hatlı olarak görünürler. Multiloküle kistler, lobüle konturlarla karakterizedir ve kist duvarında kalsifikasyonlar gözlenebilir. Ultrasonografide (USG) ise kistler genellikle düzgün konturlu ve ekosuz olarak görünürler. Kist sıkıştırıldığında şekli değişebilir. İç yapısında ekojenitelerin gözlenmesi, kistin karmaşık bir yapıya sahip olabileceğini düşündürebilir. Fibröz değişikliklerin belirgin olduğu durumlarda, meme dokusu genellikle homojen ve yoğun bir görüntü sergiler (Öğünç ve ark., 2001).

2.5.3. Fibroadenom

Meme dokusundaki ikinci en sık benign (iyi huylu) lezyon olan fibroadenomlar, genellikle ergenlik döneminden sonra, 25-30 yaşları arasında ortaya çıkarlar. Bu lezyonlar çoğunlukla östrojene duyarlıdır ve yavaş büyürler. Hastaların yaklaşık %10-20'sinde birden fazla ve iki taraflı olabilen değişikliklere neden olabilirler. Fibroadenomların boyutları hamilelik ve emzirme döneminde artabilir ve genellikle menopozdan sonra küçülme eğilimindedirler. İki ayrı histolojik alt türü bulunmaktadır: birincisi, kanal içinde bağ dokusu içine doğru proliferasyon gösteren intrakanaliküler tip; ikincisi ise kanalın dışında stromal dokunun proliferasyonunun bulunduğu perikanaliküler tip.

Mamografide, fibroadenomlar genellikle düzgün konturlara sahiptir. Küçük fibroadenomlar, yuvarlak bir şekle sahip olup mamografik olarak kistlerden ayırt edilmesi zor olabilir. Daha büyük fibroadenomların dış hatları oval veya lobüle benzerdir. Fibroadenomlar kötüleştikçe içlerinde kaba kalsifikasyonlar oluşabilir. Yumuşak doku bileşeni kaybolduğunda, dejenere fibroadenomlar "patlamış mısır" türü denilen kaba ve amorf kalsifikasyonlar geliştirebilirler.

Ultrasonografide (USG) ise fibroadenomlar genellikle düzgün konturlu, oval şekilli, homojen iç yapıya sahip ve izo-hipoekoik (ultrasonik yoğunluğu çevresel dokuya göre daha az) lezyonlar olarak görülürler. Fibröz komponenti yüksek olan fibroadenomlarda ekojenite (ultrasonik parlaklık) daha yüksek olabilir. Ayrıca, fibroadenomlarda posterior akustik güçlenme gözlemlenebilir (Franceschini ve ark., 2005).

2.5.4. Gençlik dönemi fibroadenomu

Ergenlik sonrası gelişen ve hızla büyüyen dev fibroadenomlar, diğer fibroadenomlarla benzer histolojik ve radyolojik özelliklere sahip olan büyük lezyonlardır. Bazı durumlarda, bu lezyonlar çok büyük boyutlara ulaşabilir ve meme dokusunu tamamen kaplayabilirler. Bununla birlikte, hızlı büyümelerine rağmen, malignite potansiyeli taşımadıkları bilinmektedir (Georgian-Smith ve ark., 2004).

2.5.5. Sistosarkoma Filloides

Bu, intrakanaliküler fibroadenomun dev bir formudur. İç yapısında, kistik bölgeler, kanamalı bölgeler ve kavernöz bölgeler gibi dejenerasyonlar bulunabilir. Vakaların yaklaşık %5'inde malign dönüşüm görülebilir. Kötü huylu bir tümörün stroması fibrosarkoma benzer. Eğer fibroadenomu andıran lezyonun boyutu 6-8 cm'yi aşarsa, sistosarkom olasılığı bulunur (Costa ve ark., 2008).

2.5.6. İntraduktal Papillom

Papilloma, meme dokusunda en sık rastlanan benign (iyi huylu) papiller tümördür. Genellikle subareolar bölgenin genişlemiş kanallarında gelişir. Soliter intraduktal papilloma ise çoğunlukla meme başı akıntısı ile kendini gösteren, memenin içinde yer alan iyi huylu bir papiller tümördür. Malign (kötü huylu) papiller lezyonlar arasında ise in situ papiller duktal karsinom

(DCIS) ve invazif papiller karsinom bulunur. İntraduktal papillomlar, kanal içindeki epitelyal proliferasyonla karakterize edilen lezyonlardır ve genellikle üreme çağındaki kadınlarda ve postmenopozal dönemde görülürler. Postmenopozal dönemde, intraduktal papillomların malign dejenerasyon riski bulunabilir (Günhan-Bilgen ve ark., 2002).

2.5.7. Lipom

Hareket edebilen, yavaş büyüyen ve asemptomatik kitlelerdir. Mammografide, ince bir kapsülle çevrili, düzgün sınırlı ve radyolüsent (röntgen ışınlarını geçiren) lezyonlar olarak tanımlanırlar. Lipomatöz memelerde yağ tümörünü (lipom) ayırt etmek zaman zaman zor olabilir (Franceschini ve ark., 2005).

2.5.8. Fibroadenolipom (Hamartoma)

Meme hamartomu, nadir görülen bir lipom çeşididir. Lipomatöz dokunun içinde fibröz ve adenomatöz doku proliferasyonları içerir. Lezyon, genellikle ince bir kapsülle çevrilidir. Belirgin histolojik özelliklere sahip değildir. Tanı genellikle klinik ve radyolojik bulgularla konur. Mamografik olarak, genellikle karışık yoğunluğa sahiptir. Meme hamartomları, kadınlarda genellikle orta yaş döneminde ortaya çıkar (Nunes ve ark., 1999).

2.5.9. Yağ Nekrozu

Lokal travma (cerrahi, radyoterapi, redüksiyon mamoplastisi) sonrasında sık rastlanan bir benign lezyon olup, ancak klinik ve mamografik olarak malign (kötü huylu) lezyonlarla benzer bir görüntü oluşturabilir. Mamografi incelemesinde, sivri uçlu bir kitle, mikrokalsifikasyonlar veya parankim distorsiyonu gözlemlenebilir. Duktal karsinom, yerinde görülen mikrokalsifikasyonlarla kolayca karıştırılabilecek kalsifikasyonlara neden olabilir, ancak genellikle rastlanan tipik bir lezyon, "yağ kisti" olarak bilinir

ve yağ dolu merkezi bir bölge ile kalsifiye veya kalsifiye olmayan bir duvarı olan bir kitledir (Franceschini ve ark., 2005).

2.5.10. Galaktosel

Galaktosel, emzirme sırasında veya emzirmeyi takip eden aylarda gelişen ve yoğun süt içeren bir sıvı birikintisi olarak meydana gelir. Sütün yağ ve sıvı bileşenlere ayrılması sonucu oluşan bu lezyonlar, çeşitli nedenlerle tıkalı bir kanalın genişlemesi sonucu biriken, belirgin sınırlara sahip lezyonlardır. Lateral mamografide tipik görünüm, sütün oluşturduğu ve kesin sınırlara sahip yağ-sıvı seviyesini içerir. Ultrasonografi incelemesinde (USG) galaktosel, bir veya daha fazla lokalizasyona sahip, basınca duyarlı bir lezyon olarak ve süt içeriğine bağlı olarak eksiz (anechoic) veya daha az eksiz (hypoechoic) olarak görülebilir (Franceschini ve ark., 2005).

2.5.11. Duktal Ektazi

Kanalların duvarlarında elastin azalması ve kronik iltihap hücrelerinin girişi ile tanımlanan, iyi huylu bir durumdur. İlk inceleme yöntemi ultrasonografi (USG) olup, kanallar genişlemiş (>3 mm) ve kısalmıştır (Baum ve ark., 2000).

2.5.12. Hematom

Sıklıkla cerrahi müdahale veya biyopsi sonrasında teşhis edilen bir durumdur. Mamografide, çevresindeki stromal dokuda düzensiz konturlu ve yoğunluğu artmış bir kitle gözlemlenebilir. Bu lezyon daha sonra genellikle hemorajik bir kiste dönüşür. Hematomlar, genellikle bu bölgede birkaç hafta içinde yara izi veya şekil bozukluğu oluşturarak iyileşir (Franceschini ve ark., 2005).

2.5.13. Mastit ve apse

Akut mastit, genellikle emzirme sırasında gelişen bir meme enfeksiyonudur. Radyolojik olarak, inflamatuar kanseri andırabilir. Memedeki parankim

yoğunluğunda artış, deri kalınlaşması ve aksiller lenfadenopati (LAP) gibi bulgular görülebilir. Mamogramda, apse genellikle düzensiz konturlu bir kitle olarak gözlemlenebilir ve ayrıca yapısal distorsiyon ve çevresindeki cilt kalınlaşması gibi belirtiler olabilir.

Kronik mastit, genellikle yaşlı kadınlarda meydana gelen, memenin aseptik (enfeksiyonsuz) inflamatuar bir hastalığıdır. Ayrıca plazma hücreli mastit olarak da bilinir. Bu durum, memedeki salgıların kanallardan periduktal yağ dokusuna sızması sonucu gelişir. Radyolojik olarak, genellikle belirgin kaba, lineer, yuvarlak ve oval kalsifikasyonlar görülür. Bununla birlikte, subareolar bölgede yoğunluk artışı da sıkça gözlenir.

Granülomatöz mastit ise nadir görülen ve meme kanseri ile karışabilen, etiyolojisi tam olarak bilinmeyen inflamatuar bir hastalıktır. Genellikle genç kadınlarda ve gebelik sonrası ilk altı yıl içinde ortaya çıkar (Franceschini ve ark., 2005).

2.5.14. Adenozis

Lobül içinde, normal boyuttaki asinus sayısında bir artış gözlemlenebilir. Bu lezyonlar dört farklı grupta incelenebilir: Künt duktal adenozis, sklerozan adenozis, mikroglandüler adenozis ve radial skar. Sklerozan adenozis, perimenopozal dönemde görülen bir proliferatif lezyondur ve genellikle desmoplazi ve distorsiyonla ilişkilendirilir. Bu lezyon, bezin lobüler epiteli, myoepitelyal ve stromal bileşenlerinden kaynaklanır ve kötü huylu tümör riskini artırabilir (Gallardo ve ark., 1998).

Radyal skar, meme dokusundaki yağdan uzanan bağ dokusu bantları ile karakterizedir. Santral skleroz, meme dokusunda epitelyal proliferasyon, apokrin metaplazi ve papilloma oluşumu ile tanımlanan, neoplastik olmayan bir meme anormalliğidir. Mamografide, santral bölgede görülen düşük yoğunluklu alanlarla birlikte periferde spiküle benzer yoğunluklar izlenebilir.

Kontrast artışının derecesi ve kinetiği, lezyonun iyi huyluluğunu düşündürebilir, ancak radyal skarların morfolojisi düzensiz olduğundan, invaziv kanseri dışlamak için genellikle cerrahi eksizyon gereklidir. Ayrıca, lezyonun içinde yağ bulunması, meme kanserinden ayırt edici bir özellik olabilir ve radyal skar tanısını destekleyebilir (Dershaw ve ark., 1989; Orel ve ark., 1997).

2.5.15. İntramamarian Lenf Nodları

Meme dokusu içindeki lenf düğümleri, genellikle üst dış kadranda, aksiller kuyruk bölgesinde ve memenin çeşitli bölgelerinde bulunabilir. Mamografide, düzgün sınırlara sahip, kahve çekirdeği şeklinde veya oval yapılar olarak görünebilirler ve kalsifikasyon içermezler. Kötü huylu tümörlerde lenf düğümlerinin yoğunluğunun artması, konturlarının belirsizleşmesi ve hilusunun gözlenememesi, makroskobik malign invazyonun bir işareti olabilir. Ancak, lenf düğümlerinin mikroskobik invazyonu radyolojik görüntüleme ile teşhis edilemez. Tipik olarak, inflamatuar lenf düğümleri 1 cm'yi, koltuk altı lenf düğümleri ise 2 cm'yi aşmazlar

2.5.16. Nadir Görülen Benign Meme Lezyonları

Granüler hücreli tümör, leiomyoma, nörofibroma, nörilemmoma, kondroma, osteoma, benign iğsi hücreli tümör, hemanjioma, anjiolipoma, lenfanjioma gibi lezyonlar genellikle histopatolojik olarak teşhis edilebilen bu kategoriye aittir (Ikeda ve Andersson, 1989).

2.5.16.1 Malign Lezyonlar

a) İn Situ Karsinomlar

Duktal karsinoma in situ (DKİS), histopatolojik olarak duktal sistemin bazal membran invazyonu olmadan TDLU'da çoğalan malign duktal epitel hücreleri tarafından doldurulmasıyla karakterize edilen bir lezyondur. İnvaziv meme

kanserine dönüşme potansiyeli taşıdığı için erken teşhis büyük önem taşımaktadır. DKİS, bazen invaziv tümörlerle birlikte veya bağımsız olarak gelişebilir (Kerlikowske ve ark., 1995). Vakaların yaklaşık %30'u çok merkezli olabilir ve genellikle 40-60 yaş arasındaki kadınlarda görülür. Mamografik tarama sırasında tespit edilen meme kanserlerinin %20-25'i DKİS içermektedir (Silverstein, 1998). DKİS nadiren palpabl bir kitlenin varlığında kendini gösterebilir; genellikle asemptomatiktir ve mamografi ile tespit edilen kalsifikasyonlar üzerinden teşhis edilir. Düzenli mamografik tarama, DKİS tanısını artırabilir (Tabár, 2006; Facius ve ark., 2007). Histolojik olarak, DKİS çeşitli alt tiplere ayrılabilir ve sıklıkla Van Nuys veya Holland sınıflandırmaları kullanılır. Bununla birlikte, DKİS'in temel prognostik önemi, invaziv kansere dönüşme eğilimini belirlemektir. DKİS alt tipleri arasında önemli prognostik farklılıklar mevcuttur. Örneğin, komedo karsinomlarının %50'si invaziv duktal karsinoma dönüşebilirken, komedo dışı karsinomların ilerleme riski daha düşüktür (Gilles ve ark., 1995).

DCIS vakalarında sıklıkla karşımıza çıkan bir mamografi bulgusu, mikrokalsifikasyonlardır. Farklı kaynaklara göre, vakaların %80-85'inde mikrokalsifikasyonlar tespit edilmektedir. Raporlara göre, geriye kalan %15-20'lik bir bölüm ise yapısal değişiklikler, yoğunlukta asimetrik artış veya kitle gibi mamografik belirtilerle kendini gösterebilir. Mikrokalsifikasyonlar genellikle orta ve ileri derecedeki lezyonlarda daha sık görülür. Bu mikrokalsifikasyonlar, bir kanal boyunca yayılan ince doğrusal dallanmalar, pleomorfik ve kümelenmiş desenler şeklinde ortaya çıkabilir. Düşük-orta dereceli DCIS vakalarında ise daha küçük ve daha az yoğun granüler mikrokalsifikasyonlar gözlenebilir ve bu tür mikrokalsifikasyonların fibrokistik lezyonlardakilerden ayırt edilmesi bazen zor olabilir (Fobben ve ark., 1995; Beute ve ark., 1991, Szabó ve ark., 2003).

Ultrason muayenesi sırasında, DCIS genellikle normal meme dokusundan ayırt edilemez (Cocquyt ve Van Belle, 2005) ve meme MRG sonuçları IDK (İnvaziv Duktal Karsinoma) ile karşılaştırıldığında DCIS'in teşhisi zor olabilir. DCIS, meme MRG'de IDK'ye göre genellikle gizli kalır (Beute ve ark., 1991, Szabó ve ark., 2003).

Lobüler karsinoma in situ (LKİS), lobüler atipi olarak da adlandırılır. Bu durum, invaziv lobüler veya duktal karsinom riskini taşır. LCIS tanısı konulan hastalarda, normal popülasyona göre invaziv lobüler karsinom geliştirme riski 9 kat daha yüksektir. Karsinom gelişme riski kümülatif olarak ilk 5 yıl içinde %10 ve ilk 10 yıl içinde %15 olarak rapor edilmiştir; bu tür lezyonların insidansı %0,8 ile %6 arasında değişmektedir. LCIS vakalarının çoğu çok merkezli (birden fazla bölgede) ise %30'u iki taraflıdır. Genellikle mikrokalsifikasyonlar mamografide görülmez. Tipik klinik, mamografik veya ultrason belirtisi bulunmayabilir. LCIS sıklıkla, fibroadenom veya mikrokalsifikasyon gibi benign lezyonlara yönelik biyopsiler sonucu rastgele olarak teşhis edilir (Rosen, 2008). Nadiren, asimetrik meme dokusu gibi bir bulgu verebilirler. Mamografi ve ultrason sonuçlarının negatif olduğu bazı durumlarda, hastalığın tanısı için meme MR'ın yararı sınırlıdır. Bazı durumlarda, MRG, LCIS bölgelerinde yaygın kontrast tutulumunu gösterebilir (Yang ve Tse, 2004, Lopez ve Bassett, 2009).

b) İnvaziv Karsinomlar

"İnvaziv karsinomlarda, tümör hücreleri bazal membranı aşındırarak stromayı işgal eder. Bu nedenle invaziv meme karsinomları, lenfovasküler invazyon yoluyla bölgesel lenf düğümlerine ve uzak organlara metastaz yapabilir (Fisher ve ark., 1983).

İnvaziv duktal karsinom (IDK), TDLU'dan kaynaklanır ve meme kanserlerinin en yaygın türüdür (%60-80). Diğer sık rastlanan tipler arasında

invaziv lobüler karsinom (%15), medüller karsinom (%3-4), müsinöz karsinom (%3), papiller karsinom (%3), tübüler karsinom (%2-3), Paget hastalığı ve inflamatuar meme kanseri bulunur (Kopans, 2007). IDK'lerin radyolojik görüntüleme özellikleri, histolojik yapılarına bağlı olarak değişir. Bu nedenle, primer ve sekonder bulgular farklılık gösterebilir, ancak invaziv meme kanserinin tipik mamografi bulgusu genellikle spiküle veya düzensiz sınırlı bir kitledir. IDK'lar, mamogramda konturlu bir kitle olarak sıkça görülse de bazen iyi sınırlı veya lobüle bir kitlenin belirtileri olabilir. Mikrokalsifikasyonlar mamografide %30-40 sıklıkla görülür. Ultrason muayenesi sırasında genellikle hipoekoik bir lezyon gözlenir. Ancak diffüz lezyonların mamografi ve ultrason ile tespiti zor olabilir, bu nedenle manyetik rezonans görüntüleme (MRG) tanı koymak için önemli olabilir.

MRG'da, IDK'ler tipik olarak spiküle veya lobüle bir kitle olarak görülür ve yaygın halkasal kontrastlanma paterni yüksek malignite ihtimalini düşündürebilir. Dinamik görüntülerde, genellikle plato tipi (tip II) veya yıkanma tipi (tip III) kontrast artışı gözlenir. Benign lezyonlarda (tip I) görülen artan kontrastlanma paterni, morfolojik olarak maligniteyi dışlamaz ve şüpheli bulgular mevcutsa histopatolojik inceleme gerekebilir (Rosen, 2008).

İnvaziv lobüler karsinom (İLK), invaziv meme kanserlerinin %10-15'ini oluşturur ve diğer meme tümörlerine göre daha az pleomorfizm, düşük mitotik indeks ve az nekroz gösterir (Harris ve ark., 2012). İLK, genellikle klinik olarak tanı koyması zor olan kitle oluşturmaz ve radyolojik tanı, takip ve diğer meme kanseri türlerinden ayırt etmek güç olabilir. Genellikle diffüz büyüme ve yapısal distorsiyon görülürken, desmoplastik reaksiyon nadiren mevcuttur. İLK, genellikle multipel ve iki taraflıdır ve sağkalım oranları bazen IDK'dan daha iyidir.

Mamografik olarak, İLK'nin erken dönemde tanınması zor olabilir ve belirsiz sınırlar, asimetrik dansite artışı ve spiküle konturlu kitleler gibi bulgular içerebilir. Yoğun meme dokusu olan hastalarda asemptomatik olabileceği akılda tutulmalıdır. Mamografik tespit oranı %57 ile %81 arasında değişebilir ve mikrokalsifikasyonlar IDK kadar sık değildir. Mamografide en yaygın olarak spiküle konturlu kitlenin belirtileri görülür (%45-65). USG, şüpheli bir kitleyi mamografik olarak teyit edebilir. Ancak kitle oluşturmayan tipler, yapısal distorsiyon olarak ortaya çıkabilir ve bu nedenle göz ardı edilebilir.

MRG, tanı ve tümör yayılımının saptanmasında mamografiden daha etkilidir ve İLK'nin MRG'deki görünümü çeşitlilik gösterebilir. Tipik olarak, fokal kontrast tutan bir kitle olarak görünürler ve glandüler desenle benzer şekilde yaygın kontrastlanma gözlenebilir. Kontrast maddesinin yıkanması (tip III) görülmez ve genellikle artan gecikmiş maksimum kontrastlanma (tip I) izlenir. Metastaz eğilimi IDK'lerden farklıdır ve İLK'ler genellikle leptomeninks, periton, retroperiton, ve gastrointestinal sistem gibi bölgelere metastaz yapabilir (Liberman ve ark., 1996; Nunes, 2001).

Medüller karsinom, tüm invaziv karsinomların %5-7'sini oluşturur. Medüller karsinom, mamografide yoğun, lobüle, iyi sınırlı, genellikle kalsifiye olmayan ve gizli bir kitle olarak görülür. USG'de ise yuvarlak veya oval, zayıf iç eko yapıya sahip, düzgün konturlu ve iyi huylu kitleler olarak gözlenir (Allen ve ark., 2010). MRG'da, medüller karsinom düzgün, yuvarlak veya oval, iyi sınırlı ve heterojen bir kitle olarak görünür ve bazen fibroadenomlarla karıştırılabilir (Puglisi ve ark., 2003).

Müsinöz karsinom, tüm invaziv duktal karsinomların sadece %2'sini oluşturur. Genellikle postmenopozal kadınlarda görülür ve mikroskobik olarak mukozada yüzen hücreler içerir. Prognozu, diğer invaziv duktal karsinomlara göre daha iyidir. Mamografide, genellikle kalsifikasyon veya desmoplastik reaksiyon olmadan iyi sınırlı ve iyi konturlu bir kitle olarak

görülebilir. Bazı durumlarda, USG'de posterior akustik güçlenme gözlenebilir. Bu nedenle, bazen iyi huylu tümörlerle karıştırılabilir. Müsinöz tümörler, yüksek müsin içeriği nedeniyle karakteristik bir MR görünümüne sahiptir. T2A görüntülerde glandüler dokuya göre daha parlak, T1A görüntülerde ise parankim ile benzer yoğunlukta veya daha düşük yoğunlukta olabilirler. T2W hiperintensitesi nedeniyle, parankim ile aynı yoğunluğa sahip birçok malign tümörden ayırt edilebilir. Müsinöz tümörlerin kontrastlanma paterni diğerlerinden farklı olabilir (Glazebrook ve ark., 2010).

Papiller karsinom, invaziv karsinomların nadir bir türünü oluşturur (%1-2) (Santamaría ve ark., 2010). Genellikle nodüler bir büyüme paterni gösterir ve kist duvarından kaynaklanan papiller tümörler, muayene sırasında kist duvarında kontur düzensizlikleri olarak görülebilir. Bu durumlarda, kist içeriği genellikle kanama içerir. Mamografide, iyi tanımlanmış ve yüksek dansiteli lezyonlar olarak görünürler. Bu görünüm, bazen medüller ve müsinöz tip karsinomlarla benzerlik gösterebilir. Ancak, diğer iki karsinom alt türünden farklı olarak, mamografide sık sık mikrokalsifikasyonlar içerirler. USG'de ise, kanala veya kiste doğru büyüyen nodüler lezyonlar olarak görülebilirler (Frei ve ark., 2005).

Tubüler karsinom, invaziv kanserlerin %1-2'sini oluşturur. Tübüler kanserler yavaş büyüme eğilimindedir ve diğer invaziv kanserlere göre metastaz yapma olasılığı daha düşüktür. Bu kanserler oldukça farklılaşmıştır ve iyi bir prognoza sahiptir. Boyutları diğer türlere göre genellikle küçüktür ve genellikle radyal skarın arka planında gelişirler. Oldukça yoğun bir fibrotik reaksiyonla ilişkilendirildiklerinden, mamografik muayenede sıklıkla belirgin ve yoğun bir kitle olarak görülebilirler. Mikrokalsifikasyonları sıkça içerirler (%60). MRI'da ise spiküle kitleler olarak görünürler ve genellikle radyal skardan ayırt edilmeleri zor olabilir. Tübüler kanser, radyal skarda yüksek sıklıkta görüldüğü için tanı koymak zor olabilir. Bu nedenle, mamografik

olarak spiküle veya satellit şeklinde kontrastlanan bir meme lezyonu varsa, histopatolojik inceleme için eksizyon gerekebilir (Heywang ve ark., 2001)."

Adenoid Kistik Karsinom: Meme kanserlerinin oldukça nadir bir alt türü olan adenoid kistik karsinom, tüm vakaların sadece küçük bir yüzdesini oluşturur. Aksiller lenf nodu tutulumu nadir görülür. Genellikle lobüler ve düzensiz bir şekilde izlenir. T2A görüntülerinde izo veya hiperintens görüntülenen adenoid kistik karsinomlarda, kontrast tutulum paterni sıklıkla tip III olarak gözlenir (Ikeda ve ark., 1993; Kuhl ve ark., 2007).

Paget Hastalığı: Meme kanserinin meme ucunu etkilediği bir durum olan Paget hastalığı, genellikle daha ileri yaşlarda görülür. Meme ucunda ve areolada egzama veya psoriatik benzeri lezyonlar ortaya çıkar ve bu belirtiler genellikle altta yatan bir malignite belirtisi olarak kabul edilir. Klinik olarak inflamatuar bir reaksiyon sergilerler. Tümör, subareolar kanallardan kaynaklanır ve areola ile meme ucuna veya meme parankimine doğru yayılabilir. Mamografi, Paget hastalığı durumunda sıklıkla normal sonuçlar verebilir, ancak MRG, meme başı ve retroareolar kompleksin yaygın kontrastlanması ile malign tutulumu tespit etmede çok daha etkilidir (Gunhan-Bilgen ve ark., 2002; Kuroda ve ark., 2005).

Enflamatuar Karsinom: Bu terim, meme kanseri histolojik alt tipleri yerine lenfatik sistem tarafından tümörün istila edildiği meme kanserlerini tanımlamak için kullanılır. Fizik muayenede, yaygın meme ödemi, deri kızarması, kalınlaşma ve aksiller lenf nodları gibi inflamatuar meme hastalığına benzer bulgular görülür. Erken lenf nodu tutulumu ve uzak metastaz nedeniyle prognoz genellikle kötüdür. Mamografide, kitle lezyonlarından ziyade lenfatik staz nedeniyle yaygın meme yoğunluğu artışı izlenebilir. MRG, T2A hiperintensitesinin arttığı bir ödem nedeniyle etkilenmiş dokuyu gösterebilir. Yaygın kontrast artışı, genellikle mastit benzeri diffüz kontrast tutulumu olarak kendini gösterir. Enflamatuar meme

kanseri şüphesi durumunda, histolojik tanı için MRG'deki kontrast artışının en belirgin olduğu bölgeden biyopsi yapılması önerilir (Bulu ve ark., 2010; Agnese, 2005).

Glikojence Zengin Berrak Hücreli Karsinom: Glikojenden zengin berrak hücreli karsinom, son derece nadir görülen (%0,9-2,8) bir meme kanseri türüdür ve genellikle invaziv kanserle birlikte görülür. Literatürdeki vaka sayısı oldukça sınırlıdır ve genellikle yaşlı bireylerde ortaya çıkar. Bu lezyonun tanısı sırasında, diğer berrak hücreli karsinom metastazlarını dışlamak için özellikle böbrek hücreli karsinom gibi diğer olası kaynaklar göz önünde bulundurulmalıdır (Kacl ve ark., 1998).

2.5.17. Diğer Malign Meme Lezyonları

Lenfoma ve Lösemi: Hodgkin dışı primer lenfoma, meme kanserlerinin çok küçük bir yüzdesini oluşturur ve genellikle vücudun farklı bölgelerine yayılmış hastalıkların bir sonucu olarak ortaya çıkar. Lenfoma veya lösemik hücre birikintileri, yaygın ve birden fazla merkezde görülen hastalıkların doku içine yayılmasına neden olabilir. Bu durumlar, koltuk altı veya meme içinde lenf düğüncelerinin şişmesine yol açabilir. Ayrıca, bazen iyi veya kötü tanımlanmış meme kitleleri olarak da görülebilirler (Davis ve ark., 1996).

Metastatik Meme Lezyonları: Meme kanserinin metastazları, meme kanserlerinin yalnızca küçük bir yüzdesini oluşturur (%1-2). Bu metastazlar genellikle karşı meme, lenfoma, melanom, yumuşak doku sarkomu, granülositik sarkom, akciğer kanseri, mide kanseri, prostat kanseri, over kanseri ve rahim ağzı kanseri gibi farklı kanser türlerinden kaynaklanır. Meme metastazlarının büyük bir kısmı tek bir yerde görülür ve genellikle tek taraflıdır. Meme kanseri metastazları en sık akciğer, karaciğer, kemik, plevra (göğüs zarı), adrenal bez ve böbrek gibi bölgelere yayılır (Davis ve ark., 1996).

Sarkomlar: Primer meme sarkomları içinde en sık görülen tür fibrosarkomlardır. Bu tür sarkomlar fibroadenomlarla benzerlik gösterebilir, ancak düzensiz sınırlara sahip, hızlı büyüyen ve yerel dokuya yayılan kitleler olarak belirginleşirler (Davis ve ark., 1996).

2.3. Memede Görüntüleme Yöntemleri

Meme kanserinin ilk zamanlarında teşhisinde, asemptomatik kadınları taramak veya semptomatik kadınlarda meme anormalliklerini değerlendirmek için tanısal mamografi yapılır. Görüntüleme için standart iki projeksiyonlu mamografik inceleme kullanılırken, tanısal incelemede özel mamografik projeksiyonlar, USG ve MR lezyonların değerlendirilmesi amacıyla kullanılır (Feig, 2002).

2.3.1. Mamografi

Meme kanseri tanısında kullanılan standart tarama yöntemi mamografidir. Mamografi, düşük maliyeti, yaygın erişilebilirliği, kısa tarama süresi ve yüksek lezyon tespit yeteneği nedeniyle başlıca görüntüleme yöntemi olarak tercih edilmektedir. Özellikle yaşlı hastalarda meme dokusunun daha yağlı olması, mamografinin duyarlılığını artırır ve bu nedenle lezyonları tespit etme olasılığını artırır. Ancak bazen, özellikle genç kadınlarda meme dokusu yoğun olduğunda mamografinin duyarlılığı azalabilir ve bu da lezyonların daha kolay gözden kaçmasına neden olabilir. Ayrıca, memede skar dokusu veya implant gibi özel durumlar varsa, mamografi tek başına yeterli olmayabilir (Feig, 2003; Berg, 2009). Mamografi incelemesi, meme anatomisindeki değişiklikleri ve patolojik süreçlere ait anatomik değişiklikleri gösterir. Günümüzde mamografi, iki ana amaç için kullanılmaktadır: tarama ve teşhis. Mamografi taraması, 40 yaşın üzerindeki kadınlarda erken evre meme kanserini saptamayı amaçlar, aynı zamanda belirli meme şikayetleri olan hastalarda tanı koymak için de kullanılır. Yapılan çalışmalar, kadınlarda

mamografi taramasının yaygınlaşmasıyla meme kanserine bağlı ölüm oranının yaklaşık olarak %50 azaldığını göstermektedir. (Tabár, 2004; Feig, 2004).

Mamografi teknikleri en iyi şekilde uygulandığında, hassasiyeti %69 ila %90 aralığındadır. Yoğun meme dokusuna sahip bireylerde, bu oranın %30 ila %48 arasına düştüğü gözlemlenmiştir. (Na ve Houserkovaa, 2007). Buna karşılık, pozitif tahmin değeri (Positive Prediction Value, PPV) yaklaşık olarak %35-45 arasındadır. Mamografi, asimetrik yoğunluk, parankim kontur değişiklikleri, yapısal anormallikler ve tümörlü veya tümörsüz mikrokalsifikasyonları tespit etmek gibi malign tümör belirtileri üzerinde odaklanarak temel amacını gerçekleştirir (Boisserie-Lacroix ve Ranchon, 2002). Bu testin duyarlılığı ve özgüllüğü, meme dokusunun özelliklerine, hastanın yaşına, önceki müdahalelere ve hormonal faktörlere bağlı olarak değişkenlik gösterir. Mamografinin ana olumsuz etkileri arasında, düşük dozda bile radyasyona maruz kalma ve çekim sırasında meme üzerine uygulanan basınç nedeniyle yaşanan ağrı ve rahatsızlık bulunur. (Soares ve Johnson, 2007).

Mamografi için Bİ-RADS sınıflaması, Amerika Radyoloji Koleji (ACR) tarafından 2013 yılında yenilenmiştir ve bu güncellenmiş sınıflama Şekil 2.3'te gösterilmiştir.

Meme kompozisyonu	A: Tamamına yakın yağ B: Dağınık fibroglandüler C: Heterojen fibroglandüler doku D: Belirgin fibroglandüler doku		
Kitle	**şekil**	oval - yuvarlak - düzensiz	
	kenar	düzgün - örtülü - mikrolobüle - belirsiz - spiküle	
	dansite	yağ - düşük - izodens - yüksek	
Asimetri	asimetri - global - fokal - yeni gelişen		
Yapısal distorsiyon	kitlenin eşlik etmediği yapısal distorsiyon		
Kalsifikasyonlar	**morfoloji**	tipik benign	
		şüpheli	1. amorf 2. kaba heterojen 3. ince pleomorfik 4. ince lineer veya ince lineer dallanan
	dağılım	diffüz - bölgesel - grup - lineer - segmental	
Eşlik eden bulgular	cilt çekintisi - meme başı çekintisi - cilt kalınlaşması - trabeküler kalınlaşma - aksiller adenopati - yapısal distorsiyon - kalsifikasyon		

Şekil 2.3. Mamografi için BI-RADS sınıflaması

2.3.2. Ultrasonografi (USG)

30-35 yaş arası kadınlarda mamografinin yerine kullanılan primer inceleme yöntemi USG'dir. Ultrasonun avantajları arasında maliyeti düşük olması ve iyonize radyasyon içermemesi bulunurken, dezavantajları arasında mikrokalsifikasyonların ve derin lezyonların tespit edilememesi yer almaktadır. (Ikeda ve Miyake, 2016).

USG muayenesi özellikle semptomları olan hastaların incelenmesinde, mamografide tespit edilen kitlelerin daha ayrıntılı bir şekilde değerlendirilmesinde, kistik ve katı kitlelerin bazen benign veya malign olarak ayrılmasında kullanılır (Daniel, 2000). Ayrıca, enfekte meme apselerinin teşhisinde, meme kanseri tedavisi sonrası takip süreçlerinde, koltuk altı lenf

bezlerinin değerlendirilmesinde ve invazif işlemlerde rehberlik sağlamak için kullanılır. Meme muayenelerinde en az 10 MHz'lik lineer bir probun kullanılması tavsiye edilir (American College of Radiology, 2016).

2.3.3. Manyetik Rezonans Görüntüleme (MRG)

MR görüntülemede manyetik alan ve radyo dalgaları kullanılarak meme iç yapısı görüntülenir, X-ışını kullanılmaz. Çekilen MRI boyutuna bağlı olarak, genelde, her iki meme için tüm memenin tek boyutlu bir görüntüsü elde edilir. Genç kadınlarda ve implant içeren bir memenin görüntülenmesinde iyi sonuç vermektedir. En büyük dezavantajı maliyetinin çok yüksek olmasıdır (Demirpolat ve Memiş, 2003; Oral, 2011).

Meme kanseri riski bulunan bireyler için (örneğin, BRCA-1 ve BRCA-2 gen mutasyon taşıyıcıları gibi), meme manyetik rezonans görüntülemesinin (MR) tarama amaçlı kullanılabileceği bildirilmiştir. Bununla birlikte, yüksek risk taşımayan genç kadınlarda MR'ın yanlış pozitif sonuçlar üretebileceği için bu grup için önerilmemektedir (Ackerman ve ark., 1985).

2.3.4. Kontrastlı Spektral Mamografi (KSM)

KSM, meme lezyonlarının şeklini ve damar yapısını değerlendirmek için çift enerjili bir teknik kullanarak geleceğin umut vadeden bir görüntüleme yöntemi olarak kabul edilmektedir. Her ne kadar KSM için resmi bir BI-RADS rehberi bulunmasa da yorumlama süreci, mamografi ve meme MR için kullanılan BI-RADS parametreleri ile ele alınır. BI-RADS rehberine dayalı yapılan değerlendirmeler, KSM'nin MR'a kıyasla yüksek tanısal performans gösterdiğini ortaya koymaktadır. Amerika Gıda ve İlaç İdaresi (FDA) tarafından onaylanmış olan bu tanısal görüntüleme tekniği, yeni tanı konulan meme kanseri hastalarının hastalığın boyutunu belirlemesine ve neoadjuvan tedaviye yanıtı izlemesine yardımcı olabilir. Ayrıca, özellikle yoğun meme dokusuna sahip veya yüksek risk taşıyan kadınlarda mamografik olarak gizli

maligniteyi ve taramanın tanısal etkinliğini araştırmak amacıyla çalışmalar hala devam etmektedir (Patel ve ark., 2018).

1985 yılında kontrast madde kullanarak meme lezyonlarının morfolojisini ve damar yapısını değerlendirmek için çalışmalar memenin dijital anjiyografisi çıkarma ile başladı (Watt ve ark., 1985; Dromain ve ark., 2011). Bu yaklaşım, kötü huylu meme tümörlerinin neovaskülaritesini belirlemeyi amaçladı, ancak tanısal performansının düşük olması nedeniyle bu prosedür devam etmedi. Ancak, malign meme tümörlerinin kontrast alım derecesinin tümörün vasküler özellikleriyle ilişkili olduğu gösterildi. Daha sonra seri görüntüleme tekniği geliştirildi. Seri görüntüleme, tek bir pozisyon içinde gerçekleştirilebilir. Seri (zaman serisi) kontrastlı mamografi, meme MR'ına benzer bir yaklaşımdır. İlk olarak kontrast madde enjekte edilmeden görüntüler alınır, ardından 1-1,5 ml/kg iyotlu kontrast madde verilir ve 1 dakika sürelerle 3 ila 5 görüntü çekilir. Kontrastın daha net görüntülenmesi için subtraksiyon işlemi uygulanır ve kontrast-zaman grafikleri oluşturulabilir. Ancak bu tekniğin tek bir pozisyonda uygulanabilmesi dezavantaj olarak kabul edilmektedir ve günümüzde yaygın olarak kullanılmamaktadır.

Son olarak, çift enerji tekniğini kullanan bir KSM geliştirildi (Lewin ve ark., 2003; Fallenberg ve ark., 2014). Bu yaklaşım, düşük enerjili görüntüyü iyotun k-kenar değerinin altına alır (kV 26-30), böylece iyotlu kontrast maddenin etkisi görünmez hale gelir. Yüksek enerjili görüntü ise iyotlu kontrastın alındığı bölgeleri görüntülemek için iyotun k-kenar değerinin üzerinde alınır (kV 45-49), fakat bu görüntü tek başına değerlendirilemez. Mamografi ünitesinin yazılımı, düşük ve yüksek enerjili görüntüleri otomatik olarak işleyerek yeniden birleştirilmiş bir görüntü oluşturur. Bu yeni birleştirilmiş görüntü, meme MR'ında görülen subtraksiyon görüntüsüne benzer iyileştirme alanlarını gösterir. Daha sonra düşük enerjili ve yeniden birleştirilmiş imgeler bir radyolog tarafından değerlendirilir (Dromain ve ark., 2011).

Çift enerjili tekniğinin temel avantajı, önceki geleneksel yöntemlerden farklı olarak, kontrast madde uygulandıktan sonra her iki meme için non-invaziv bir şekilde görüntü alınabilmesidir. Böylece KSM'de her iki meme, sadece tek bir iyotlu kontrast madde uygulamasıyla toplamda 4 farklı görüntü pozisyonunda incelenebilir.

Her çift enerjili görüntü, genellikle 4 görüntünün tamamı için 5-6 dakika içinde 1 dakikalık aralıklarla alınır. Görüntüleme pozisyonları için standart bir kılavuz bulunmamakta olup, uygulamalar merkezden merkeze değişiklik gösterebilir (Badr ve ark., 2014; Barra ve ark., 2014; Carton ve ark., 2012; Jochelson ve ark., 2013). İhtiyaç duyulan herhangi bir ilave görüntüleme, genellikle ilk 4 görüntüden sonra alınabilir. Fakat kontrast farkını değerlendirebilmek için tüm çift enerji görüntülemelerin 10 dakika içinde yapılması gerekmektedir (Cheung ve ark., 2014).

KSM geleneksel 2 boyutlu görüntülemeye göre meme kanseri tanısındaki hassasiyeti ve doğruluğu önemli ölçüde artırmıştır. Araştırmalar, meme MR'ıyla benzer sonuçlar elde edildiğini göstermektedir. Tanısal görüntüleme alanında, literatürde bildirilen hassasiyet %93-100 arasında değişirken, doğruluk oranı %80-94 aralığındadır (Cheung ve ark., 2016; Fallenberg ve ark., 2017; Lalji ve ark., 2016; Lobbes ve ark., 2014; Luczyńska ve ark., 2016; Patel ve ark., 2017; Tennant ve ark., 2016). Ek olarak, KSM'nin negatif tahmin değeri %92-100 arasında yüksek bir değere sahiptir ve pozitif tahmin değeri meme MR'ından daha yüksektir (Lee-Felker ve ark., 2017; Phillips ve ark., 2018). Bu performans, hastaların meme MR'ı gereksinimi olmadan daha kaliteli bir görüntüleme elde edebileceğini göstermektedir. Ayrıca, KSM'nin toplam maliyeti düşüktür. KSM, mevcut mamografi ünitelerinin yazılımını güncellemekle gerçekleştirilebilir ve yeni bir cihaz gerektirmez. Tüm meme MR protokolüne kıyasla, KSM incelemesi daha kısa bir sürede

tamamlanabilir, çünkü inceleme süresi 10 dakika içinde yapılabilir (James ve ark., 2017).

KSM, MR gibi bazı sınırlamalara sahip olmayan bir görüntüleme yöntemidir. Metal implantları olan kişiler ve aşırı kilolu kişilerde KSM incelemesi uygulanabilir. Ancak, intravenöz kontrast maddeye bilinen veya potansiyel alerjisi olan veya böbrek fonksiyon bozukluğu yaşayan hastalarda KSM kontrendikedir.

KSM kullanımında radyasyon dozu, geleneksel 2 boyutlu mamografiye göre %20-80 daha yüksek olabilir, ancak kabul edilebilir doz seviyeleri aralığında olduğu tespit edilmiştir. Bu, mamografi görüntüleme ve 3 boyutlu görüntüleme (tomosentez) yöntemlerine göre daha düşük bir radyasyon dozu anlamına gelmektedir (Jeukens ve ark., 2014; Ricks, 2005; Redman ve ark., 2016). Dolayısıyla, Kontrastlı spektral mamografi (KSM), geleneksel mamografi ile aynı radyasyon dozunda daha gelişmiş görüntüleme bilgileri elde etmemizi sağlar.

2.3.5. Galaktografi ya da Duktografi

Memeye kontrast-sıvı enjekte edilerek süt kanallarının daha görünür hale gelmesiyle, sadece sıvı verilmiş alanın mamografisinin çekilmesidir (Demirpolat ve Memiş, 2003).

2.3.5. Meme Tomografisi

Memenin birçok açıdan mamografisini oluşturarak, bunları tek bir görüntüde birleştirir. Böylece mamografide görülemeyen alanlar görülebilir. Memenin 3 boyutlu bir benzetimi yapılabilir (Oral, 2011).

2.4. Görüntüleme Teknikleri

Meme kanserinin en önemli belirtisi olan memede kitlenin varlığıdır. Memedeki kitle ortalama 2.1 cm çapa ulaştığında kişinin kendi kendine yaptığı elle muayeneyle fark edilebilir. Eğer kişi kendini bilinçli olarak muayene etmiyorsa bu kitlenin boyutu yaklaşık 3.6 cm olduğunda kazara hissedilebilir (Zonderland ve Smithuis, 2013). Olası 3 cm'lik bir tümör ise diğer dokulara yayılıp hastalığın seyrini kötü yönde değiştirebilir. Bu sebeple memedeki kistler, kitleler mümkün olan en küçük boyutta iken tespit edilmelidir. Elle muayenede 2 cm'den daha küçük yapılar hissedilemez. Bu nedenle meme kanserini teşhis etmek ve takibini yapmak için meme dokusunun içinin görüntülenmesi şarttır. Bu görüntüleme teknikleriyle bulunan bulgulara göre biyopsi gibi ileri tetkiklerle meme kanserinin kesin teşhisi yapılabilir. Meme dokusu görüntülemek için başlıca aşağıdaki yöntemler kullanılır.

2.4.1. Meme Yapısındaki Anomaliler

Meme yapısında yağ dokusu, süt lobülleri ve süt kanalları gibi yapılar dışında görülen normal olmayan yapılardır. Kitle, mimari distorsiyon, asimetri ve kalsifikasyonlar olarak farklı yapıda anomaliler bulunabilir (Campos ve ark., 2013; Fischer ve ark., 2006). Şekil 2.4'te memede görülen kitlelerin şekil yapısı olarak sınıflandırılması gösterilmiştir.

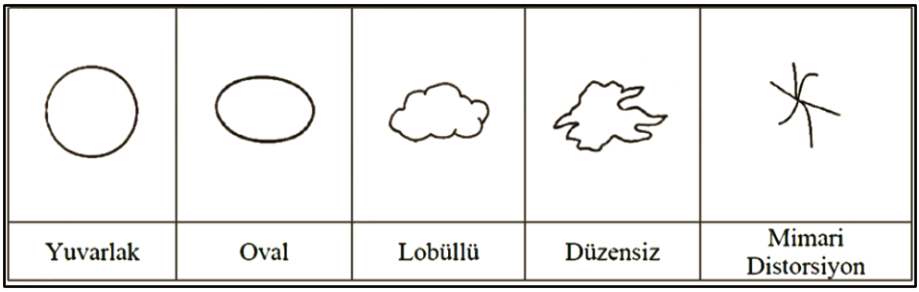

Şekil 2.4. Memede görülen kitlelerin şekilsel sınıflandırması

Mimari distorsiyon ise meme görüntüsünde bir kitle olmadığı halde bir noktadan yayılan ince çizgiler, belli bir odakta toplanmışlık veya parankim sınırlarını bozma gibi durumlarla kendini belli eder. Eğer memede belli bir yaralanma veya ameliyat geçmişi yoksa şüpheli bir bulgudur (Gülsün ve ark., 2002). Memedeki 3-boyutlu kitleler şeklin kenar yapısına göre de gruplara ayrılır; kenar şekli tam olarak belirli olan kitleler (bunlar genel olarak iyi huylu olarak değerlendirilir), tamamen ya da kısmi olarak memedeki başka lifli dokular arkasında kalan gizli kitleler, mikrolobüllü kitleler, tam olarak kenar yapısı belirli olmayan kitleler ve iğne şeklinde çıkıntılı olan spiküle kitleler. Genel olarak, gizli, mikrolobüllü ve spiküle kitleler kanser şüphesi içeren kitleler olarak değerlendirilir.

2.4.2. Memede Görülen Kitlelerin Sınır Yapısı

Asimetri kitlelerden farklı olarak meme yapısında 3 boyutlu olduğu kanıtlamayan 2 ya da tek boyutta varlığı olan yapılardır. Asimetri söz konusu olduğunda belirlin bir kitle yoktur. Bir memede var olan lifli doku diğer memede yoktur. Asimetri genelde çevresindeki meme dokularını içe doğru çeken bir yapı göstermektedir.

Kalsifikasyonlar ise memede bulunan çok küçük ölçekli kalsiyum birikintileridir. Bir sonraki başlıkta daha detaylı açıklanmıştır. Meme lezyonları, hiçbir görüntüleme tekniği ile biyopsi gibi bir laboratuvar tetkiki yapılmadan kesin kanser teşhisinde bulunulamaz. Ancak, Amerikan Radyoloji Koleji Meme Görüntüleme, Raporlandırma ve Veri Sistemi (BI-RADS) meme lezyonlarının şekillerine, sınırlarına ve dağılımlarına bağlı olarak, genellikle iyi huylu ve kötü huylu olasılığı olduğu yönünde bir sınıflandırma yapmıştır. BI-RADS'e göre meme lezyonları 6 grupta gruplanmıştır (Lanyi, 2012). Şekil 2.5'te bahsedilen örneklere ait bazı örnekler mevcuttur.

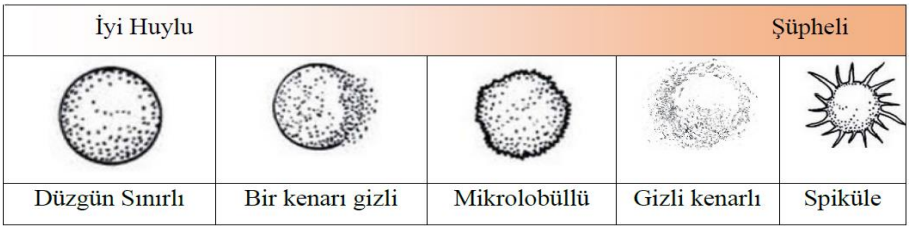

Şekil 2.5. Memede görülen kitlelerin sınırlarına göre sınıflandırılması

2.4.3. BI-RADS Sınıflandırması

Kategori 0: İlave görüntüleme yöntemleri gerekiyor (Tek bir yöntemle kesin bir değerlendirme yapılamayan durumlar).

Kategori 1: Normal mamogram (Herhangi bir anormallik tespit edilmeyen inceleme sonucu).

Kategori 2: İyi huylu bulgular (Kesin olarak iyi huylu olan, genellikle kist benzeri bulgular).

Kategori 3: Olası iyi huylu bulgular (Tespit edilen bulgunun kötü huylu olma ihtimali maksimum %2 olan durumlar).

Kategori 4: Şüpheli bulgular (Bulguların kötü huylu olma ihtimali %2 ila %95 arasında değişir ve biyopsi gerektirebilir).

4A: Hafif derecede şüpheli (Kötü huylu olma ihtimali %2-10 arasında).

4B: Orta derecede şüpheli (Kötü huylu olma ihtimali %10-50 arasında).

4C: İleri derecede şüpheli (Kötü huylu olma ihtimali %50-95 arasında).

Kategori 5: Yüksek olasılıkla kötü huylu bulgular (Kötü huylu olma ihtimali %95-99 olan bulgular, biyopsi gerektirir).

Kategori 6: Kesin olarak kötü huylu olan bulgular (Doku tanısı ile kanıtlanmış kötü huylu kitleler).BI-RADS kategorilerine göre, daha önce bahsedildiği gibi sınır kenarları tam belli kitleler büyük olasılıkla iyi huylu iken, sınır kenarları

kısmen gizlenmiş olan kitleler şüpheli, spiküle kitleler ise büyük olasılıkla kötü huyludur (Matsunaga ve ark., 1998). Benzer şekilde BI-RADS kalsifikasyonları da şekilsel, büyüklük, kümeleşme, dağılım olarak gruplara ayırmıştır.

2.4.3.1. Mikrokalsifikasyonlar

Meme yapısında yaklaşık olarak her biri 15-18 lob içeren ve her bir lobda da 20-40 lobül bulunan yapılar vardır. Her lobülde ise 10 ila 100 kadar alveol bulunmaktadır (Tang ve ark., 2009). Alveoller süt havuzcukları gibi görev yaparak oluşturulan sütü süt kanalları aracılığıyla meme ucuna iletirler. Bu yapılar süt ile ilişkili olduğu için kalsiyum birikintisi oluşturabilir. Memede görülen kalsiyum birikimleri kalsifikasyon olarak adlandırılır. Makrokalsifikasyonlar ve mikrokalsifikasyonlar olarak iki gruba ayrılır: makrokalsifikasyonlar genellikle iyi huylu durumda bulunurlar ve ileri tetkik gerektirmezler. Makrokalsifikasyonlar boyutları 1mm'den büyük olan kalsiyum birikintileridir. Oldukça yaygın olarak 50 yaşın üzerindeki kadınların yarısında bulunur. Fakat mikrokalsifikasyonlar, boyutları 100 mikrondan 500 µm-1 mm'ye kadar olan birikimlerdir ve kötü huylu olma kuşkusu taşıyabilir, biyopsi gibi ileri tetkik gerektirebilir (Dheeba ve Selvi, 2012).

Mikrokalsifikasyonların kötü huylu kitlenin ilk halini yansıttığı düşünülmektedir ve erken teşhis için varlıkları çok önemlidir. Mikrokalsifikasyonlar meme kanseri için belirti veren ilk sinyaller olabilir. Bu boyutlarda lezyonlar hastanın kendi kendine elle muayenesinde veya doktorun elle muayenesinde fark edilemez. Hatta görüntüleme tekniklerinde de bu boyuttaki kireçlenmeleri tespit edebilmek için gelişmiş seviye cihazlara ve tekniklere ihtiyaç duyulmaktadır. Mamografi mikrokalsifikasyonların tespiti için en yaygın kullanılan araçtır.

Mikrokalsifikasyonlar memede birden fazla grup şeklinde bulunabilirler. BI-RADS sisteminde mikrokalsifikasyonlar şekillerine, renklerine, dağılımlarına ve boyutlarına göre muhtemel iyi huylu, şüpheli ve muhtemel kötü huylu olarak gruplanırlar. Cilt kalsifikasyonları, patlamış mısır görünümlü kalsifikasyonlar, damar kalsifikasyonları, kalın çubuk şeklinde kalsifikasyonlar, yuvarlak, halkasal veya yumurta kabuğu görünümlü kalsifikasyonlar ve kalsiyum sütü kalsifikasyonları iyi huylu kalsifikasyonlardır. Şekli belirsiz kalsifikasyonlar şüpheli gruptadır. Heterojen, düzensiz veya ince düz damarlanan kalsifikasyonlar ise kötü huylu olması muhtemel kalsifikasyonlardır. Mikrokalsifikasyonların şekilsel gösterimi Şekil 2.6'da gösterilmektedir.

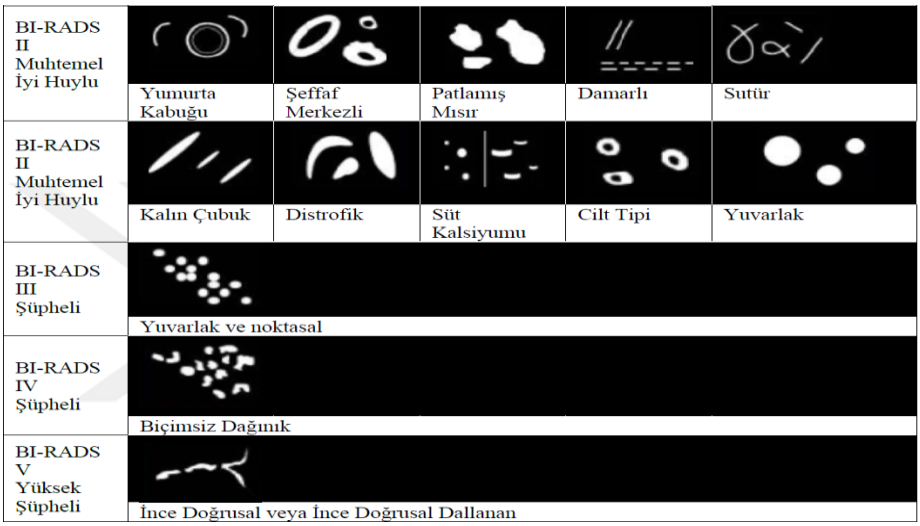

Şekil 2.6. Mikrokalsifikasyonların şekilsel gösterimi

Mikrokalsifikasyonların şekillerinin değerlendirilmesi yanında memedeki dağılımları da iyi huylu- kötü huylu ayrımı yapmakta değerlendirmeye alınmaktadır. Bazı dağılım türleri mikrokalsifikasyonların iyi huylu olduğunu düşündürmekteyken bazı dağılımlar için kötü huylu şüphesi yapılabilir.

Mikrokalsifikasyonların Dağılım Türleri

Kümelenmiş mikrokalsifikasyonlar en az 5 adet mikrokalsifikasyonun 1 cm2 içerisinde gruplaşmasıyla oluşmaktadır. Doğrusal mikrokalsifikasyonlar, mikrokalsifikasyonların doğrusal bir şekilde kümelenmesidir ve bu tip dağılımın genelde süt kanallarında oluştuğu düşünülmektedir. Segmental dağılımda mikrokalsifikasyonların memenin bir bölümünde veya bir lobülde oluşarak süt kanallarına ve dallarına yayılmasıyla oluşmaktadır. Şekil 2.7'de mikrokalsifikasyonların dağılım türlerine göre özetlenmiş hali gösterilmektedir.

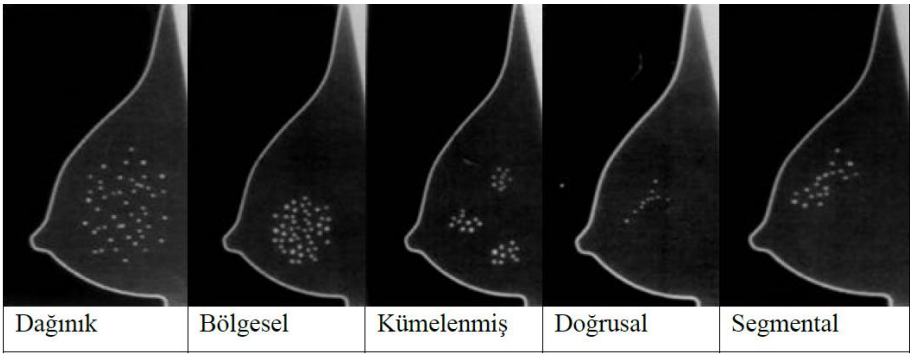

Şekil 2.7. Mikrokalsifikasyonların sınıflandırılmasındaki dağılımların özeti

Dağılımlarına göre dağınık ve bölgesel mikrokalsifikasyonların iyi huylu olduğu düşünülmektedir. Küme mikrokalsifikasyonlar kötü huylu şüphesi taşımaktadırlar. Doğrusal ve segmental mikrokalsifikasyonlar ise genelde kötü huylu olarak değerlendirilir ve ileri tetkikleri bu doğrultuda gerçekleştirilir. Mikrokalsifikasyonların mümkün olan en erken aşamada tespitleri önemlidir. Zaman geçtikçe mikrokalsifikasyonların boyut, nicelik ve dağılım olarak değişmesi kişiden kişiye yani var olan mikrokalsifikasyon özelliğine göre değişmektedir. Matsunaga ve arkadaşlarının 1998 yılında gerçekleştirdiği bir çalışmaya göre mikrokalsifikasyonların zamanla değişimleri, mikrokalsifikasyonların patolojik olarak özelliklerine bağlıdır. Özellikle

komedo tipi mikrokalsifikasyonlar (bunlar kalın duvarları olan ve içerisinde tümörlü dokunun dışarı çıkabildiği yapılardır), zaman içerisinde çok hızlı büyüme ve yayılma yaşarlar. Komedo olmayan mikrokalsifikasyonlar genellikle zamanla büyük ve ani bir değişim göstermezler. Ancak mikrokalsifikasyon sayısı 2 ila 5 olan komedo olmayan mikrokalsifikasyonlar da hızlı büyüme eğilimindedir (Guo ve ark., 2016). Örnek olarak Şekil 2.8'de bir hastaya ait mikrokalsifikasyon kümesinin zamanla değişimi verilmiştir.

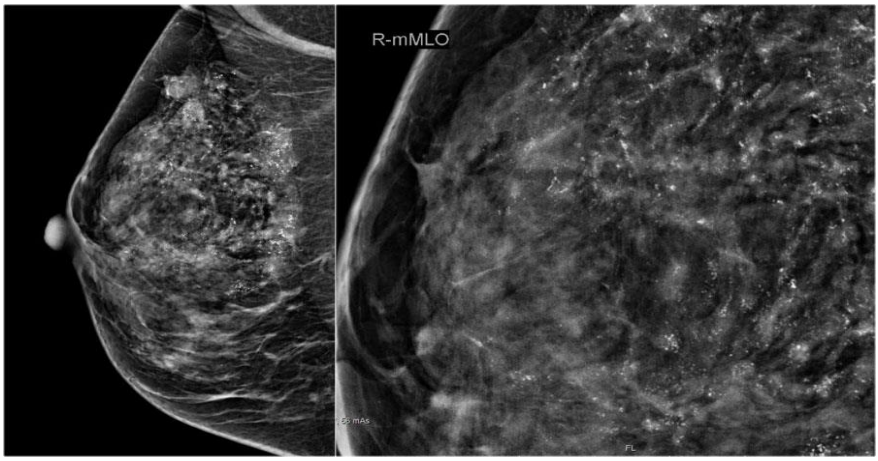

Şekil 2.8. Bir hastanın mikrokalsifikasyon kümesinin zamanla değişimi

2.5. Bilgisayar Destekli Teşhis

Bilgisayar destekli tespit (CADe) ve bilgisayar destekli teşhis (CADx) tıbbi değerlendirmelerin hatasız ve hızlı yapılabilmesi için uzmanlara yardımcı olması amacıyla bilgisayar teknolojilerinin kullanılmasıdır (AbuBaker, 2017; Shi ve ark., 2018). Medikal alanda birçok hastalığın incelenmesinde kullanılmaktadır. Meme kanseri de bu alanlardan biridir. Meme kanserinde, meme içerisindeki tümörleri, kalsifikasyonları, asimetrik bozuklukları ve benzerlerini bulmaya odaklı sistemler mevcuttur. CADe bulduğu anomaliyi işaretleyerek dikkati bölgeye çekerken, CADx anomalinin olası türünü

önermektedir. Her iki yöntemde de radyologların mamografiyi doğru yorumlaması için yardımcı olmak hedeflenmiştir. Genel olarak bir bilgisayar destekli tespit-teşhis (CAD) sisteminde ön-işleme, işleme ve değerlendirme aşamaları bulunmaktadır. Bir CAD sisteminde öncelikle sayısal mamografiye ihtiyaç duyulmaktadır. Günümüzde çoğu mamografi cihazı sayısal ortamda görüntüyü hazırlar, film mamografi cihazlarında ise veriler sayısallaştırıcı bir birim tarafından sayısala dönüştürülür. Sayısal mamografiler bir önişlemden geçirilir. Önişleme yapmanın amacı mamografiyi incelerken olası yanlış yönlendirmenin önüne geçmektir. Bunun için gürültü filtreleme, görüntüyü iyileştirme, kontrastı ayarlama ve/veya istenmeyen etiket, yazı, numara gibi verilerin silinmesi gibi işlemler gerçekleştirilmektedir.

İşleme adımında üzerinde çalışılmak istenen veriye uygun bilgisayar teknikleri uygulanır. Bu adımda segmentasyon yapılarak incelenmek veya işlenmek istenen alan kırpılır, ayrıştırılır ya da öne çıkarılır. Segmestasyondan sonra özellik çıkarımı yapılarak hangi özelliklerin kullanılabilir ve ayrıştırıcı olduğu kararlaştırılır. Çıkarılan özellik kümeleri sınıflandırıcılara girdi olarak verilerek mamografiler sınıflandırılır. Bu sınıflandırma da anomali yeri işaretlenebilir ya da anomali olup olmadığı ve varsa sınıfı belirlenebilir. Şekil 2.9’da bir CAD modelinin teşhis istemini gerçekleştirdiği algoritma şematize edilerek gösterilmiştir.

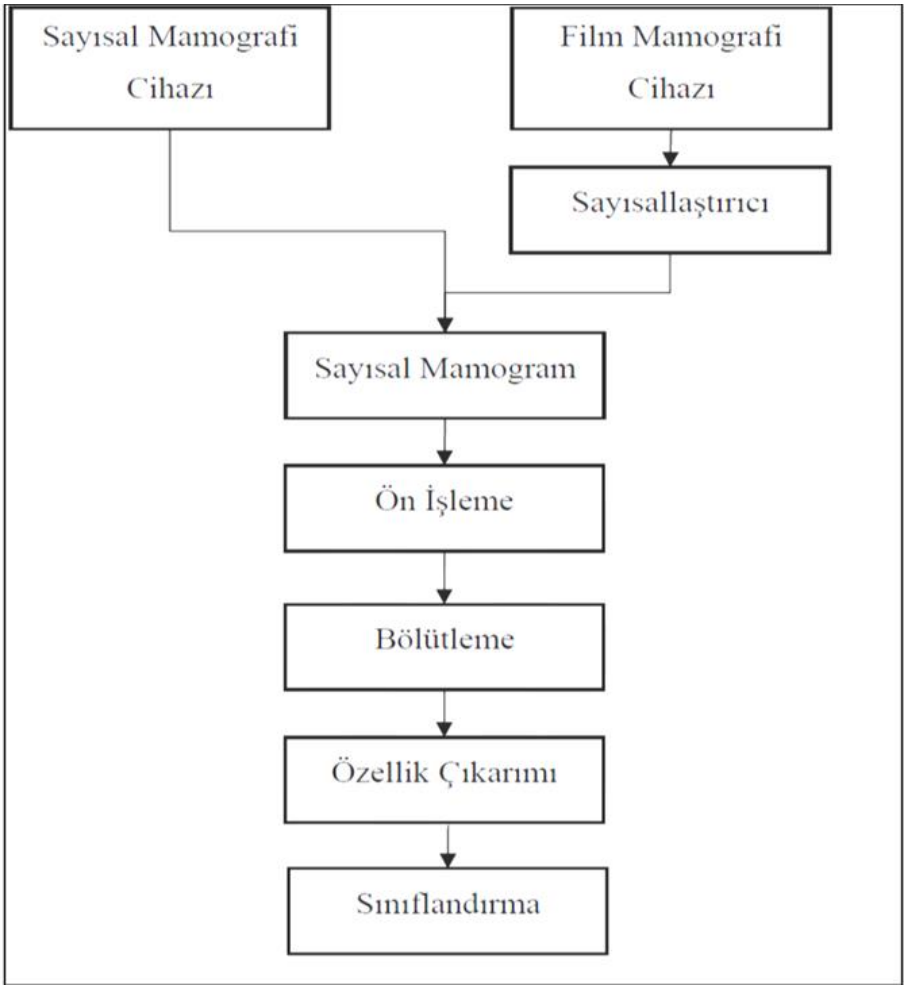

Şekil 2.9. CAD yardımıyla mamografi görüntülerinin sınıflandırılması algoritması

Şekil 2.9'da da görüldüğü üzere mamografi görüntüleri elde edildikten sonra önce sayısallaştırma işlemine tabi tutulur ve tabi tutulacak sınıflandırıcıya göre çeşitli ön işlemlerden geçer ve ardından bölütleme işlemiyle birlikte görüntüler özellik çıkarım yöntemi uygulanılmasına hazır hale gelir. Veriye uygun özellik çıkarım yöntemleri seçilip sayısal hale gelen görüntüler makine öğrenmesi sınıflandırıcıları yardımıyla sınıflandırılarak en sonunda yapılan sınıflandırmanın doğruluk oranı tespit edilir ve sınıflandırıcının başarısı tayin edilmiş olur.

Makine öğrenmesi yöntemlerinin yanı sıra derin öğrenme yöntemleri de görüntülerin sınıflandırılması için alternatif ve gün geçtikçe popülerliği artan bir yoldur. Makine öğrenmesi yöntemleriyle kıyaslandığında daha büyük veri setlerini yapısındaki sinir ağlarından esinlenilen ve veriler arasındaki bağlantıyı bu şekilde kurabilen ağalr sayesinde daha rahat bir şekilde sınıflandırabilme potansiyeline sahiptir. Derin öğrenme yöntemlerini makine öğrenmesi yöntemlerinden ayıran bir diğer keskin özellik ise yapısında transfer öğrenme yöntemidir. Bu sayede özellik çıkarım işlemlerinin sınıflandırma işlemine dahil edilmesi mecburiyetini ortadan kaldıran derin öğrenme yöntemleri, kimi zaman verinin daha verimli bir şekilde kullanılabilmesi adına önden özellik çıkarım işlemlerine tabi tutulabilmektedir.

KAYNAKÇA

Aberle, D. R., Chiles, C., Gatsonis, C., Hillman, B. J., Johnson, C. D., McClennan, B. L., ... & Sorensen, A. G. (2005). Imaging and cancer: research strategy of the American College of Radiology Imaging Network. Radiology, 235(3), 741-751.

AbuBaker, A. (2017). An Adaptive CAD System to Detect Microcalcification in Compressed Mammogram Images. International Journal of Advanced Computer Science and Applications, 8(6).

Ackerman, L. V., Watt, A. C., Shetty, P., Flynn, M. J., Burke, M., Kambouris, A., ... & Wilderman, S. (1985). Breast lesions examined by digital angiography. Work in progress. Radiology, 155(1), 65-68.

Agnese, D. M. (2005). Advances in breast imaging. Surgical technology international, 14, 51-56.

Akbay, C. (2015). Application of image enhancement algorithms to improve the visibility and classification of microcalcifications in mammograms (Master's thesis, Middle East Technical University).

Allen, L. R., Lago-Toro, C. E., Hughes, J. H., Careaga, E., Brown, A. T., Chernick, M., ... & Frazier, T. G. (2010). Is there a role for MRI in the preoperative assessment of patients with DCIS?. Annals of surgical oncology, 17, 2395-2400.

American College of Radiology: ACR practice parameter for the performance of contrast-enhanced magnetic resonance imaging (MRI)-guided breast interventional procedures 2016; 1076:1-12.

Anderson, B. O., Shyyan, R., Eniu, A., Smith, R. A., Yip, C. H., Bese, N. S., ... & Carlson, R. W. (2006). Breast cancer in limited-resource countries: an overview of the Breast Health Global Initiative 2005 guidelines. The breast journal, 12, S3-S15.

Apostolou, P., & Fostira, F. (2013). Hereditary breast cancer: the era of new susceptibility genes. BioMed research international, 2013.

Avdan Aslan, Aydan, Gültekin, Serap., Esendağlı, Güldal, & Kurukahvecioğlu, Osman (2013). Duktal Karsinoma İn Situ'da BI-RADS Tanımlayıcıları ile Moleküler PrognostikFaktörler Arasındaki İlişki.

Badr, S., Laurent, N., Régis, C., Boulanger, L., Lemaille, S., & Poncelet, E. (2014). Dual-energy contrast-enhanced digital mammography in routine clinical practice in 2013. Diagnostic and interventional imaging, 95(3), 245-258.

Barra, F. R., Ribeiro, A. C., Mathieu, O. D., & Rodrigues, A. C. (2014). Dual-energy contrast-enhanced digital mammography: examination protocol. Diagnostic and Interventional Imaging, 3(95), 351-352.

Bassett, L. W., Jackson, V. P., Fu, K. L., & Fu, Y. S. (2005). Diagnosis of Diseases of the Breast.

Baum, F., Fischer, U., Füzesi, L., Obenauer, S., Vosshenrich, R., & Grabbe, E. (2000). The radial scar in contrast media-enhanced MR mammography. Rofo: Fortschritte auf dem Gebiete der Rontgenstrahlen und der Nuklearmedizin, 172(10), 817-823.

Beller, F. (1990). Development and anatomy of the breast. The female breast and its disorders, 1-2.

Berg, W. A. (2009). Tailored supplemental screening for breast cancer: what now and what next?. American Journal of Roentgenology, 192(2), 390-399.

Berg, W. A., Campassi, C. I., & Ioffe, O. B. (2003). Cystic lesions of the breast: sonographic-pathologic correlation. Radiology, 227(1), 183-191.

Berg, W., & Birdwell, R. (2006). Diagnostic Imaging: Breast, Salt Lake City: Amirsys.

Beute, B. J., Kalisher, L., & Hutter, R. V. (1991). Lobular carcinoma in situ of the breast: clinical, pathologic, and mammographic features. AJR. American journal of roentgenology, 157(2), 257-265.

Bhimani, C., Matta, D., Roth, R. G., Liao, L., Tinney, E., Brill, K., & Germaine, P. (2017). Contrast-enhanced spectral mammography: technique, indications, and clinical applications. Academic radiology, 24(1), 84-88.

Bick, U., & Diekmann, F. (2007). Digital mammography: what do we and what don't we know?. European radiology, 17, 1931-1942.

Boisserie-Lacroix, M., & Ranchon, N. (2002). Contribution of high resolution breast ultrasonography in the characterization of ambiguous mammograms. Gynecologie, obstetrique & fertilite, 30(2), 147-153.

Bulu, H., Alpkoçak, A., Balcı, P., & Dicle, O. Mamografik İncelemeler İçin Vaka Tabanlı Sorgulama Sistemi.

Campos, V. M., Martinez, J. S., Carron, C. B., Guirola, J. A., Gomez, J. F., & Pérez, J. S. (2013, March). Tracks to face a breast imaging and succeed. European Congress of Radiology-ECR 2013.

Carton, A. K., Saab-Puong, S., & Suminski, M. (2012). SenoBright contrast enhanced spectral mammography technology. White Paper.

CD, H. (1971). Physician's role in the detection and diagnosis of breast disease. Diseases of the Breast, 102-103.

Cheung, Y. C., Lin, Y. C., Wan, Y. L., Yeow, K. M., Huang, P. C., Lo, Y. F., ... & Chang, C. J. (2014). Diagnostic performance of dual-energy contrast-enhanced subtracted mammography in dense breasts compared to mammography alone: interobserver blind-reading analysis. European radiology, 24, 2394-2403.

Cheung, Y. C., Tsai, H. P., Lo, Y. F., Ueng, S. H., Huang, P. C., & Chen, S. C. (2016). Clinical utility of dual-energy contrast-enhanced spectral mammography for breast microcalcifications without associated mass: a preliminary analysis. European radiology, 26, 1082-1089.

Chlebowski, R. T., Hendrix, S. L., Langer, R. D., Stefanick, M. L., Gass, M., Lane, D., ... & WHI Investigators. (2003). Influence of estrogen plus

progestin on breast cancer and mammography in healthy postmenopausal women: the Women's Health Initiative Randomized Trial. Jama, 289(24), 3243-3253.

Cocquyt, V., & Van Belle, S. (2005). Lobular carcinoma in situ and invasive lobular cancer of the breast. Current Opinion in Obstetrics and Gynecology, 17(1), 55-60.

Costa, D. N., Pedrosa, I., McKenzie, C., Reeder, S. B., & Rofsky, N. M. (2008). Body MRI using ideal. American Journal of Roentgenology, 190(4), 1076-1084.

Daniel, B. L. (2000). Intraprocedural magnetic resonance imaging-guided interventions in the breast. Topics in Magnetic Resonance Imaging, 11(3), 184-190.

Davis, P. L., Staiger, M. J., Harris, K. B., Ganott, M. A., Klementaviciene, J., McCarty, K. S., & Tobon, H. (1996). Breast cancer measurements with magnetic resonance imaging, ultrasonography, and mammography. Breast cancer research and treatment, 37, 1-9.

Demirpolat, B., & Memiş, A. (2003). Meme tüberkülozu: USG, mamografi ve MRG bulgulari: Olgu sunumu. Ege Tıp Dergisi, 42(1), 69-72.

Dershaw, D. D., Abramson, A., & Kinne, D. W. (1989). Ductal carcinoma in situ: mammographic findings and clinical implications. Radiology, 170(2), 411-415.

Dheeba, J., & Selvi, S. T. (2012). A swarm optimized neural network system for classification of microcalcification in mammograms. Journal of medical systems, 36, 3051-3061.

Dromain, C., & Balleyguier, C. (2010). Contrast-enhanced digital mammography. Digital mammography, 187-198.

Dromain, C., Thibault, F., Muller, S., Rimareix, F., Delaloge, S., Tardivon, A., & Balleyguier, C. (2011). Dual-energy contrast-enhanced digital

mammography: initial clinical results. European radiology, 21, 565-574.

Facius, M., Renz, D. M., Neubauer, H., Böttcher, J., Gajda, M., Camara, O., & Kaiser, W. A. (2007). Characteristics of ductal carcinoma in situ in magnetic resonance imaging. Clinical imaging, 31(6), 394-400.

Fallenberg, E. M., Dromain, C., Diekmann, F., Engelken, F., Krohn, M., Singh, J. M., ... & Renz, A. D. (2014). Contrast-enhanced spectral mammography versus MRI: initial results in the detection of breast cancer and assessment of tumour size. European radiology, 24, 256-264.

Fallenberg, E. M., Schmitzberger, F. F., Amer, H., Ingold-Heppner, B., Balleyguier, C., Diekmann, F., ... & Dromain, C. (2017). Contrast-enhanced spectral mammography vs. mammography and MRI–clinical performance in a multi-reader evaluation. European radiology, 27, 2752-2764.

Feig, S. A. (2002). Current status of screening mammography. Obstetrics and Gynecology Clinics, 29(1), 123-136.

Feig, S. A. (2003). How reliable is the evidence for screening mammography?. Tumor Prevention and Genetics, 129-139.

Feig, S. A. (2004). Adverse effects of screening mammography. Radiologic Clinics, 42(5), 807-819.

Ferlay, J., Soerjomataram, I., Dikshit, R., Eser, S., Mathers, C., Rebelo, M., ... & Bray, F. (2015). Cancer incidence and mortality worldwide: sources, methods and major patterns in GLOBOCAN 2012. International journal of cancer, 136(5), E359-E386.

Fischer, J. E., Bland, K. I., & Callery, M. P. (Eds.). (2006). Mastery of surgery. Lippincott Williams & Wilkins.

Fobben, E. S., Rubin, C. Z., Kalisher, L., Dembner, A. G., Seltzer, M. H., & Santoro, E. J. (1995). Breast MR imaging with commercially available

techniques: radiologic-pathologic correlation. Radiology, 196(1), 143-152.

Franceschini, G., Masetti, R., Brescia, A., Mule, A., Belli, P., Costantini, M., ... & Picciocchi, A. (2005). Phyllodes tumor of the breast: magnetic resonance imaging findings and surgical treatment. The Breast Journal, (2), 144-145.

Frei, K. A., Bonel, H. M., Pelte, M. F., Hylton, N. M., & Kinkel, K. (2005). Paget disease of the breast: findings at magnetic resonance imaging and histopathologic correlation. Investigative radiology, 40(6), 363-367.

Gallardo, X., Sentis, M., Castaner, E., Andreu, X., Darnell, A., & Canalias, J. (1998). Enhancement of intramammary lymph nodes with lymphoid hyperplasia: a potential pitfall in breast MRI. European Radiology, 8, 1662-1665.

Georgian-Smith, D., Kricun, B., McKee, G., Yeh, E., Rafferty, E. A., D'Alessandro, H. A., & Kopans, D. B. (2004). The mammary hamartoma: appreciation of additional imaging characteristics. Journal of ultrasound in medicine, 23(10), 1267-1273.

Gilles, R., Zafrani, B., Guinebretière, J. M., Meunier, M., Lucidarme, O., Tardivon, A. A., ... & Arriagada, R. (1995). Ductal carcinoma in situ: MR imaging-histopathologic correlation. Radiology, 196(2), 415-419.

Glazebrook, K. N., Reynolds, C., Smith, R. L., Gimenez, E. I., & Boughey, J. C. (2010). Adenoid cystic carcinoma of the breast. American Journal of Roentgenology, 194(5), 1391-1396.

Guo, Y. N., Dong, M., Yang, Z., Gao, X., Wang, K., Luo, C., ... & Zhang, J. (2016). A new method of detecting micro-calcification clusters in mammograms using contourlet transform and non-linking simplified PCNN. Computer methods and programs in biomedicine, 130, 31-45.

Guray, M., & Sahin, A. A. (2006). Benign breast diseases: classification, diagnosis, and management. The oncologist, 11(5), 435-449.

Guyton, A., & Hall, J. (2006). Textbook of medical physiology, 11th.

Gülsün, M., Demirkazık, F. B., Köksal, A., & Arıyürek, M. (2002). Meme mikrokalsifikasyonlarının BIRADS kriterlerine göre değerlendirilmesi ve yorumcular arası uyum. Tanısal ve Gir Rad, 8, 358-63.

Gültekin, M., & Boztaş, G. (2014). Türkiye kanser istatistikleri. Sağlık Bakanlığı, Türkiye Halk Sağlığı Kurumu, 43, 12-32.

Günhan-Bilgen, I., Memiş, A., Üstün, E. E., Özdemir, N., & Erhan, Y. (2002). Sclerosing adenosis: mammographic and ultrasonographic findings with clinical and histopathological correlation. European journal of radiology, 44(3), 232-238.

Halsell, J. T., Smith, J. R., Bentlage, C. R., Park, O. K., & Humphreys Jr, J. W. (1965). Lymphatic drainage of the breast demonstrated by vital dye staining and radiography. Annals of Surgery, 162(2), 221.

Heywang-Köbrunner, S. H., Schreer, I., Heindel, W., & Katalinic, A. (2008). Imaging studies for the early detection of breast cancer. Deutsches Ärzteblatt International, 105(31-32), 541.

Ikeda, D. M., & Andersson, I. (1989). Ductal carcinoma in situ: atypical mammographic appearances. Radiology, 172(3), 661-666.

Ikeda, D., & Miyake, K. K. (2016). Breast imaging: the requisites. Elsevier Health Sciences.

James, J. R., Pavlicek, W., Hanson, J. A., Boltz, T. F., & Patel, B. K. (2017). Breast radiation dose with CESM compared with 2D FFDM and 3D tomosynthesis mammography. American Journal of Roentgenology, 208(2), 362-372.

Javed, A., & Lteif, A. (2013, February). Development of the human breast. In Seminars in plastic surgery (Vol. 27, No. 01, pp. 005-012). Thieme Medical Publishers.

Jochelson, M. S., Dershaw, D. D., Sung, J. S., Heerdt, A. S., Thornton, C., Moskowitz, C. S., ... & Morris, E. A. (2013). Bilateral contrast-

enhanced dual-energy digital mammography: feasibility and comparison with conventional digital mammography and MR imaging in women with known breast carcinoma. Radiology, 266(3), 743-751.

Kacl, G. M., Liu, P. F., Debatin, J. F., Garzoli, E., Caduff, R. F., & Krestin, G. P. (1998). Detection of breast cancer with conventional mammography and contrast-enhanced MR imaging. European radiology, 8, 194-200.

Kerlikowske, K., Grady, D., Barclay, J., Sickles, E. A., & Ernster, V. (1996). Likelihood ratios for modern screening mammography: risk of breast cancer based on age and mammographic interpretation. Jama, 276(1), 39-43.

Kettler, M. (2006). Diagnostic Imaging Breast. Salt Lake City: Amirsys, 9-33.

Kopans, D. B. (2007). Breast imaging. Lippincott Williams & Wilkins.

Kuhl, C. K., Schrading, S., Bieling, H. B., Wardelmann, E., Leutner, C. C., Koenig, R., ... & Schild, H. H. (2007). MRI for diagnosis of pure ductal carcinoma in situ: a prospective observational study. The Lancet, 370(9586), 485-492.

Kuroda, H., Sakamoto, G., Ohnisi, K., & Itoyama, S. (2005). Clinical and pathological features of glycogen-rich clear cell carcinoma of the breast. Breast Cancer, 12(3), 189-195.

Lalji, U. C., Houben, I. P. L., Prevos, R., Gommers, S., van Goethem, M., Vanwetswinkel, S., ... & Lobbes, M. B. I. (2016). Contrast-enhanced spectral mammography in recalls from the Dutch breast cancer screening program: validation of results in a large multireader, multicase study. European radiology, 26, 4371-4379.

Lanyi, M. (2012). Diagnosis and differential diagnosis of breast calcifications. Springer Science & Business Media.

Lee-Felker, S. A., Tekchandani, L., Thomas, M., Gupta, E., Andrews-Tang, D., Roth, A., ... & Rahbar, G. (2017). Newly diagnosed breast cancer: comparison of contrast-enhanced spectral mammography and breast

MR imaging in the evaluation of extent of disease. Radiology, 285(2), 389-400.

Leung, J. W. (2005). Screening mammography reduces morbidity of breast cancer treatment. American Journal of Roentgenology, 184(5), 1508-1509.

Lewin, J. M., Isaacs, P. K., Vance, V., & Larke, F. J. (2003). Dual-energy contrast-enhanced digital subtraction mammography: feasibility. Radiology, 229(1), 261-268.

Liberman, L., LaTrenta, L. R., Samli, B., Morris, E. A., Abramson, A. F., & Dershaw, D. D. (1996). Overdiagnosis of medullary carcinoma: a mammographic-pathologic correlative study. Radiology, 201(2), 443-446.

Lobbes, M. B., Lalji, U., Houwers, J., Nijssen, E. C., Nelemans, P. J., van Roozendaal, L., ... & Wildberger, J. E. (2014). Contrast-enhanced spectral mammography in patients referred from the breast cancer screening programme. European radiology, 24, 1668-1676.

Lopez, J. K., & Bassett, L. W. (2009). Invasive lobular carcinoma of the breast: spectrum of mammographic, US, and MR imaging findings. Radiographics, 29(1), 165-176.

Luczyńska, E., Heinze, S., Adamczyk, A., Rys, J., Mitus, J. W., & Hendrick, E. (2016). Comparison of the mammography, contrast-enhanced spectral mammography and ultrasonography in a group of 116 patients. Anticancer research, 36(8), 4359-4366.

Makki, J. (2015). Diversity of breast carcinoma: histological subtypes and clinical relevance. Clinical medicine insights: Pathology, 8, CPath-S31563.

Na, S. P., & Houserkovaa, D. (2007). The role of various modalities in breast imaging. Biomed Pap Med Fac Univ Palacky Olomouc Czech Repub, 151(2), 209-218.

Nunes, L. W. (2001). Architectural-based interpretations of breast MR imaging. Magnetic resonance imaging clinics of North America, 9(2), 303-320.

Oral, C. (2011). Sayısal mamografi görüntülerine yapay zeka yöntemlerinin uygulanması.

Orel, S. G., Mendonca, M. H., Reynolds, C., Schnall, M. D., Solin, L. J., & Sullivan, D. C. (1997). MR imaging of ductal carcinoma in situ. Radiology, 202(2), 413-420.

Öğünç, G., Erdoğan, O., & Çubuk, M. (2001). Dev juvenil fibrodenomda meme dokusunun korunmasında eksizyon öncesi MRG'nin yeri. Türk Tanısal ve Girişimsel Radyoloji Derg, 7, 122-124.

~~Patel~~, B. K., Lobbes, M. B. I., & Lewin, J. (2018, February). Contrast enhanced spectral mammography: a review. In Seminars in Ultrasound, CT and MRI (Vol. 39, No. 1, pp. 70-79). WB Saunders.

Patel, B. K., Naylor, M. E., Kosiorek, H. E., Lopez-Alvarez, Y. M., Miller, A. M., Pizzitola, V. J., & Pockaj, B. A. (2017). Clinical utility of contrast-enhanced spectral mammography as an adjunct for tomosynthesis-detected architectural distortion. Clinical imaging, 46, 44-52.

Phillips, J., Fein-Zachary, V. J., & Slanetz, P. J. (2019). Pearls and pitfalls of contrast-enhanced mammography. Journal of Breast Imaging, 1(1), 64-72.

Phillips, J., Steinkeler, J., Talati, K., Brook, A., Dialani, V., Fishman, M., ... & Mehta, T. S. (2018). Workflow considerations for incorporation of contrast-enhanced spectral mammography into a breast imaging practice. Journal of the American College of Radiology, 15(6), 881-885.

Puglisi, F., Zuiani, C., Bazzocchi, M., Valent, F., Aprile, G., Pertoldi, B., ... & Di Loreto, C. (2003). Role of mammography, ultrasound and large core

biopsy in the diagnostic evaluation of papillary breast lesions. Oncology, 65(4), 311-315.

Rosen, P. P. (2008). Rosen's Breast pathology Third edition.

Santamaría, G., Velasco, M., Bargalló, X., Caparrós, X., Farrús, B., & Luis Fernández, P. (2010). Radiologic and pathologic findings in breast tumors with high signal intensity on T2-weighted MR images. Radiographics, 30(2), 533-548.

Santen, R. J., & Mansel, R. (2005). Benign breast disorders. New England Journal of Medicine, 353(3), 275-285.

Segel, M. C., Paulus, D. D., & Hortobagyi, G. N. (1988). Advanced primary breast cancer: assessment at mammography of response to induction chemotherapy. Radiology, 169(1), 49-54.

Shi, P., Zhong, J., Rampun, A., & Wang, H. (2018). A hierarchical pipeline for breast boundary segmentation and calcification detection in mammograms. Computers in biology and medicine, 96, 178-188.

Silverstein, M. J. (1998). *Ductal* carcinoma in situ of the breast. Bmj, 317(7160), 734-739.

Soares, D., & Johnson, P. (2007). Breast imaging update. West indian medical journal, 56(4), 351.

Stavros, A. T. (2004). Breast ultrasound. Lippincott Williams & Wilkins.

Steiner, E., Klubert, D., & Knutson, D. (2008). Assessing breast cancer risk in women. American family physician, 78(12), 1361-1366.

Sutton, D. (2002). Textbook of radiology and imaging: In the breast. Michael JM, 1451-1488.

Swedish Organised Service Screening Evaluation Group. (2006). Reduction in breast cancer mortality from the organised service screening with mammography: 2. Validation with alternative analytic methods. Cancer Epidemiology Biomarkers & Prevention, 15(1), 52-56.

Szabó, B. K., Aspelin, P., Kristoffersen Wiberg, M., Tot, T., & Boné, B. (2003). Invasive breast cancer: correlation of dynamic MR features with prognostic factors. European radiology, 13, 2425-2435.

Tabár, L. (2004). Teaching course in diagnostic breast imaging. Mammography Education. Inc., Cave Creek, AZ.

Tabár, L. Finding Breast Cancer in Early Stages-Detection, Diagnosis and Implication for Management syllabus, 2006; Mammography Education.

Tang, J., Rangayyan, R. M., Xu, J., El Naqa, I., & Yang, Y. (2009). Computer-aided detection and diagnosis of breast cancer with mammography: recent advances. IEEE transactions on information technology in biomedicine, 13(2), 236-251.

Tennant, S. L., James, J. J., Cornford, E. J., Chen, Y., Burrell, H. C., Hamilton, L. J., & Girio-Fragkoulakis, C. (2016). Contrast-enhanced spectral mammography improves diagnostic accuracy in the symptomatic setting. Clinical radiology, 71(11), 1148-1155.

Tuncbilek, N., Karakas, H. M., & Okten, O. O. (2005). Dynamic magnetic resonance imaging in determining histopathological prognostic factors of invasive breast cancers. European journal of radiology, 53(2), 199-205.

Venta, L. A., Kim, J. P., Pelloski, C. E., & Morrow, M. (1999). Management of complex breast cysts. AJR. American journal of roentgenology, 173(5), 1331-1336.

Watt, A. C., Ackerman, L. V., Shetty, P. C., Burke, M., Flynn, M., Grodsinsky, C., ... & Wilderman, S. (1985). Differentiation between benign and malignant disease of the breast using digital subtraction angiography of the breast. Cancer, 56(6), 1287-1292.

Yang, W. T., & Tse, G. M. (2004). Sonographic, mammographic, and histopathologic correlation of symptomatic ductal carcinoma in situ. American Journal of Roentgenology, 182(1), 101-110.

Zonderland, H., & Smithuis, R. (2013). Bi-rads for mammography and ultrasound. Radiology department of the Academical Medical Centre in Amsterdam and the Rijnland hospital in Leiderdorp, the Netherlands http://www. radiologyassistant. nl/en/p53b4082c92130/bi-rads-for-mammography-and-ultrasound-2013. html (Accessed Jun 2019).

ISBN: 978-625-367-274-4